

Radiološke metode u dijagnostici traumatskih promjena kralježnice

Papak, Ivana

Undergraduate thesis / Završni rad

2014

Degree Grantor / Ustanova koja je dodijelila akademski / stručni stupanj: **University of Split / Sveučilište u Splitu**

Permanent link / Trajna poveznica: <https://um.nsk.hr/um:nbn:hr:176:381403>

Rights / Prava: [In copyright](#) / [Zaštićeno autorskim pravom.](#)

Download date / Datum preuzimanja: **2024-08-28**

Repository / Repozitorij:



[Repository of the University Department for Health Studies, University of Split](#)



SVEUČILIŠTE U SPLITU
SVEUČILIŠNI ODJEL ZDRAVSTVENIH STUDIJA
PREDDIPLOMSKI SVEUČILIŠNI STUDIJ
RADIOLOŠKA TEHNOLOGIJA

Ivana Papak

**RADIOLOŠKE METODE U DIJAGNOSTICI
TRAUMATSKIH PROMJENA
KRALJEŽNICE**

Završni rad

Mentor:

Doc.dr.sc. Maja Marinović Guić, dr.med.

Split, 2014.

SADRŽAJ:

1. UVOD.....	1
2. CILJ RADA.....	2
3. ANATOMIJA KRALJEŽNICE.....	3
3.1. Anatomija kralješka.....	4
3.2. Anatomija cervikalne (vratne) kralježnice.....	5
3.3. Anatomija torakalne (prsne) kralježnice.....	6
3.4. Anatomija lumbalne (slabinske) i lumbosakralne (slabinsko-križne) kralježnice.....	7
4. MEHANIZAM OZLJEDA.....	8
5. RADIOLOŠKE METODE U DIJAGNOSTICI TRAUMATSKIH PROMJENA KRALJEŽNICE.....	10
5.1. Radiografija cervikalne (vratne) kralježnice.....	12
5.1.1. AP projekcija cervikalne (vratne) kralježnice.....	14
5.1.2. Profilna projekcija cervikalne (vratne) kralježnice.....	15
5.2. Radiografija torakalne (prsne) kralježnice.....	17
5.2.1. AP projekcija torakalne (prsne) kralježnice	17
5.2.2. Profilna projekcija torakalne (prsne) kralježnice.....	19
5.3. Radiografija lumbalne (slabinske) i lumbosakralne (slabinsko-križne) kralježnice...20	
5.3.1. AP projekcija lumbalne (slabinske) i lumbosakralne (slabinsko-križne) kralježnice.....	20
5.3.2. Profilna projekcija lumbalne (slabinske) i lumbosakralne (slabinsko-križne) kralježnice.....	22
5.3.3. Profilna projekcija lumbosakralnog prijelaza.....	23
6. KOMPJUTERIZIRANA TOMOGRAFIJA.....	24
6.1. Kompjuterizirana tomografija cervikalne (vratne) kralježnice.....	27
6.2. Kompjuterizirana tomografija torakalne (prsne) kralježnice.....	28
6.3. Kompjuterizirana tomografija lumbalne (slabinske) i lumbosakralne (slabinsko-križne) kralježnice.....	28
6.4. CT mijelografija.....	29
7. MAGNETNA REZONANCIJA.....	30
7.1. Magnetna rezonancija cervikalne (vratne) kralježnice.....	32
7.2. Magnetna rezonancija torakalne (prsne) kralježnice.....	32

7.3. Magnetna rezonancija lumbalne (slabinske) i lumbosakralne (slabinsko-križne) kralježnice.....	33
8. ZAKLJUČCI.....	35
9. LITERATURA.....	36
10.SAŽETAK.....	37
11. SUMMARY.....	38
12.ŽIVOTOPIS.....	39

1.UVOD

Iako postoji čitav niz radioloških metoda koje možemo koristiti u dijagnostici trauma kralježnice, radiografija još uvijek predstavlja prvu metodu u obradi ozlijeđene kralježnice. Radiografija se radi u dvije projekcije (AP i profilna) koje se mogu nadopuniti specijalnim snmkama. U analizi cervikalne kralježnice potrebno je proučiti područje kraniocervikalnog prijelaza, posvećujući pri tom posebnu pažnju C1 i C2 kralješcima. Također, treba analizirati čitavu cervikalnu kralježnicu, te se snmkama mora zahvatiti područje Th1 i Th2 kralježaka. Analiza torakalne kralježnice, bez obzira o kojoj se tehnici snimanja radi, podrazumijeva analizu cervikotorakalnog prijelaza barem od visine C6 i C7, te torakolumbalni dio, do visine L1 i L2 kralješka. U lumbalnom dijelu treba analizirati kralježnicu od Th12 do završnog dijela trtične kosti (1).

Danas se radiografija često dopunjuje i/ili zamjenjuje nekim novijim tehnikama kao što su kompjuterizirana tomografija (CT) i magnetna rezonancija (MR) zbog pouzdanosti i brzine metoda, minimalnih pomaka pacijenta i mogućnosti multiplanarnog prikaza promjena kralježnice (1).

2. CILJ RADA

Cilj ovog rada je opisati radiološke metode koje se koriste u dijagnostici traumatskih promjena kralježnice. Također, ćemo se upoznati s anatomijom navedenog područja i razjasniti različite mehanizme nastanka traumatskih ozljeda kralježnice.

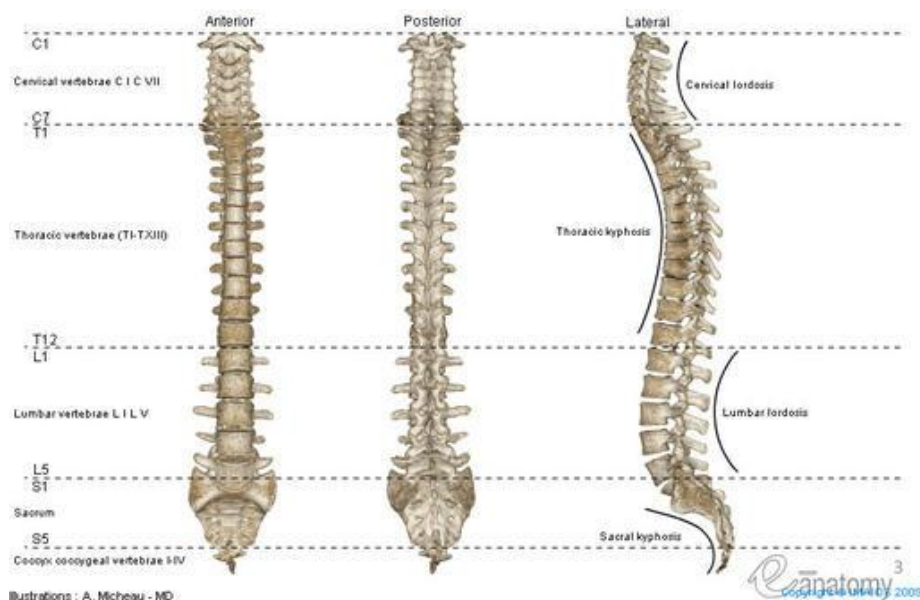
3. ANATOMIJA KRALJEŽNICE

Kralježnica (lat. *columna vertebralis*) je glavni oslonac trupa nužan za pokretanje, potporu gornjeg dijela trupa i glave, stabilizaciju zdjelice, stav tijela i zaštitu osjetljivih struktura kralježnične moždine. Ona čini temeljni dio kostura te povezuje kosti glave, trupa i udova. Unutar kralježnice nalazi se kralježnični ili vertebralni kanal (lat. *canalis vertebralis*), šupljina u kojoj se nalazi zaštićena kralježnična moždina (lat. *medulla spinalis*).

Kralježnica predstavlja središnji dio aksijalnog skeleta. Građena je od 24 „prava“ kralješka i oko 8-10 međusobno sraslih („lažnih“) kralježaka (slika 1).

Kralješke se može svrstati u pet skupina :

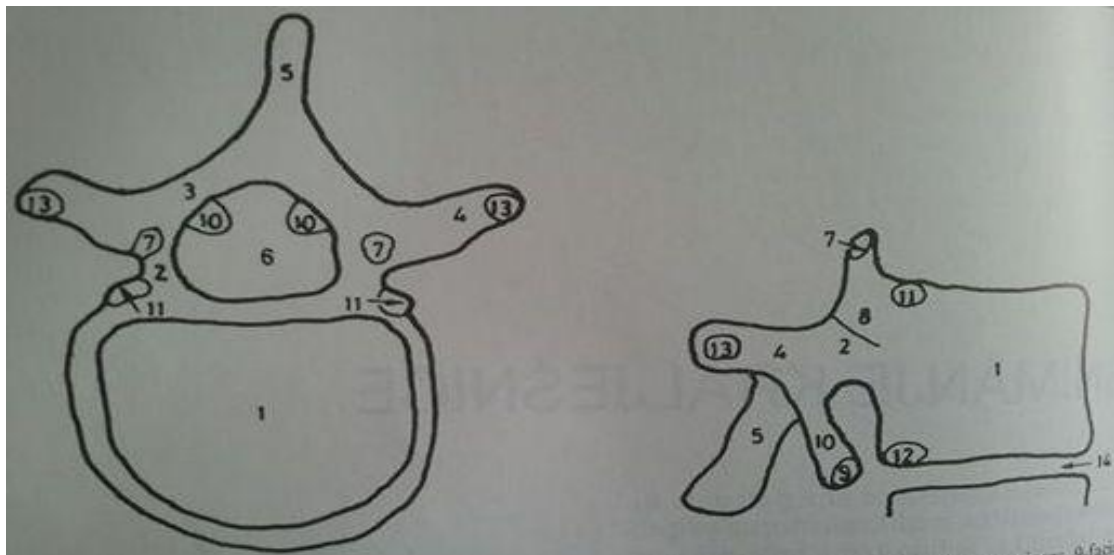
- 7 vratnih kralježaka
- 12 prsnih kralježaka
- 5 slabinskih kralježaka
- 5 križnih kralježaka koji su srasli u križnu kost ili sakrum (lat. *os sacrum*)
- 3 -5 trtičnih kralježaka sraslih u jednu koštanu cjelinu- trtičnu kost (lat. *os coccygis*; 2)



Slika 1. Shematski prikaz kralježnice u anteriornom, posteriornom i profilnom položaju; preuzeto iz <http://www.imaios.com/en/e-Anatomy/Spine/Spine-diagrams> (3)

3.1. Anatomija kralješka

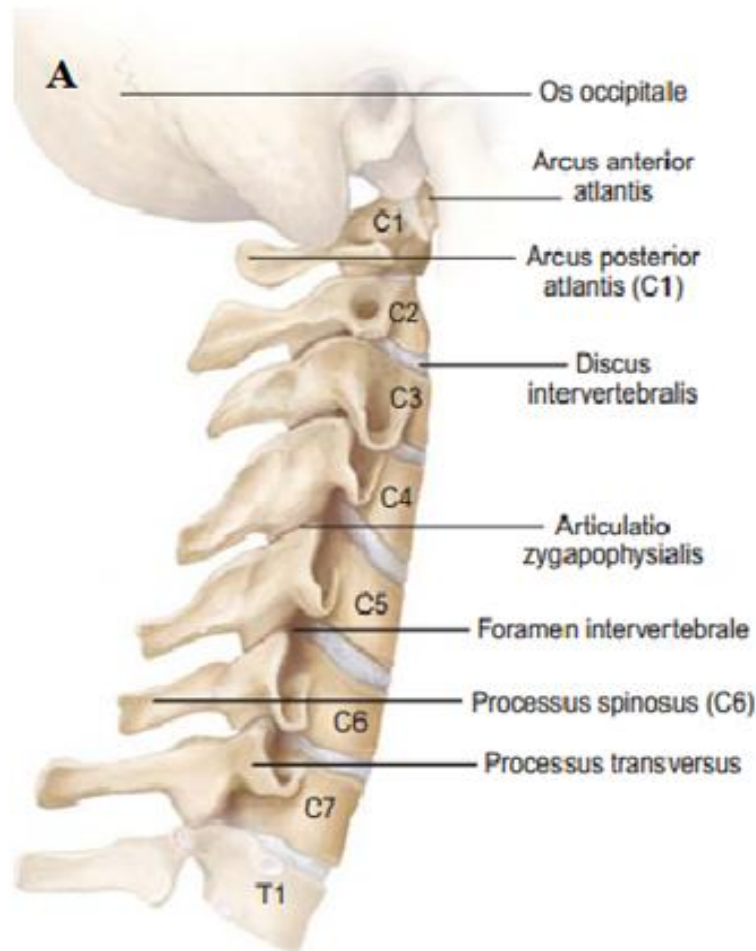
Svi kralješci osim prvog vratnog imaju zajednička obilježja. S prednje strane ih gradi masivniji dio koji odgovara trupu kralješka (lat. *corpus vertebrae*). Trup je najmasivniji dio kralješka, okruglog ili ovalnog oblika na poprečnom presjeku. Izgrađuje ga spongiozna koštana struktura, dok je na površini obrubljen tankim slojem kompaktne kosti. Na stražnoj strani kralješka nalazi se luk (lat. *arcus vertebrae*). Luk kralješka čine 2 pedikla i 2 lamine te se na njega nastavljaju koštani izdanci: po 2 gornja i 2 donja zglobna nastavka (lat. *processus articularis superior et inferior*), 2 poprečna (lat. *processus transversus*) i jedan trnasti nastavak (lat. *processus spinosus*). Na gornjem i donjem rubu pedikla je utor koji u spoju sa susjednim kralješkom zatvara otvor (lat. *foramen vertebrae*) namijenjen prolazu spinalnih živaca iz koštanog kanala prema periferiji (2, slika 2).



Slika 2. Skica normalnog kralješka u dvije projekcije (AP i profilna projekcija) 1-*corpus vertebrae*, 2-*pediculus vertebrae*, 3 -*lamina vertebrae*, 4 -*processus transversus*, 5 -*processus spinosus*, 6 -*foramen vertebrae*, 7 -*facies articulares superiores*, 8 -*processus articulares superiores*, 9 -*facies articulares inferiores*, 10 -*processus articulares inferiores*, 11 -*fovea costalis superior*, 12 -*fovea costalis inferior*, 13 -*fovea costalis transversalis*, 14 -*discus intervertebralis*; preuzeto iz N. Bešenski, N. Škegro, Radiografska tehnika skeleta, Školska knjiga, Zagreb, 1990 (4).

3.2. Anatomija cervikalne (vratne) kralježnice

Vratna kralježnica (lat. *columna cervicalis*) se sastoji od 7 vratnih kralježaka. Označavaju se simbolima C1-C7. Proteže se od baze lubanje do prvog grudnog kralješka-Th1 (2).

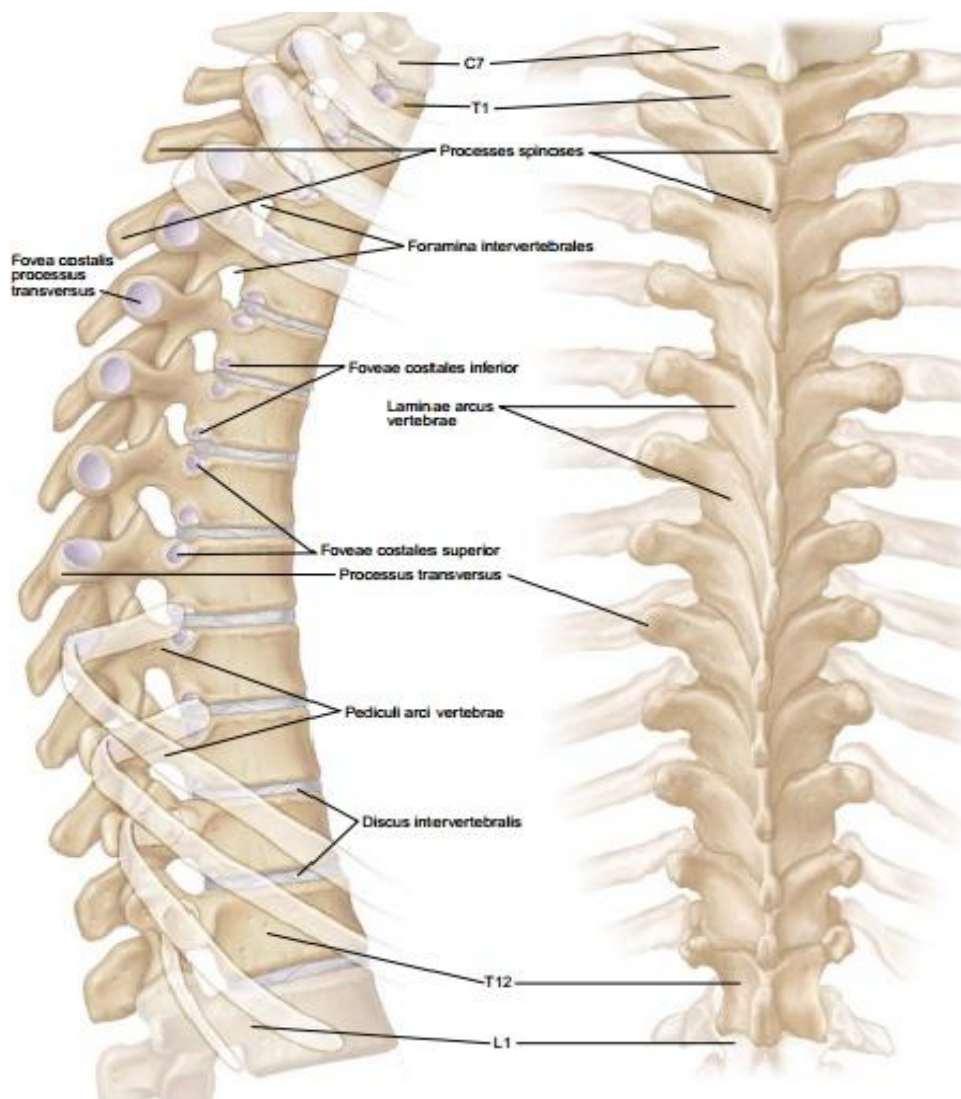


Slika 3. Profilni prikaz cervikalne kralježnice; preuzeto iz „Atlas of Anatomy“ Lippincott Williams & Wilkins (5).

Vratni kralješci su specifični po tome što imaju otvor na poprečnom nastavku (*foramen transversarium*) što ih razlikuje od ostalih kralježaka. Kroz taj otvor prolaze vertebralne arterije i vene s iznimkom C7 (sedmog vratnog kralješka) kroz koji prolazi samo vertebralna vena ili ne prolazi niti jedna struktura. Kod C7 kralješka izražen je produženi trnasti nastavak koji se lako palpira pod kožom te služi kao orijentacijska točka kod snimki vratne kralježnice. Tijelo vratnog kralješka ima bubrežasti oblik, njegov otvor ima trokutasti oblik s bazom na prednjoj strani (2).

3.3. Anatomija torakalne (prsne) kralježnice

Prsna kralježnica (lat. *columna thoracica*) se sastoji od 12 kralježaka koji se označuju simbolima Th1-Th12 (10). Kralješci su specifični po zglobnim udubljenjima u području trupova kralježaka (lat. *foveae costales superiores et inferiores*) kojima se uzglobljuju s glavom rebra i po zglobnim udubljenjima na poprečnim nastavcima kojima se uzglobljuju s kvrgom rebra (lat. *fovea costalis transversalis*). Trup kralješka je trokutast, a otvor je okruglog oblika. Veličina trupa kralježaka se povećava prema kaudalno, a oni koji su smješteni niže sve više nalikuju lumbalnim kralješcima (2).

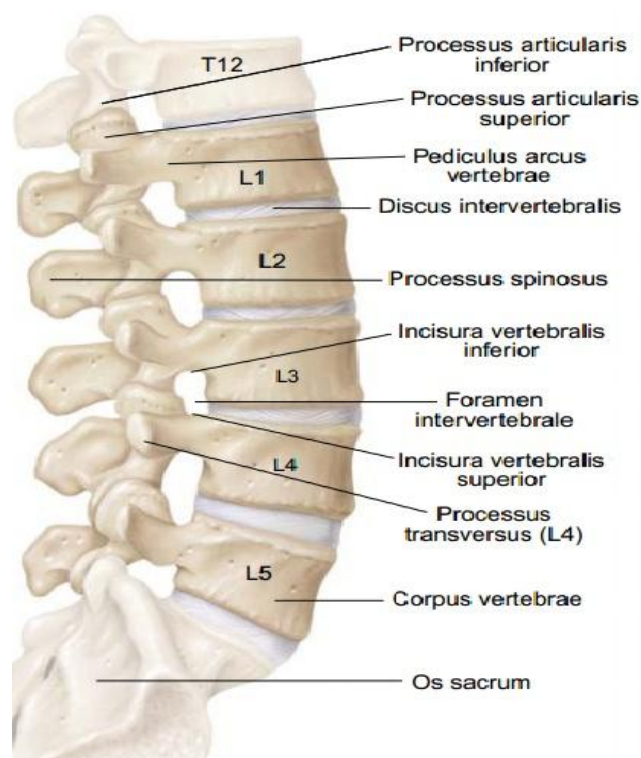


Slika 4. Prikaz torakalne kralježnice (profilni i posteriorni prikaz); preuzeto iz „Atlas of Anatomy“ Lippincott Williams & Wilkins (5).

3.4. Anatomija lumbalne (slabinske) i lumbosakralne (slabinsko-križne) kralježnice

Lumbalna kralježnica (lat. *vertebra lumbalis*) građena je od 5 kralježaka. Kralješci se označuju simbolima L1-L5. Slabinski kralješci imaju masivan trup čiji volumen postupno raste prema kaudalno. Terminalne plohe su bubrežasta oblika i ravne, zglobne plohe gornjih i donjih zglobnih nastavaka u sagitalnoj su ravnini, a trnasti je nastavak četverokutna pločica u medijalnoj ravnini. Vertebralni otvor slabinskih kralježaka je trokutasta oblika (2).

Križnu kost (lat. *os sacrum*) čini pet međusobno sraslih križnih kralježaka. Spljoštena je ventrodorzalno i trokutasta je oblika. Gornji dio (baza) je širi i masivniji jer sudjeluje u prijenosu tjelesne mase dok je donji dio uži i naziva se vrh. Prednja površina križne kosti tvori stražnju stijenku male zdjelice (lat. *facies pelvica*). Stražnja površina (lat. *facies dorsalis*) je izbočena i ima tri uzdužna grebena (lat. *cristae sacrales*) koji su nastali sraščivanjem susjednih zglobnih, trnastih i poprečnih nastavka. Križna kost zajedno s desnom i lijevom zdjeličnom kosti čini zdjelični obruč (2).

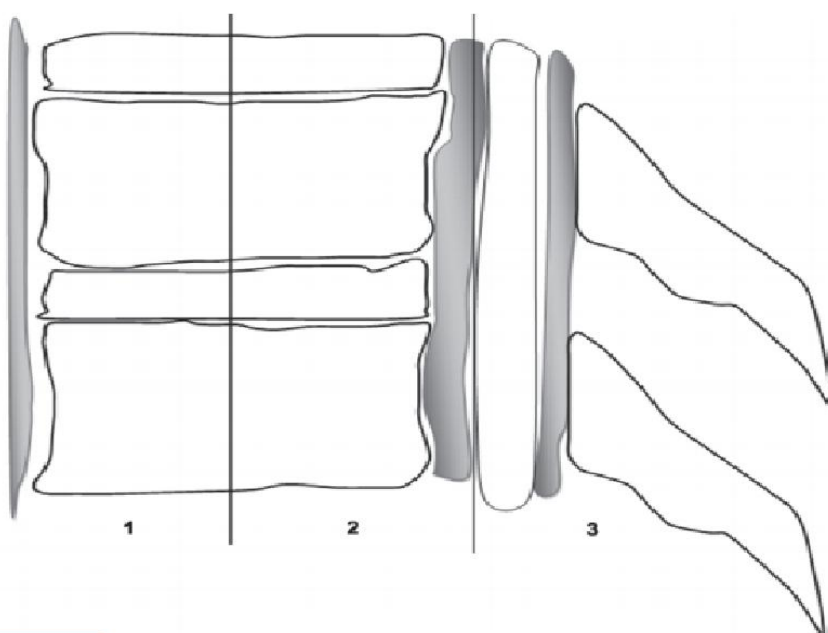


Slika 5. Profilni prikaz lumbalne kralježnice; preuzeto iz „Atlas of Anatomy“ Lippincott Williams & Wilkins (5).

4. MEHANIZAM OZLJEDA

U evaluaciji ozljeda kralježnice važno je naglasiti mehanizam njihovog nastanka. Ozljeda kralježnice može nastati izolirano, međutim često dolazi u kombinaciji s drugim ozljedama, naročito ukoliko su ozljede nastale uslijed padova ili velike brzine. Politraumatizirani bolesnik se mora zbrinjavati na način kao da je zadobio i ozljedu kralježnice sve dok se ona ne isključi.

Kod analize kralježnice i određivanja stabilnosti potrebno je držati se koncepta tri kolumne kralježnice. CT i MR snimke idealne su za analizu sve tri kolumne kralježnice. Prednju kolumnu anatomske čine prednji longitudinalni ligament, prednja polovina fibroznog prstena i prednji dio trupa kralješka. Prednji longitudinalni ligament bolje se vidi na MR nego na CT pregledu. Srednju kolumnu čine stražnji longitudinalni ligament, stražnja polovina fibroznog prstena i stražnji dio trupa kralješka. Stražnju kolumnu kralježnice čine strukture koje se nalaze iza stražnjeg longitudinalnog ligamenta, kapsularni, interlaminarni, interspinozni i supraspinozni ligamenti (1).



Slika 6. Crtež kralježnice, profilna projekcija; 1-prednja kolumna, 2-srednja kolumna, 3-stražnja kolumna; preuzeto iz S. Janković, N. Bešenski, Klinička neuroradiologija kralježnice i kraljeznične moždine, Medicinska naklada, Zagreb, 2013. (1).

Sile koje uzrokuju oštećenja kralježnice djeluju u različitim smjerovima:

- *Aksijalna sila* djeluje na kralježnicu po aksijalnoj osi u smjeru pritiska ili razdvajanja. Sila kompresije uzrokuje, ovisno o snazi, djelomična ili potpuna prsnuća (eng. *burst*; višekomadne, kominutivne frakture) kralješka. Ukoliko je sila djelovanja po aksijalnoj osi pomaknuta više prema naprijed dolazi do kompresijske frakture samo trupa kralješka, a stražnji elementi su obično neozlijeđeni.
- *Fleksijsko – kompresijska sila* (aksijalno djelovanje sile kod blago flektirane vratne kralježnice) dovodi do puknuća stražnjeg longitudinalnog ligamenata te pomaka ulomka stražnjeg dijela trupa kralješka (s intervertebralnim diskom ili bez njega) prema spinalnom kanalu što često dovodi do kompresije i ozljede kralježničke moždine (eng. *tear-drop* frakture).
- *Fleksijsko – distrakcijska sila* dovodi do ozlijeđivanja stražnjih ligamentarnih i koštanih elemenata kralježnice, a kod jačeg horizontalnog prekida i razdvajanja spinoznih i transverzalnih nastavaka, lamina i pedunkula nastaje tzv. eng. *Chance* fraktura koja je često praćena ozljedama abdominalnih organa.
- *Hiperekstenzijska sila* dovodi do ruptore prednjeg longitudinalnog ligamenta (i intervertebralnog diska), ali i do kompresijskih oštećenja stražnjih dijelova kralježnice, tj. lamina i spinoznih nastavaka.
- *Rotacijske ozljede* kombiniraju kompresiju s fleksijsko-distrakcijskim mehanizmom uz djelovanje rotacijske sile. To su nestabilni prijelomi.
- *Translacijski* (eng. *shear*) *prijelom* najčešće se očituju kao prednja traumatska spondilolisteza uz potpunu ozljedu kralježničke moždine (6).

5. RADIOLOŠKE METODE U DIJAGNOSTICI TRAUMATSKIH PROMJENA KRALJEŽNICE

Za radiološki prikaz kralježnice nije potrebna nikakva medikamentozna priprema bolesnika. Pacijenta treba osloboditi odjeće i ostalih predmeta koji bi mogli uzrokovati nepoželjnu rendgensku sjenu područja koji se snima. Za analizu kralježnice obavezno se moraju napraviti najmanje dvije projekcije: anteroposteriorna i laterolateralna (profilna), što vrijedi za svaki segment kralježnice. Obvezno za svaku snimku se stavlja oznaka strane tijela L ili D. Prilikom snimanja mora se zaštititi pacijenta, suziti primarni snop zračenja, a tijelo u području gonada zaštititi zaštitnom pregačom (4).

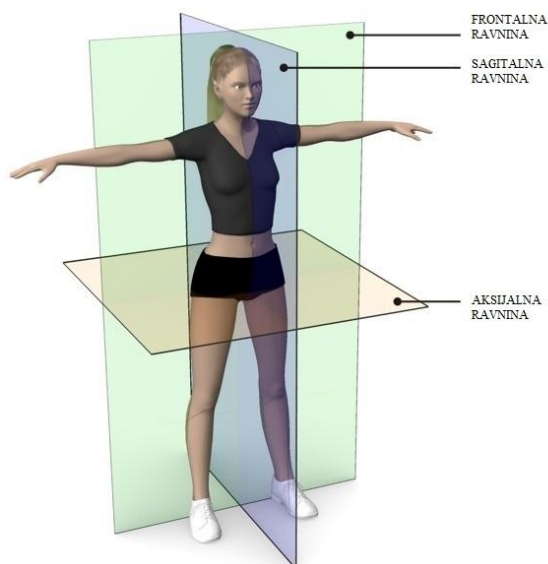
Osnovne ravnine tijela

Medijana ravnina- dijeli tijelo na dvije simetrične polovice. Pritom položaj glave, vrata i trupa mora biti simetričan.

Sagitalne ravnine su sve ravnine tijela paralelne s medijanom ravninom, a idu postrance desno i lijevo kroz tijelo.

Frontalna ravnina (čeona ravnina) prolazi kroz tijelo i dijeli ga na prednji i stražnji dio.

Transverzalna ravnina (poprečna ravnina) ide poprijeko kroz tijelo i dijeli ga na gornji i donji dio (slika 7).



Slika 7. Ravnine tijela; preuzeto iz <http://www.activemotionphysio.ca/Injuries-Conditions/Ankle/Ankle-Surgery/Ankle-Fusion/a~118/article.html> (7)

Projekcije tijela

Anteroposteriorna projekcija (AP) znači ulazak središnje zrake na prednjoj strani bolesnika te izlaz na stražnjoj. Receptor slike je uvijek straga dok je pacijent leđima okrenut stativu ili leži na leđima na radiografskom stolu.

Posteriorna (PA) projekcija - ulaz zrake je sa stražnje strane, a izlazi na prednjoj strani tijela gdje je receptor slike ispred bolesnika.

Lateralna ili profilna projekcija podrazumijeva da je bolesnik bočno prislonjen na stativ ili stol (4).

Nakon što pacijent dođe na hitni traumatološki prijem, liječnik prvo procjenjuje ozljedu kralježnice. Iako se stanje pacijenta prije dolaska na radiologiju mora stabilizirati to često nije slučaj, stoga se za vrijeme pretrage mora paziti na stanje pacijenta. Ako je pacijent na odjel radiologije stigao na nosilima, važno je paziti prilikom premještanja pacijenta na rendgenski stol. Ukoliko pacijentu nije skinuta odjeća ili nakit, nakon premještanja na stol, potrebno je to učiniti, kako bi spriječili neželjene artefakte, te dobili kvalitetan rendgenogram za interpretaciju.

5.1. Radiografija cervikalne (vratne) kralježnice

Najčešći uzrok ozljeda cervikalne kralježnice su prometne nezgode, pad sa visine, sportske ozljede te ozljede vatrenim oružjem. Polovina svih ozljeda nastaje u području C6 i C7 kralješka. Zbog prirode ozljeda cervikalnog dijela kralježnice, glavu treba uvijek imobilizirati. Ozljede cervikalne kralježnice mogu biti u rasponu od manjih ozljeda mekih tkiva i ligamenata, do velikih prijeloma i oštećenja kralježničke moždine. Profilna projekcija cervikalne kralježnice koristi se za otkrivanje 90% značajnih ozljeda kralježnice, te se ona mora napraviti prije bilo kakvog pomicanja pacijenta ili skidanja odjeće ili ovratnika (6).

Ozljede gornjeg segmenta cervikalne kralježnice

Prijelomi u gornjem segmentu često obuhvaćaju kombinaciju ozljeda C1 i C2 kralješka te pripadajućih ligamenata.

Atlanto-okcipitalna dislokacija je vrlo rijetka ozljeda, ali često završi fatalno. Nastaje zbog rupture ligamenta i atlantookcipitalne membrane uz gubitak stabilnosti kraniocervikalnog spoja.

Atlanto-aksialna dislokacija rijetka je kao izolirana ozljeda. Često nastaje u starijih bolesnika i bolesnika s reumatoidnim artritismom.

Prijelomi prvog vratnog kralješka (atlasa) čine oko 1-2 % svih fraktura te 3-13% cervikalnih fraktura i često nastaju u kombinaciji s prijelomom C2 kralješka.

Prijelomi drugog vratnog kralješka (aksisa), kod djece su učestaliji, dok kod odraslih čine 20% svih prijeloma kralježnice.

Prijelomi densa aksisa nastaju u prometnim nezgodama, padu sa visine i skijaškim nezgodama. Čine 10-15% svih prijeloma vratne kralježnice.

Ozljede donjeg segmenta cervikalne kralježnice

Tip A, kompresijske ozljede, ozljede prednjih elemenata uzrokovane kompresijskom silom.

Tip B, distrakcijske ozljede, ozljede prednjih i stražnjih elemenata uzrokovane distrakcijskom silom.

Tip C, rotacijske ozljede, ozljede prednjih i stražnjih elemenata uzrokovane rotacijskom silom

Trzajna ozljeda cervikalne kralježnice (engl. *whiplash injury*) danas je vrlo česta mehanička ozljeda kao posljedica prometnih nezgoda i drugih uzroka traume vrata (sport, udarci, padovi i dr.). Zbog jačine sila prilikom traume vrata dolazi do istegnuća mekih struktura vratne kralježnice ili oštećenja kao što su puknuća ligamenata, tetiva, mišića i njihovih ovojnica, ali i do pucanja intervertebralnih diskova i oštećenja malih zglobova kralježnice (6).

Radiografska obrada prva je i neizostavna radiološka pretraga kod oštećenja vratne kralježnice. Obuhvaća standardne snimke u dvije projekcije (AP, LL), te specijalne projekcije (kose projekcije za prikaz malih zglobova- pod nagibom središnje zrake od 5-15°; projekcije za prikaz intervertebralnih otvora-pod nagibom središnje zrake od 35°; projekcije densa aksisa kroz otvorena usta; ciljane projekcije atlanto-aksijalnog zgloba).

Na radiogramima se uočavaju anatomske i morfološke značajke kralježnice, patomorfološke promjene te se procjenjuju i mekotkivne strukture.

U dijagnostici traumatskih promjena kralježnice koristi se i diskografija- kontrastni prikaz nukleus pulpozusa intervertebralnog diska. Prikazuju se anatomija, integritet i struktura intervertebralnog diska te kontinuitet stražnjeg longitudinalnog ligamenta.

Nakon konvencionalne radiološke obrade ukoliko postoji sumnja na dislokaciju ili koštanu ozljedu koristi se kompjuterizirana tomografija kao metoda izbora za prikaz koštanih struktura kralježnice.

Magnetna rezonancija se koristi kod sumnje na oštećenje mekotkivnih struktura (1).

5.1.1. AP projekcija cervikalne (vratne) kralježnice

Bolesnik leži leđima, na sredini stola za snimanje, tako da mediosagitalna ravnina glave, vrata i tijela bude okomita na ravninu stola za snimanje. Bolesnik je leđima i ramenima prislonjen na podlogu; ramena treba spustiti i postaviti u istu razinu, ruke su pružene uz tijelo (8; slika 8A).

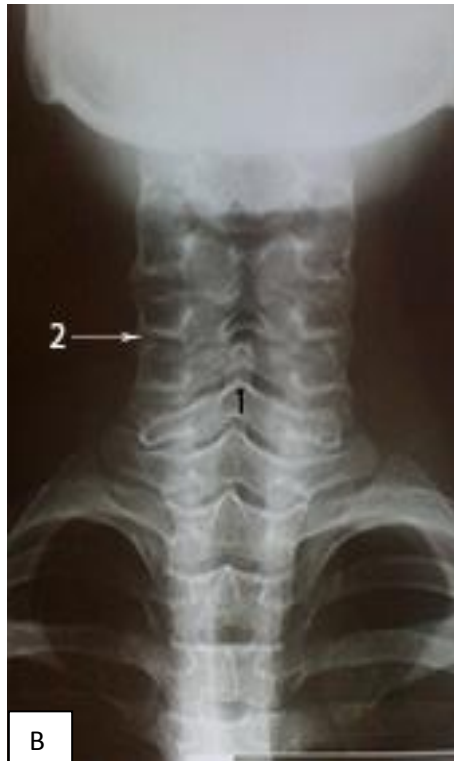Medijana ravnina glave, vrata i leđa mora biti okomita na ravninu receptora slike. Bradu treba podignuti na način da spojnica zagrizne (okluzalne) ravnine i vrha mastoida bude okomita na podlogu čime se otkriva C3 kralježak. Treba postići preklapanje donjih rubova zatiljne kosti i donjeg ruba mandibule.

Receptor slike je 18x24 cm, postavlja se uzdužno na os tijela gornjim rubom na gornju trećinu uške.

Središnja zraka usmjerena je oko 15° prema kranijalno (potrebno je povećavati nagib središnje zrake do 20° u bolesnika s izraženom torakalnom kifozom). Ona ulazi na donjem rubu tiroidne hrskavice, odnosno neposredno ispod najizbočenije točke na vratu te cilja na C4 kralježak. Uvijek treba snimati u potpunom izdahu, ukoliko je to moguće kod traumatiziranih pacijenata (8).

Na AP snimci cervikalne kralježnice moraju biti prikazani trupovi svih sedam vratnih kralježaka te prvi torakalni kralježak i dio mandibule. Osim trupova moraju biti prikazani transverzalni i spinozni procesi te artikulacijske plohe svih vratnih kralježaka (slika 8B).





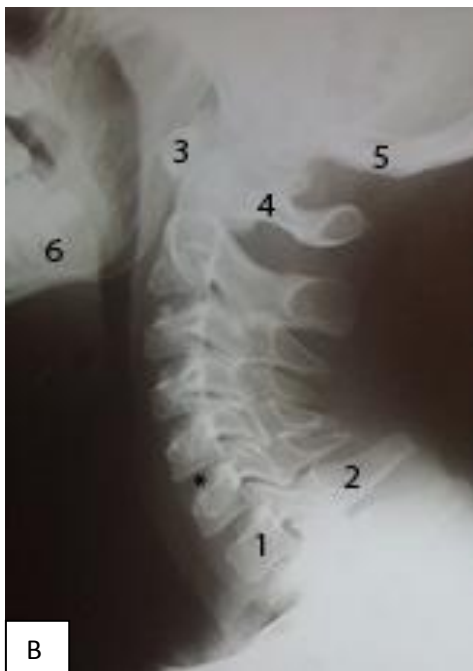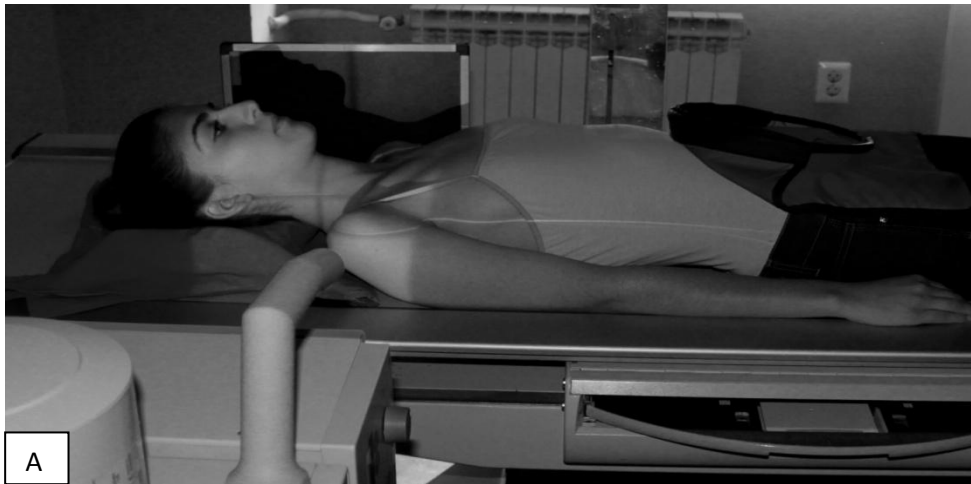
Slika 8. AP projekcija cervikalne kralježnice. A-položaj bolesnika za snimanje; B-radiogram; 1- *processus spinosus*; 2- *zigapofizealni (intervertebralni, fasetni) zglob* (KBC Split)

5.1.2. Profilna projekcija cervikalne (vratne) kralježnice

Kod traumatiziranog pacijenta profilna projekcija cervikalne kralježnice izvodi se u ležećem položaju leđima na radiografskom stolu. Kasetna sa filmom postavljena je vertikalno uz bolesnikov vrat i podložena jastucima. Slika se horizontalnim snopom. Središnja zraka je vodoravna i okomito usmjerena na receptor slike, cilja na trup C4 kralješka što odgovara visini donjeg ruba tiroidne hrskavice. Ukoliko stanje pacijenta dopušta snima se u potpunom izdahu da bi se toraks spustio zajedno sa ramenima.

Veličina receptora slike je 24x30 cm, a receptor se postavlja uzdužno na os tijela, gornjim rubom na gornju trećinu uške. Udaljenost između žarišta i receptora slike treba povećati za širinu ramena u odnosu na standardnu (otprilike 150-180 cm) jer je kod ovog radiograma objekt snimanja- vratna kralježnica- udaljena od receptora slike (8).

Na profilnoj projekciji cervikalne kralježnice dobro se vide spinozni procesi i trupovi svih sedam vratnih kralježaka te njihovi intervertebralni prostori.



Slika 9. Profilna projekcija cervikalne kralježnice. A-položaj traumatiziranog bolesnika za snimanje; B- radiogram; 1-*corpus vertebrae C7*, 2-*processus spinosus C7 vertebrae*, 3-*prednji luk atlasa*, 4-*stražnji luk atlasa*, 5-*os occipitale*, 6-*mandibula*, zvjezdica-*intervertebralni prostor C5/C6* (KBC Split)

5.2. Radiografija torakalne (prsne) kralježnice

Radiološka obrada pacijenta s ozljedom torakalne kralježnice započinje snimanjem projekcija u dva smjera. Ako je prijelom vidljiv na nekoj od ovih radiograma potrebno je pacijenta dodatno snimiti i CT-om koji nam daje uvid u odnos koštanih i okolnih mekotkivnih struktura, te vaskularnih struktura grudnog koša.

Prijelomi torako–lumbalnog dijela kralježnice

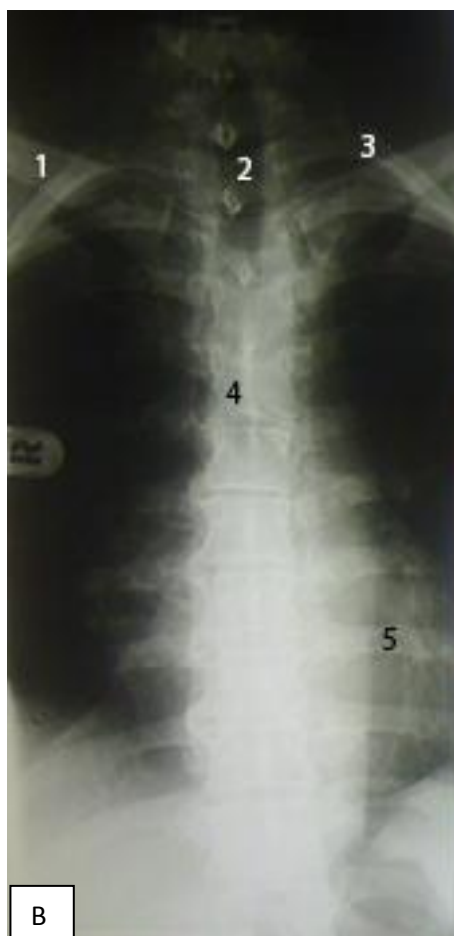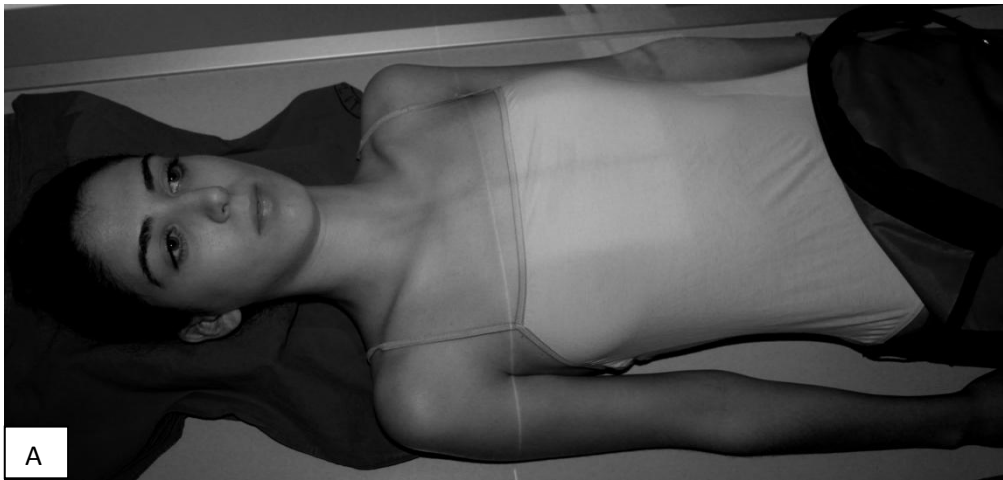U ovom segmentu kralježnice događa se preko 60% svih prijeloma. Najčešća lokalizacija je u području od Th11 do L2 kralješka. Tu su nerijetke tzv. *seat-belt* ozljede koje nastaju fleksijom-kompresijom prednjeg dijela kralježnice uz distrakciju stražnjih dijelova, a kao posljedica vezivanja putnika s pojasom u automobilima u dvije točke. Velike krvne žile retroperitonealnog prostora mogu biti ozlijeđene prilikom fraktura ovog segmenta kralježnice. Kralježnička moždina završava skeletotopski u visini prvog slabinskog kralješka, tako da se kod ovakvih fraktura susrećemo s lezijama u području kralježničke moždine, konusa medularisa i kaude ekvine. Ozljede neuralnih struktura pojavljuju se u 10-30% svih traumatiziranih bolesnika. Često se susreću i izolirani prijelomi trnastih ili poprečnih nastavaka kralježaka bilo pojedinačno bilo u seriji (npr. poprečni nastavci prvog, drugog i trećeg slabinskog kralješka) (6).

5.2.1. AP projekcija torakalne (prsne) kralježnice

Bolesnik se na radiografski stol postavlja na leđa tako da ruke ispruži i postavi postrance uz tijelo. Ramena moraju biti prislonjena uz podlogu, a noge treba flektirati u kukovima i koljenima (podložak pod koljena; slika 10A). Medijana ravnina glave, vrata i tijela mora biti okomita na podlogu. Receptor slike je 18x43 cm ili 35x43 cm kod veće deformacije toraksa (npr. kifoskolioze), gornjim rubom se smješta 3-4 cm iznad ruba ramena (8).

Središnja zraka je okomito usmjerena na spojnicu jugularne incizure i ksifoidnog nastavka (to obično odgovara Th7 kralješku). Snima se u potpunom izdahu ili produljenom ekspozicijom uz plitko disanje.

Na AP snimci torakalne kralježnice prikazani su trupovi svih dvanaest torakalnih kralježaka, poprečni nastavci s kostovertebranim zglobovima i intervertebralni prostori (slika 10B).



Slika 10. AP projekcija torakalne kralježnice: A-položaj bolesnika za snimanje; B-radiogram; 1-*clavicula*, 2-*zračna vrpca dušnika*, 3-*stražnji krak prvog rebra*, 4-*corpus vertebrae*,5-*stražnji krak osmog rebra* (KBC Split)

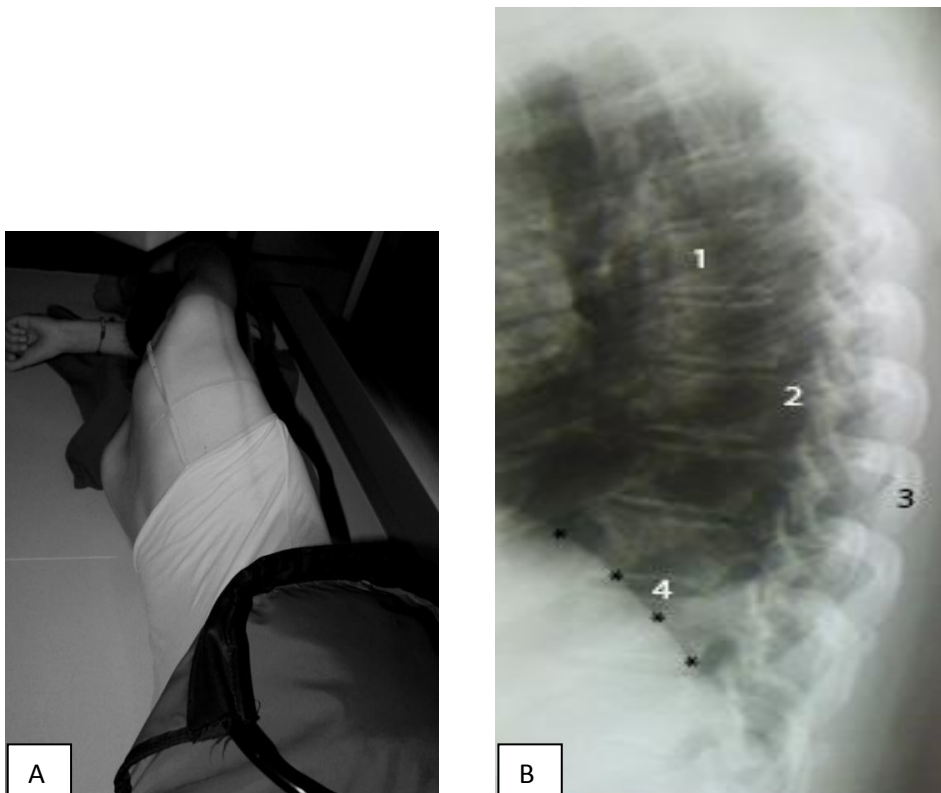
5.2.2. Profilna projekcija torakalne (prsne) kralježnice

Bolesnika treba postaviti bočno na radiografski stol, poželjno je lijevu stranu staviti bliže receptoru slike da se smanji preklapanje srčane sjene i trupova kralježaka (slika 11A). Važno je ostvariti udoban položaj (fleksija u kukovima i koljenima, te staviti podložak pod koljena da se izbjegne rotacija zdjelice) da se pacijent ne bi pomicao tijekom snimanja a ruke se postave iznad glave.

Receptor slike je 18x43 cm standardno; 35x43 cm kada se radi o izrazitoj kifozi ili skoliozi. Posebice je važna uska kolimacija zbog velikog raspršenog zračenja.

Središnja zraka usmjerena je okomito na objekt; centrirati na Th7 kralježak koji se nalazi otprilike u visini donjeg ruba skapule u stražnjoj polovici toraksa. Potrebno ju je ukositi prema kranijalno do 15° kada su ramena šira od zdjelice ili kaudalno u obrnutom slučaju.

Na profilnoj projekciji torakalne kralježnice moraju se vidjeti trupovi svih dvanaest torakalnih kralježaka, sedmi cervikalni i prvi lumbalni kralježak (slika 11B) (4).



Slika 11. Profilna projekcija torakalne kralježnice: A-položaj bolesnika za snimanje; B-radiogram; 1-*corpus vertebrae*, 2-*arcus vertebrae*, 3-*stražnji krak rebra*, 4-*intervertebralni prostor*, zvjezdice-*kupola ošita* (KBC Split)

5.3. Radiografija lumbalne (slabinske) i lumbosakralne (slabinsko-križne) kralježnice

U bolesnika s jakim boli iznimno se može koristiti dijaskopski uređaj na način da ga se, zajedno sa stolom, iz stojećeg postavi u ležeći položaj i učini standardni radiogram.

Kao orijentacijske točke za radiografiju kralježnice uzimaju se strukture koje se jednostavno i brzo mogu odrediti na tijelu bolesnika. Ksifoidni nastavak prsne kosti određuje najpovoljniji položaj gornjeg ruba receptora slike za radiografiju lumbalne i lumbosakralne kralježnice. Gornji rub ilijačne kriste nalazi se u visini trupa L4 kralješka i koristi se kao orijentacijska točka ulaska središnje zrake u radiografiji lumbalne i lumbosakralne kralježnice (8).

Ozljede sakruma rijetko nastaju izolirano, uglavnom se pojavljuju u sklopu opsežnije traume koja zahvaća zdjelični obruč. Razlikujemo prijelome u području lateralnih masa, foraminalnih otvora te središnjeg dijela, s mogućom kompromitacijom sakralnog pleksusa. Za stabilnost ove regije važna je očuvanost sakroilijakalnog zgloba. Liječenje je najčešće konzervativno. U slučaju narušenog stabiliteta moguće je postavljanje unutrašnjeg ili vanjskog fiksatera (6).

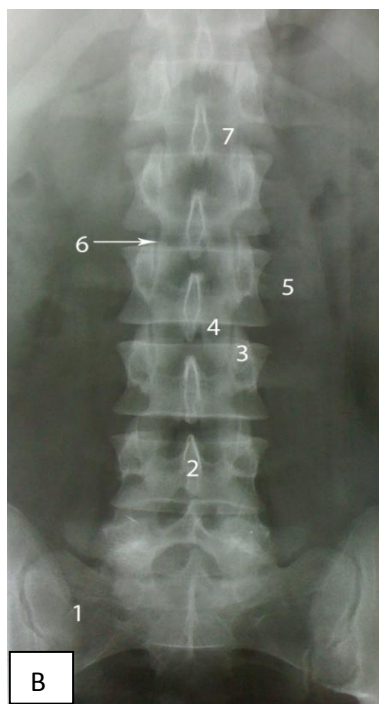
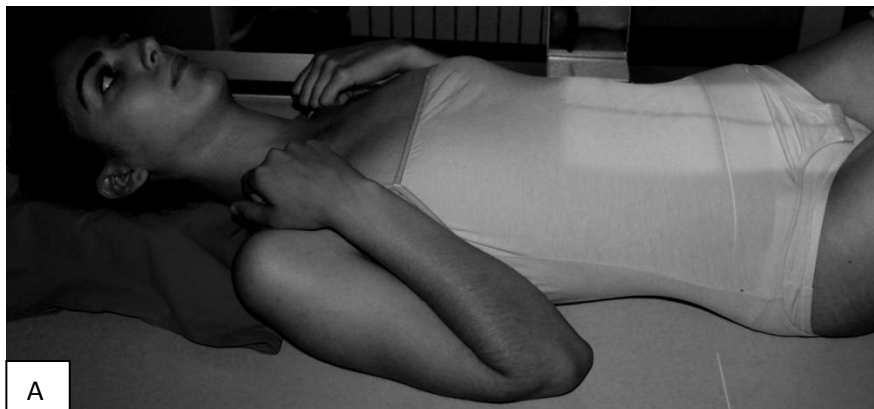5.3.1. AP projekcija lumbalne (slabinske) i lumbosakralne (slabinsko-križne) kralježnice

Koristi se ležeći položaj. Ramena i kukovi moraju biti u istoj vodoravnoj ravnini. Središnju ravninu tijela treba postaviti u sredinu rešetke. Ruke treba flektirati u laktovima i prekriziti ih na prsima. Noge se flektiraju u kukovima i koljenima da bismo izravnali fiziološku lordozu (slika 12A).

Receptor slike za lumbosakralnu kralježnicu je 35x43 cm ili 30x40 cm; najčešće je dovoljna uža kolimacija rendgenskog snopa, pa se koristi format 18x43 cm, osim kod skolioze; centar se postavi na ilijačnu kristu u visini L4 kralješka, gornji rub u visini ksifoida. Za lumbalnu kralježnicu koristi se receptor slike 24x30 cm, a centar receptora se postavi 4 cm iznad ilijačne kriste.

Središnja zraka je okomita, ulazi u medijanoj ravnini u visini spojnice ilijačnih krista i lumbosakralne kralježnice. Za lumbalnu kralježnicu središnja zraka ulazi 4 cm kranijalnije. Film-fokus udaljenost je najmanje 120cm da se smanji deformacija objekta (8).

Na AP snimci lumbalne kralježnice prikazani su trupovi svih lumbalnih kralježaka, dvanaesti torakalni kralježak i dio sakruma. Dobro su prikazani poprečni nastavci i intervertebralni prostori (slika 12B) (4).



Slika 12. AP projekcija lumbosakralne kralježnice: A-položaj bolesnika za snimanje; B-radiogram; 1- *massa lateralis ossis sacri*, 2-*processus spinosus L4 vertebrae*, 3-*processus articularis superior*, 4-*processus articularis inferior*, 5-*processus transversus*, 6-*zigapofizealni (intervertebralni, fasetni) zglob*,7-*intervertebralni prostor* (KBC Split)

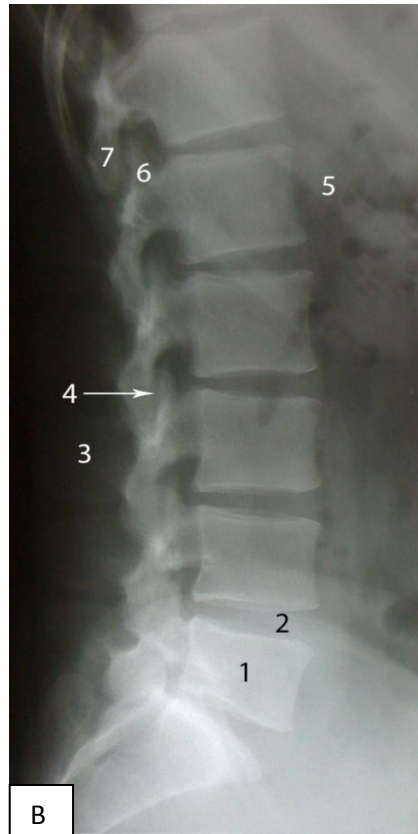
5.3.2. Profilna projekcija lumbalne (slabinske) i lumbosakralne (slabinsko-križne) kralježnice

Profilna projekcija kod traumatiziranog bolesnika izvodi se tako da se bolesnik nalazi na boku, u čistom profilnom položaju. Ruke su mu pod glavom ili ispružene iznad glave. Medijana ravnina paralelna je sa stolom za snimanje. Noge su flektirane u koljenu i privučene k tijelu (slika 13A). Receptor slike za lumbosakralnu kralježnicu je 30x40 cm ili 35x43 cm (kod izražene skolioze ili hiperlordoze), ali najčešće je dovoljan 18x43 cm. Centrira se na ilijačnu kristu. Za lumbalnu kralježnicu dovoljan je format filma 24x30 cm. Gornji rub receptora se postavi u visini ksifoidnog nastavka sternuma, te se centrira 4 cm kranijalnije od ilijačnih krista (8).

Središnja zraka za lumbosakralnu kralježnicu je okomito usmjerena na vrh ilijačne kriste (L4,)a za lumbalnu kralježnicu 4 cm kranijalnije od ilijačnih krista. Ponekad je potrebno ukositi središnju zraku 5-10° prema kranijalno kod masivnijeg trupa u odnosu na zdjelicu, odnosno prema kaudalno kod jako široke zdjelice i uskih ramena. Središnja zraka uvijek ulazi u srednjoj aksilarnoj liniji, a snima se u potpunom izdahu.

Na profilnoj snimci lumbalne kralježnice dobro su prikazani trupovi svih lumbalnih kralježaka, dvanaesti torakalni kralježak i dio sakruma kao i poprečni nastavci i intervertebrani prostori (slika 13B).





Slika 13. Profilna projekcija lumbosakralne kralježnice: A-položaj bolesnika za snimanje; B-radiogram; 1-*corpus vertebrae L5*, 2-*intervertebralni prostor L4/L5*, 3-*processus spinosus vetrebrae L3*, 4-*zigapofizealni (intervertebralni, fasetni) zglob*, 5-*costa* (KBC Split)

5.3.3. Profilna projekcija lumbosakralnog prijelaza

Bolesnik leži na lijevom ili desnom boku. Ruke su postavljene iznad glave. Noge su flektirane u koljenu i privučene k tijelu. Receptor slike je 18x24 cm. Središnja zraka cilja na prostor između L5/S1, što je oko 5 cm posteriorno od prednje gornje ilijačne spine koja određuje visinu promotonrija. Na radiogramu moraju biti prikazani trupovi kralježaka, šiljasti i poprečni nastavci stražnji lukovi L5/S1 kralježaka (8).

6. KOMPJUTERIZIRANA TOMOGRAFIJA

Kompjuterizirana tomografija (CT) je dijagnostička slikovna metoda koja koristi rendgenske zrake za oslikavanje pojedinačnih poprečnih slojeva kroz tijelo. Kompjuterizirana tomografija je prva metoda koja je omogućila uvid u unutrašnjost tijela, odnosno strukture tijela koje su bile na klasičnim rendgenskim snimkama superponirane. Princip rada temelji se na slabljenju rendgenskih zraka prolaskom kroz snimani dio tijela. Slabljenje rendgenskih zraka se izražava koeficijentom apsorpcije, a on ovisi o atomskom broju i elektronskoj gustoći tkiva te energiji rendgenskih zraka. Nakon prolaska kroz tkiva različite gustoće, oslabljeno zračenje pada na detektore koji ga pretvaraju u električni signal proporcionalno atenuaciji snimanog objekta. Iz niza projekcija nastalih tijekom rotacije rendgenske cijevi i detektora, složenim matematičkim algoritmima uz pomoć računala rekonstruira se slika objekta i prikazuje na ekranu u obliku matrice slike sastavljene od piksela. Ta se atenuacija izražava brojem atenuacije ili Hounsfieldovom jedinicom (HJ). Vrijednosti apsorpcije rendgenskih zraka u tankim transverzalnim slojevima tijela pacijenta prikazuju se slikovno na TV ekranu primjenom sive skale. Dobivena slika se prenosi na medije pohranjivanja.

CT skeniranje je sistematično prikupljanje i prikazivanje podataka dobivenih iz brojnih projekcija pomoću rendgenskih zraka. To je idealna metoda prikaza koštanih struktura uključujući trupove kralježaka, pedikle, lamine i zglobne plohe malih zglobova.

Slika koja nastaje rezultat je procesa u dvije odvojene faze:

1. skeniranje rendgenskim zrakama
2. računalna rekonstrukcija slika.

SC (eng. *slice collimation*) = kolimacija rendgenskog snopa, nominalna debljina sloja

Kolimacija snopa zračenja (eng. *section collimation*) se odabire prema objektu pretrage. Ako je u pitanju manji organ i/ili struktura paralelna s rendgenskim snopom, treba uzeti kolimaciju snopa 3-5 mm. Još tanja kolimacija (1-2 mm) je potrebna za detaljnu analizu plućnih struktura u intersticijskih bolesti. Deblja kolimacija je dostatna za veće parenhimske organe. Kod višeslojnog odnosno multidetektorskog CT-a (MDCT) tanka kolimacija je postala standardom, a deblji slojevi se mogu dobiti rekonstrukcijom iz tanjih.

FOV (eng. *field of view*, polje pregleda) je područje skeniranja iz kojeg će se dobivati podaci. Na konačnoj CT slici prikazuje se samo područje obuhvaćeno sa FOV-om. Polje pregleda na CT uređajima je ograničeno otvorom kućišta. Najširi FOV je najčešće promjera 40-50 cm.

RI (eng. *reconstruction interval, increment*) = razmak između rekonstruiranih slojeva

SW (eng. *section width*) ili ST (eng. *slice thickness*) = debljina sloja

Kod konvencionalnih CT skenera SW odgovara kolimaciji snopa, ali nije jednaka kolimaciji kod spiralnih skenera (SW je rezultat proizvoljne rekonstrukcije).

RI (eng. *reconstruction increment*)- on određuje stupanj međusobnog preklapanja podataka dobivenih aksijalnim skeniranjem

Priprema pacijenta za CT pretragu

Prije izvođenja pregleda potrebna je psihička i fizička priprema pacijenta. Psihička priprema podrazumijeva upoznavanje pacijenta s načinom i tijekom pretrage, ukoliko to stanje pacijenta dopušta. Fizička priprema podrazumijeva skidanje svih nepotrebnih odjevnih predmeta, odjeće, nakita i drugih metalnih predmeta sa snimanog dijela tijela. Obvezno trebamo voditi računa o imobilizaciji pacijenta. Važno je upozoriti pacijenta da se tijekom snimanja ne smije pomicati, te da ne smije gutati. Kod komatoznih pacijenata obavezna je primjena fiksacijskih traka i jastučića. Zaštita je obavezna, a provodi se postavljanjem olovne pregače oko pacijenta pazeći da se ne pokrije polje snimanja (9).

Pozicioniranje uključuje postavljanje bolesnika u udoban položaj, simetrično u odnosu na podlogu uz postavljanje adekvatne zaštite od zračenja. Podlošci se postavljaju pod glavu, koljena ili potkoljenice da bi bolesniku bilo udobno, što će smanjiti eventualne artefakte pokreta. Da bi se izbjegli artefakti, ruke treba odmaknuti iz područja skeniranja; najbolje je ukoliko je moguće postaviti ih iznad glave. Svi metalni objekti se također trebaju odstraniti iz polja skeniranja.

Spiralni CT je u potpunosti potisnuo primjenu konvencionalnih rendgenskih snimki u slučajevima traume kralježnice. Moguće ga je primjeniti i u pacijenata koji inače nisu pogodni za MR pregled (*pace maker*, klaustrofobija), kao i preoperativno u pacijenata kod kojih iz bilo kojeg razloga nije moguće učiniti MR pregled. Kompjuterizirana tomografija traje znatno kraće, jeftinija je i dostupnija pacijentima. Kod CT-a neophodna je multiplanarna

rekonstrukcija obzirom da se na transverzalnim CT presjecima ponekad teško vidi prijelom ako je frakturna linija paralelna s transverzalnom ravninom. CT angiografija torakalne aorte sastavni je dio obrade pacijenta kod ozljede torakalne kralježnice (1).

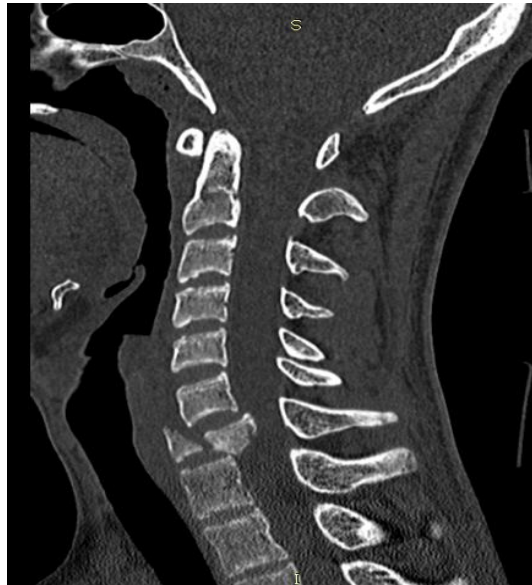Rutinski se rade presjeci debljine od 3 mm, sa sagitalnim, koronarnim i aksijalnim MPRI (eng. *multiplanar reformatted images*) presjecima.

Kontrastna sredstva u kompjuteriziranoj tomografiji

Svrha primjene kontrastnih sredstava u radiologiji je pojačanje i poboljšanje dijagnostičke informacije kod slikovnih prikaza anatomije i patologije organa i sustava. Kako bi se pri kompjuteriziranoj tomografiji što bolje razlikovale normalne anatomske strukture od patoloških stanja te bolje prikazala različita patološka stanja koriste se kontrastna sredstva. Vodotopljiva jodna kontrastna sredstva najraširenija su skupina kontrastnih sredstava i koriste se kod kompjuterizirane tomografije. Primjenjuje se intravenski. Mora se naglasiti da jodna kontrastna sredstva imaju neželjene reakcije, a najopasnije su anafilaktičke reakcije koje su vrlo teške i nisu ovisne o dozi kontrastnog sredstva.

6.1. Kompjuterizirana tomografije cervikalne (vratne) kralježnice

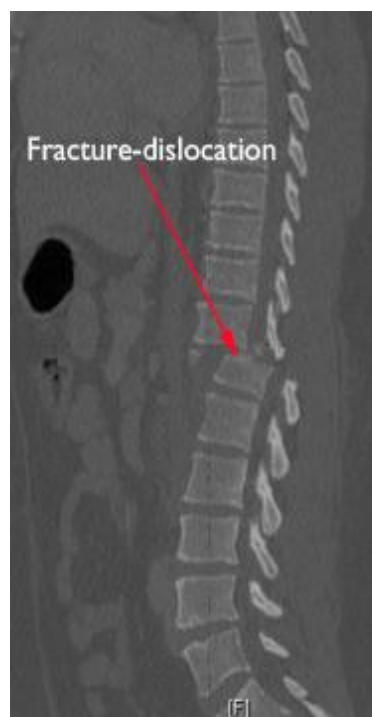Pacijent leži u supinacijskom položaju. U kućište ulazi prvo glavom, a ruke su ispružene pored tijela. Centralna zraka ulazi dva poprečna prsta iznad vanjskog slušnog otvora. Napravi se profilni (LL) topogram. Planiranje polja pregleda je od vanjskog slušnog otvora do ispod prvog torakalnog kralješka. Ako se snima cijela vratna kralježnica onda se poljem pregleda obuhvati prvi vratni i prvi torakalni kralježak. Angulacija slojeva je prema intervertebralnim prostorima. FOV je potrebno smanjiti na optimalnu veličinu, ne smiju se odsjeći dijelovi kralježaka, tj. kralješci moraju biti prikazani u potpunosti. Ako se radi o traumi vratne kralježnice potrebno je učiniti rekonstrukcije i za meka tkiva i za koštane strukture, a ako se radi o neurološkim problemima dovoljno je učiniti rekonstrukciju mekih tkiva. Smjer snimanja je kraniokaudalno (9).



Slika 14. MSCT vratne kralježnice, sagitalna rekonstrukcija - multifragmentarna fraktura C7 kralješka(KBC Split)

6.2. Kompjuterizirana tomografija torakalne (prsne) kralježnice

Pacijent se postavlja u supinacijski položaj sa rukama ispruženim iznad glave. U kućište ulazi prvo glavom, stoga je smjer snimanja kraniokaudalan. Kod planiranja slojeva mora se obuhvatiti sedmi cervikalni i prvi lumbalni kralježak ako se traži CT čitave torakalne kralježnice. Planiranje polja pregleda ovisi o patologiji na koju se sumnja da se ostale strukture ne bi nepotrebno zračile. Ako se traži samo određeni dio, onda se samo taj dio isplanira, a za orijentaciju služi trnasti nastavak sedmog cervikalnog kralješka ili rebro kod dvanaestog torakalnog kralješka (9).

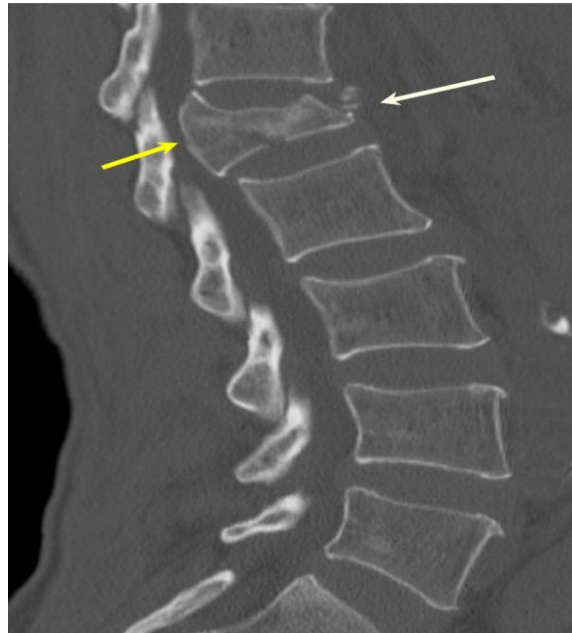

Slika 15. MSCT torakalne kralježnice, sagitalna rekonstrukcija - fraktura i dislokacija devetog torakalnog kralješka, preuzeto iz <http://orthoinfo.aaos.org/topic.cfm?topic=a00368> (10)

6.3. Kompjuterizirana tomografija lumbalne (slabinske) i lumbosakralne (slabinsko-križne) kralježnice

Pacijent leži u supinacijskom položaju. Ruke su ispružene iznad glave, a ispod koljena se postavi podložak zbog stabilnijeg i ugodnijeg položaja pacijenta. U kućište se prvo ulazi glavom. Centralna zraka ulazi na ksifoidnom nastavku. Radi se profilni (LL) topogram. Kod traume LS kralježnice radi se spiralno snimanje, te se naprave naknadne trodimenzionalne (3D) MPR rekonstrukcije tako da svaki detalj na transverzalnom sloju može biti prikazan u nekoj drugoj ravnini uz mogućnost prikaza i s prividom dubine pomoću metode sjenčenja

površine (SSD eng. *shaded surface display*). Ukoliko postoji sumnja na ozljedu priležećih vaskularnih struktura naprave i postkontrastne snimke. Planirano polje pregleda je od Th12 do ispod S5 kralješka. Smjer snimanja je kraniokaudalan (9).



Slika 16. MSCT lumbalne kralježnice, sagitalna rekonstrukcija - višekomadna fraktura L1 kralješka, preuzeto iz <http://www.learningradiology.com/archives2013/COW%20566-Burst%20fx/burstcorrect.html> (11)

6.4. CT mijelografija

Konvencionalna mijelografija s pozitivnim kontrastnim sredstvom koje se aplicira u subarahnoidalni prostor lumbalnom punkcijom se vrlo rijetko primjenjuje zbog mogućnosti neinvazivnog izvođenja iste magnetnom rezonancom. CT mijelografija se koristi još samo preoperativno, u slučajevima kada nije moguće učiniti MR pregled te u postoperativnim slučajevima gdje se na MR-u očekuju veliki artefakti zbog kirurški umetnutog stranog feromagnetičnog materijala.

Prilikom CT mijelografije aplicira se do 10 ml vodotopivog kontrastnog sredstva u lumbalni subarahnoidalni prostor najčešće u visini intervertebralnog prostora L4 -L5 nakon čega se nastavlja sa CT snimanjem (1).

7. MAGNETNA REZONANCIJA

Magnetna rezonancija (MR) je neionizirajuća slikovna metoda kojom se dobivaju tomografski presjeci ljudskoga tijela u visokoj rezoluciji. Ona predstavlja jednu od multiplanarnih slikovnih metoda koja se zasniva na principima nuklearne magnetne rezonancije (NMR). Osnovni principi koji se koriste za stvaranje slike su jako uniformno magnetsko polje koje magnetizira tijelo. Također, potrebni su nam i magnetni gradijenti uzduž X, Y i Z osi, zavojnice koje služe za prijenos i prihvaćanje signala te računalo za procesiranje dobivenih podataka. Svi ovi sustavi su povezani i čine uređaj za oslikavanje magnetnom rezonancijom. MR signal nastaje djelovanjem radiovalova na atomsku jezgru. Radiovalovi su elektromagnetski valovi, ali vrlo niske energije (frekvencije 20-100 MHz) koji su daleko od granice ionizacijskih energija. Najčešće korištena jezgra u oslikavanju magnetnom rezonancijom je jezgra atoma vodika zbog visokog sadržaja vode ljudskog tijela. Ona sadrži jedan proton (atomski joj je broj 1; 12).

Temeljni principi magnetne rezonancije

Prije početka pregleda pacijent sa sebe mora skinuti sve metalne predmete, te ukoliko ima ugrađeno nekakvo metalno strano tijelo (postoperativni implantat) potreban je pismeni dokaz da taj materijal može ući u magnetsko polje. Zatim se pacijent smjesti u kućište magneta. U magnetu se tijelo magnetizira. Magnetizirano tijelo izloži se djelovanju radiovalova čija frekvencija odgovara jačini magnetskog polja. Nakon toga se prekine emitiranje radiovalova. Tijelo pacijenta emitira višak energije koje je primilo djelovanjem radiovalova u obliku signala iz kojeg se rekonstruira slika.

T1 ili spin rešetka relaksacija kojom se počinje oporavljati originalna longitudinalna magnetizacija. T1 relaksacijsko vrijeme je vrijeme koje je potrebno da bi magnetski spinovi protona vodika pobuđeni RF pulsom predali energiju okolnom tkivu i vratili se u prvobitno stanje longitudinalne magnetizacije. To je vrijeme longitudinalne relaksacije (spin-rešetka). U T1 vremenu longitudinalna magnetizacija doseže 63% početne, osnovne vrijednosti, tj. to je vrijeme u kojem je 63% protona relaksirano.

T2 ili spin spin relaksacija kojom se magnetizacija u X-Y planu raspada prema nuli na eksponencijalan način. Zbog inkoherencije vodikovih jezgara dolazi do gubitka vrtnje magnetizacijskih vektora pojedinih vodikovih jezgara u istoj fazi odnosno dolazi do

defaziranja, raspadanja transverzalne magnetizacije ili T2 raspadanja (T2 relaksacija). T2 relaksacijsko vrijeme je vrijeme u kojem je transverzalna magnetizacija smanjena za 63%. Zove se vrijeme transverzalne relaksacije (spin-spin). T2 transverzalna relaksacija nastaje zbog gubitka fazne koherencije protona vodika (defaziranje).

Priprema pacijenta za MR pretragu

Kod svih pretraga magnetne rezonancije potrebna je psihička i fizička priprema pacijenta. Psihička priprema podrazumijeva upoznavanje pacijenta o načinu i tijeku pretrage. Važno je upozoriti pacijenta da se ne smije pomicati tijekom pretrage.

Po potrebi nakon native serije napravi se kontrastna serija sa T1 sekvencijama u T1_tse_tra i sag. Pravi se serija slojeva u odgovarajućim presjecima.

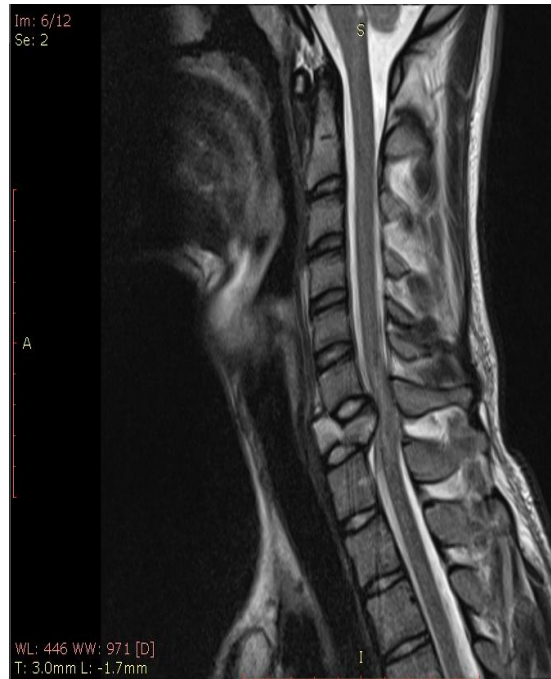
MR protokol: U standardni protokol uključene su T1, T2 i fast spin echo (FSE) sekvencije.

Magnetna rezonancija kao metoda multiplanarnog prikaza je indicirana kod postojanja neurološke simptomatologije kod ozljeda kralježnice koja je ostala nerazriješena radiografijom i CT pregledom, prikaza stanja kralježničke moždine te kod ozljeda intervertebralnog diska i ligamenata. Standardni MR protokol kod traumatiziranog bolesnika trebao bi sadržavati STIR sekvenciju (posebna tehnika T1 snimki kod kojih se signal masti potiskuje) zbog njezine osjetljivosti na edem i krvarenje.

Kontrastna sredstva za magnetnu rezonanciju su paramagnetske tvari, koja utječu na jačinu signala i na kontrast na slici, te mijenjaju vremena relaksacije T1 i T2. Ciljevi kontrastnih sredstava za magnetnu rezonanciju: bolja procjena proširenosti bolesti, bolja karakterizacija patoloških promjena, poboljšavanje kontrasta između zdravog i patološki promjenjenog tkivate omogućuje procjene funkcije pojedinih organa. Kontrastna sredstva za magnetsku rezonanciju za razliku od kontrastnih sredstava u konvencionalnoj radiologiji ne prikazuju se izravno na slici. Primjena intravensko apliciranih kontrastnih sredstava pokazala je dijagnostičku korist i potencijalno smanjila potrebu za određenim sekvencama snimanja. Najjače paramagnetno djelovanje pokazao je gadolinij vezan za dietilenteraminepentaacetičnu kiselinu (DTPA). Gadolinij se distribuira vaskularnim putem, a glavni put eliminacije je urin. Gadolinijum ima nisku toksičnost i male popratne neželjene učinke. Njegova toksičnost bitno je niža od toksičnosti intravenoznih jodnih kontrastnih sredstava koja se rabe u radiografiji i CT pregledima. Najvažniji klinički učinak gadolinija je skraćivanje T1 mjernog vremena.

7.1. Magnetna rezonancija cervikalne (vratne) kralježnice

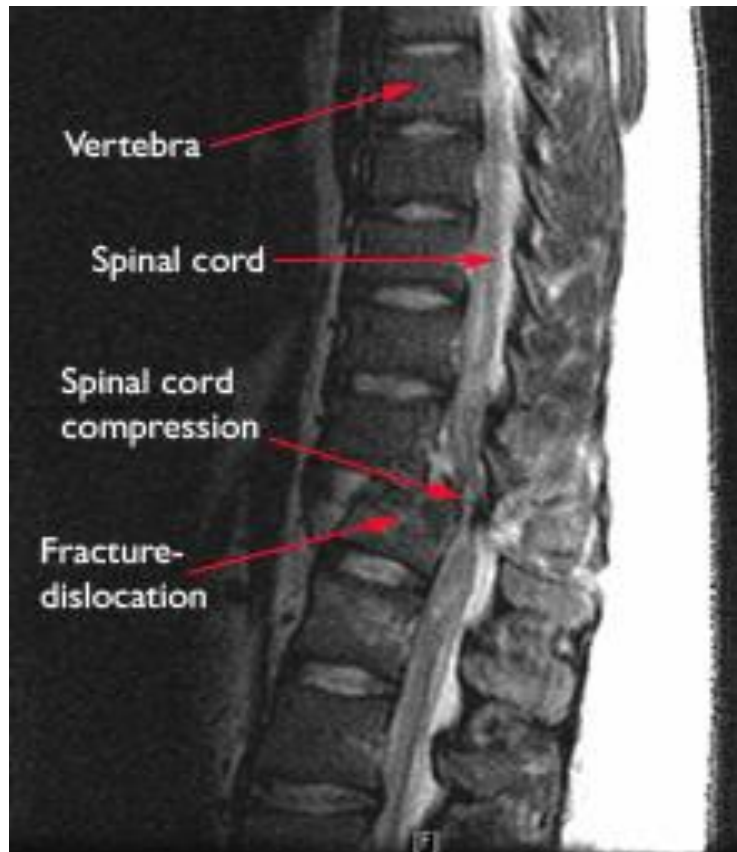
Za magnetnu rezonanciju vratne kralježnice pacijent se postavi u supinacijski položaj. Pregled se izvodi pomoću zavojnice „Neck matrix“ koja se stavlja preko vratnog dijela kralježnice. Pomoću laserskog snopa centrirana se na sredinu zavojnice (9).



Slika 17. MR prikaz cervikalne kralježnice, multifragmentarna fraktura C7 kralješka- T2 vrijeme

7.2. Magnetna rezonancija torakalne (prsne) kralježnice

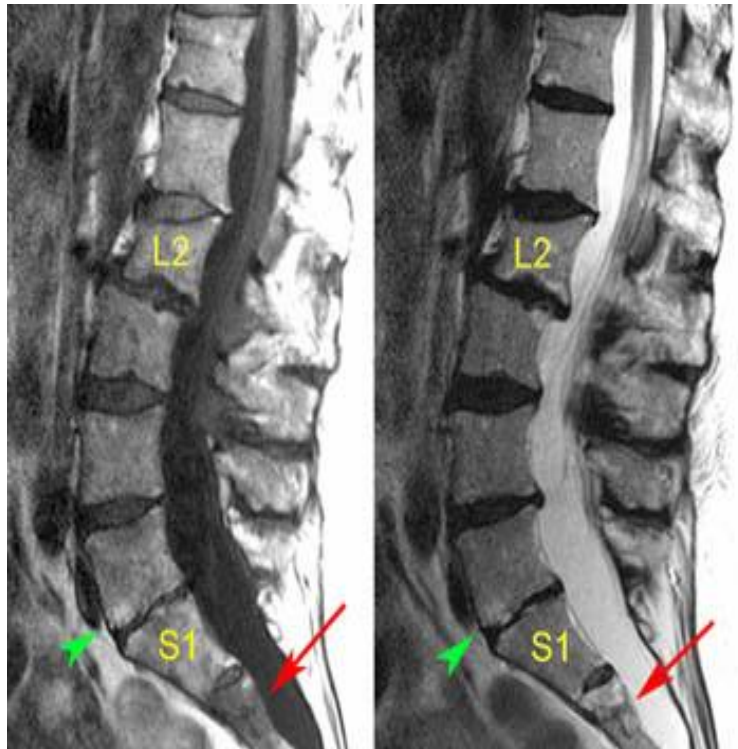
Pacijent leži u supinacijskom položaju, glavom prvo ulazi u kućište. Pregled se izvodi pomoću zavojnice „Spine matrix“ na koju pacijent legne, a koristi se i „Neck matrix“ radi boljeg prekrivanja polja. Uz pomoć laserskog snopa centrirana se na srednju mamilarnu liniju. Rade se sagitalni, koronarni i transverzalni topogrami, topogram za sagitalni presjek grudne kralježnice i T2 i T1 sag (9).



Slika 18. MR prikaz torakalne kralježnice, sagitalni presjek - fraktura i dislokacija torakalnog kralješka, te kompresija kralježične moždine; preuzeto iz <http://orthoinfo.aaos.org/topic.cfm?topic=a00368> (10)

7.3. Magnetna rezonancija lumbosakralne (slabinsko-križne) kralježnice

Pacijent leži u supinacijskom položaju, prvo glavom ulazi u kućište, pod koljena se stavi podložak zbog ugodnijeg i stabilnijeg položaja pacijenta. Pregled se izvodi pomoću zavojnice „Spine matrix“ na koju pacijent legne. Uz pomoć laserskog snopa centriraju se na pupak, ali to često nije sigurna orijentacijska točka jer kod svih ljudi se pupak ne nalazi na istom mjestu, te se centriraju na spojnicu ilijačnih krista u medijanoj ravnini. Učini se topogram za MR lumbalne kralježnice i T1 i T2 sag (9).



Slika 19. MR lumbosakralne kralježnice, sagitalni presjek - kompresijska ozljeda L2 kralješka; preuzeto iz <http://www.radsourc.us/clinic/0710> (13)

8. ZAKLJUČCI

1. Radiografija je jedna od najkorištenijih radioloških dijagnostičkih metoda i predstavlja prvu metodu pri prijemu pacijenta s traumatskim ozljedama kralježnice.
2. Kompjuterizirana tomografija je prva metoda izbora kod tupih ozljeda kralježnice, te kod svih akutno ozlijeđenih pacijenata gdje radiogram optimalno ne prikazuje ozljedu ili ako postoji klinička sumnja na ozljedu kralježnice uz negativan nalaz radiograma. To je metoda slojevitog snimanja koja posjeduje *softwer* za multiplanarne i 3D rekonstrukcije.
3. Magnetna rezonancija je indicirana kod akutne ozljede kralježnice uvijek kada razlog neurološkog ispada nije vidljiv na radiogramu ili CT-u. Ona ima bolju kontrastnu rezoluciju za prikaz mekotkivnih struktura u odnosu na CT, te je metoda izbora kod prikaza mekotkivnih struktura, ligamenata, kralježnične moždine te intervertebralnih diskova.

9. LITERATURA

1. Janković S, Bešenski N, Klinička neuroradiologija kralježnice i kralježnične moždine, Medicinska naklada, Zagreb, 2013.
2. Bajek S, Bobinac D, Jerković R, Malnar D, Marić I, Sustavna anatomija čovjeka. Rijeka: Digital point tiskara; 2007.
3. <http://www.imaios.com/en/e-Anatomy/Spine/Spine-diagrams>
4. Bešenski N, Škegro N, Radiografska tehnika skeleta, Zagreb: Školska knjiga, 1990.
5. Gest TR, Tank PW, Atlas of Anatomy, Lippincott Williams & Wilkins, Philadelphia, USA, 2009.
6. http://www.medri.uniri.hr/katedre/Kirurgiju/autorizirana%20predavanja/bajek/OZLJEDE_KRALJESNICE.pdf
7. <http://www.activemotionphysio.ca/Injuries-Conditions/Ankle/Ankle-Surgery/Ankle-Fusion/a~118/article>.
8. Miletić D, Skeletna radiografija, Glosa, Rijeka, 2008.
9. <http://www.scribd.com/doc/75866836/TEHNIKE-SNIMANJA-II>
10. <http://orthoinfo.aaos.org/topic.cfm?topic=a00368>
11. <http://www.learningradiology.com/archives2013/COW%20566-Burst%20fx/burstcorrect.html>
12. Janković S., Eterović D., Fizikalne osnove i klinički aspekti medicinske dijagnostike, Medicinska naklada, Zagreb, 2002.
13. <http://www.radsourc.us/clinic/0710>.

10. SAŽETAK

Gotovo svakodnevno smo svjedoci traumatskih ozljeda kralježnice i kralježnične moždine različitog mehanizma nastanka. Primjenom konvencionalnih i digitalnih radioloških metoda mogu se dijagnosticirati različita traumatska stanja te različite bolesti ovog područja.

Prva i neizostavna metoda kod traumatskih ozljeda kralježnice su klasične radiografske snimke u dvije projekcije. Međutim, to često nije dovoljno kod evaluacije pacijenta, te se pacijent šalje na pregled kompjuteriziranom tomografijom.

Pouzdanost, brzina pregleda, minimalne manipulacije sa pacijentom što je izuzetno važno kod traumatiziranih pacijenata, te bolja mogućnost prikaza koštanih prijeloma predstavljaju brojne prednosti kompjuterizirane tomografije nad konvencionalnom rendgenskom snimkom. Ukoliko se žele prikazati ozljede mekotkivnih struktura pacijenta se upućuje na magnetnu rezonanciju. Magnetna rezonancija je nedvojbeno najučinkovitija metoda prikaza cijele kralježnice i kralježnične moždine. MR pregled ima bolju kontrastnu rezoluciju u prikazu mekih tkiva u odnosu na CT pregled. To je jedina dijagnostička metoda koja omogućuje prikaz i razlikovanje edema i krvarenja.

11. SUMMARY

Almost everyday we are witnesses of traumatic injury of spine and spinal cord with different mechanism. Using conventional and digital radiological methods we can diagnose many traumatic conditions and many diseases of this area.

First and unavoidable method of traumatic spinal cord injury is conventional radiography in two projections. However, this is often not enough for the patient evaluation, so has to do computed tomography scanning.

Reliability, speed views, minimal manipulation with the patient which is extremely important in trauma patients, and better able to visualize bone fractures represent a number of advantages over conventional computed tomography X-rays.

Magnetic resonance imaging is undoubtedly the most effective method of evaluating the whole spine and spinal cord. MR examination has better contrast resolution in presentation of soft tissue in comparison to the CT scanning. It is the only diagnostic tool enabling the presentation and differentiation of edema and hemorrhage.

12.ŽIVOTOPIS

OSOBNI PODACI

Ime: Ivana
Prezime: Papak
Datum rođenja: 20. travnja 1993.
Mjesto rođenja: Šibenik, Hrvatska
Adresa: Mravnica 3, 22 205 Perković
Telefon: 022/772-029
Mobitel: 091/5557 384
E-mail: ivana.papak88@gmail.com

OBRAZOVANJE

2011-2014- Sveučilišni odjel zdravstvenih studija Split, Preddiplomski studij Radiološke tehnologije

2007-2011- Medicinska i kemijska škola Šibenik , smjer Medicinska sestra-Medicinski tehničar

RADNO ISKUSTVO

Stručna praksa u bolnici tijekom školovanja u OB Šibenik, te stručna praksa za radiološkog tehnologa u KBC Split.

NAGRADE I PRIZNANJA

2. mjesto na Natjecanju mladih Crvenog križa za pružanje Prve pomoći