

Radiološke metode prikaza kralježnice

Malenica, Hrvoje

Undergraduate thesis / Završni rad

2014

Degree Grantor / Ustanova koja je dodijelila akademski / stručni stupanj: **University of Split / Sveučilište u Splitu**

Permanent link / Trajna poveznica: <https://um.nsk.hr/um:nbn:hr:176:793951>

Rights / Prava: [In copyright](#)/[Zaštićeno autorskim pravom.](#)

Download date / Datum preuzimanja: **2025-01-15**



Sveučilišni odjel zdravstvenih studija
SVEUČILIŠTE U SPLITU

Repository / Repozitorij:

[Repository of the University Department for Health Studies, University of Split](#)



UNIVERSITY OF SPLIT



DIGITALNI AKADEMSKI ARHIVI I REPOZITORIJI

SVEUČILIŠTE U SPLITU

Podružnica

SVEUČILIŠNI ODJEL ZDRAVSTVENIH STUDIJA
PREDDIPLOMSKI SVEUČILIŠNI STUDIJ
RADIOLOŠKA TEHNOLOGIJA

Hrvoje Malenica

RADIOLOŠKE METODE PRIKAZA KRALJEŽNICE

Završni rad

Split, 2014.

SVEUČILIŠTE U SPLITU

Podružnica

SVEUČILIŠNI ODJEL ZDRAVSTVENIH STUDIJA
PREDDIPLOMSKI SVEUČILIŠNI STUDIJ
RADIOLOŠKA TEHNOLOGIJA

Hrvoje Malenica

RADIOLOŠKE METODE PRIKAZA KRALJEŽNICE

Završni rad

Mentor:

Doc. dr. sc. Maja Marinović Guić, dr. med.

Split, 2014.

SADRŽAJ:

1. UVOD.....	1
2. CILJ RADA.....	2
3. ANATOMIJA KRALJEŽNICE.....	3
4. ORIJENTACIJSKE TOČKE NA KRALJEŽNICI.....	5
5. KONVENCIONALNA RADIOGRAFIJA KRALJEŽNICE.....	6
5.1. Radiogrami kraniocervikalnog spoja.....	8
5.1.1. PA projekcija atlanto-okcipitalnih zglobova.....	8
5.1.2. AP projekcija atlasa i aksisa s otvorenim ustima.....	9
5.1.3. AP projekcija densa po Fuchsu.....	10
5.1.4. Lateralna projekcija atlasa i aksisa.....	11
5.2. Radiogrami vratne kralježnice (cervikalni vertebrogrami).....	12
5.2.1. AP projekcija vratne kralježnice.....	12
5.2.2. Lateralna projekcija vratne kralježnice.....	13
5.2.3. Preinaka lateralnog radiograma u traumatiziranog bolesnika sa sumnjom na ozljedu vratne kralježnice.....	14
5.2.4. Funkcionalni radiogrami vratne kralježnice.....	15
5.2.5. AP kose projekcije vratne kralježnice RPO i LPO te PA kose projekcije vratne kralježnice RAO i LAO.....	16
5.2.6. AP kosa projekcija arkusa i apofizalnih zglobova cervikotorakalnog prijelaza.....	18
5.3. Radiogrami cervikotorakalnog prijelaza.....	19
5.3.1. Lateralna projekcija cervikotorakalnog prijelaza po Twiningu.....	19
5.4. Torakalni vertebrogrami.....	21
5.4.1. AP projekcija torakalne kralježnice.....	21
5.4.2. Lateralna projekcija torakalne kralježnice.....	22
5.5. Radiogrami lumbalne i lumbosakralne kralježnice.....	23
5.5.1. AP projekcija lumbalne (lumbosakralne) kralježnice.....	23
5.5.2. Profilna projekcija lumbalne i lumbosakralne kralježnice.....	24
5.6. Funkcionalni radiogrami lumbalne kralježnice u antefleksiji i retrofleksiji.....	25

6. KOMPJUTERIZIRANA TOMOGRAFIJA KRALJEŽNICE.....	26
6.1. Sastavni dijelovi CT uređaja.....	26
6.2. Parametri snimanja u kompjuteriziranoj tomografiji.....	27
6.3. Algoritmi rekonstrukcija i obrada CT slike.....	27
6.4. Priprema bolesnika za CT pretragu.....	29
7. MAGNETNA REZONANCIJA KRALJEŽNICE.....	30
7.1. Sastavni dijelovi MR uređaja.....	30
7.2. Princip rada magnetne rezonancije.....	31
7.3. Pulsne sekvence i parametri kod snimanja.....	32
7.4. Pulsne sekvence kod snimanja kralježnice.....	33
7.5. Priprema bolesnika za MR pretragu.....	35
8. ZAKLJUČAK.....	36
9. LITERATURA.....	38
10. SAŽETAK.....	39
11. SUMMARY.....	40
12. ŽIVOTOPIS.....	41

1. UVOD

Danas su radiološke metode snimanja sve potrebnije. Dijagnoze putem radioloških pretraga su skoro pa i neizostavne u otkrivanju patologije, bilo da se radi o konvencionalnom radiografskom snimanju, magnetnoj rezonanciji (MR) ili kompjuteriziranoj tomografiji (CT). Kod dobivanja radiografskih slika kralježnice koristimo se svim navedenim tehnikama, u zavisnosti od njihove potrebe i specifičnosti prikaza pojedinih dijelova kralježnice i drugih tkiva koja su ukomponirana u kralježnicu te čine jedinstvenu i funkcionalnu anatomsku cjelinu. S današnjim napretkom medicine pa tako i njene grane radiologije u mogućnosti smo ne samo dijagnosticirati, već i planirati liječenje raznih patoloških stanja kralježnice putem radioloških procedura. Najčeći simptom zbog kojeg se osobe odlučuju na konvencionalno radiografsko snimanje pa tako u konačnici i na magnetsku rezonanciju, te na kompjuteriziranu tomografiju, su bolovi u kralježnici različite etiologije počevši od: degenerativnih promjena, raznih ozljeda i fraktura, te patoloških promjena kostiju. Dijagnozu kao i liječenje bolesti treba započeti što brže, zbog progresije bolesti koja uz bolove može biti praćena ozbiljnijim poteškoćama: poremećajima vida, zujanjem u ušima, vrtoglavicom, mučinom i povraćanjem, trncima u rukama, gubitkom osjeta i snage u rukama i nogama. Za kvalitetno dijagnosticiranje osim nabrojanih tehnika snimanja važni su i drugi faktori. Moderna tehnologija u radiologiji bitno pridonosi kvaliteti slike te samim time utječe na točnost dijagnoze, ali i na smanjenje zračenja za samog pacijenta. Međutim i najmodernija tehnologija ne bi bila dovoljna za dijagnostiku, ukoliko ne bi bilo kvalitetnog medicinskog osoblja. Jedan od najvažnijih faktora je profesionalnost radiološkog tehnologa i liječnika te ostalog medicinskog osoblja u obavljanju potrebnih procedura u dijagnostici i liječenju (1).

2.CILJ RADA

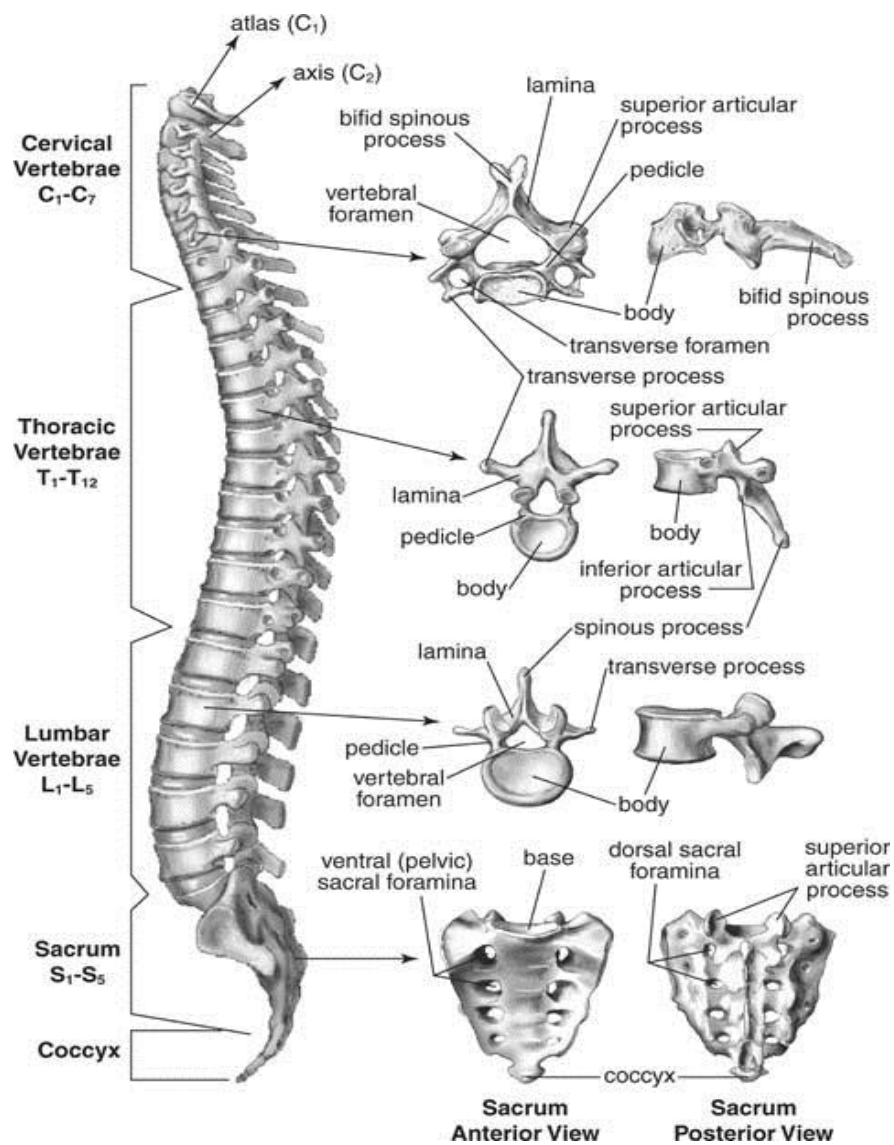
Cilj ovoga završnoga rada će biti opisati tehnološke mogućnosti radioloških metoda u prikazu kralježnice, te specifičnosti tih metoda u otkrivanju promjena na kralježnici odnosno njezinim anatomskim dijelovima.

3. ANATOMIJA KRALJEŽNICE

Kralježnica je središnji dio aksijalnog skeleta i čini glavni potporanj tijela. Glavna građevna jedinica kralježnice je kralježak. Postoje 24 takozvana prava kralješka i 8 do 10 međusobno sraslih, lažnih kralježaka. Pravi kralješci čine 5 skupina, a to su: 7 vratnih kralježaka, 12 prsnih kralježaka i 5 slabinskih kralježaka. Pet sakralnih kralježaka je sraslo u križnu kost, dok je 3 do 5 trtičnih kralježaka sraslo u trtičnu kost (Slika 1). Koštane elemente vratne, torakalne i slabinske kralježnice međusobno odvajaju intervertebralni diskovi. Oni služe kao svojevrsni ublaživači udaraca odnosno pritiska između kralježaka, te pomažu kralježnici prilikom savijanja. U kralježnici imamo 23 intervertebralna diskace. Kralježnica je veličine otprilike 71 cm i okružuje te štiti kralježničnu moždinu. Njezin torakalni dio služi kao mjesto za uzglobljavanja sa rebrima. Također kralježnica služi kao hvatište brojnim mišićima leđa (1).

Grada kralješka. Kralježak je građen od trupa (lat. *corpus vertebrae*) koji se nalazi s prednje strane, straga se nalazi luk kralješka (lat. *arcus vertebrae*). Luk kralješka čine dva pedikla i dvije lamine, a na njega se nastavljaju koštani izdanci, po dva gornja i dva donja zglobna nastavka za uzglobljavanje sa susjednim kralješcima, te dva poprečna i jedan trnasti nastavak (1).

Posebnosti u građi nekih kralježaka. Vratni su kralješci manjeg volumena jer nose manju težinu od drugih kralježaka. Prvi vratni kralježak-atlas (C1) prstenastog je oblika i nema trup, uzglobljava se sa zatiljnom kosti i drugim vratnim kralješkom aksisom. Aksis (C2) ima nastavak (lat. *dens axis*) koji je u stvari nastavak vlastitog trupa. Oko njega se odvijaju rotacijski pokreti glave. Sedmi vratni kralježak (C7) ima najizbočeniji trnasti nastavak, koji je važna orijentacijska točka u radiografiji kralježnice (1).



Slika 1. Prikaz izgleda kralježnice i kralježaka (preuzeto iz i web-a) <http://doctorspainreliefsystems.com/wp-content/uploads/2014/04/Anatomy-of-the-Spine.jpg> (2).

4. ORIJENTACIJSKE TOČKE PRI RADIOGRAFIJI KRALJEŽNICE

U određivanju orijentacijskih točaka koje nam pomažu pri radiografiji kralježnice možemo se služiti trnastim nastavcima kralježaka, najbolji za to je sedmi vratni kralježak čiji spinozni nastavak snažno prominira pod kožom. Određivanjem položaja sedmog vratnog kralješka u mogućnosti smo izbrojati trnaste nastavke ostalih kralježaka, ali to je pomalo zastarjela i komplicirana metoda koja nema velikog značaja u radiografiji. Zbog toga kao orijentacijske točke uzimaju se sljedeće anatomske značajke tijela. Donji rub tiroidne hrskavice odgovara visini četvrtog vratnog kralješka (C4), pogodno za snimke vratne kralježnice. Za snimanje cervikotorakalnog prijelaza služimo se jugularnom incizuram koje je smještena oko 5 cm kaudalno od cervikotorakalnog prijelaza. Ksifoidni nastavak prsne kosti pomaže nam pri radiografiji lumbalne. U radiografiji torakalne kralježnice koristimo se donjim rubovima lopatica koji odgovaraju sedmom torakalnom kralješku (Th7). Pri radiografiji lumbalne odnosno lumbosakralne kralježnice osim ksifoidnog nastavka možemo se koristiti i gornjim rubom ilijačne kriste koji odgovara četvrtom lumbalnom kralješku (L4), (3).

5. KONVENCIONALNA RADIOGRAFIJA KRALJEŽNICE

Konvencionalna radiografija je najraširenija metoda dijagnostike koštanog sustava i najčešći posao radiološkog tehnologa te je kao takva nezamjenjiva u pregledima kralježnice. Još od 1895. godine i otkrića X zraka, radiografija je pomalo zauzela svoje mjesto u dijagnostici od radiografskih sustava s film-folijskim kazetama, preko CR (eng. *computed radiography*) sustava s fosfornim pločama koje ne zahtijevaju razvijanje za razliku od film-folijskih, do najnovijih digitalnih sustava s najbržim dobivanjem slike. Princip rada konvencionalne radiografije je jednostavan, a bazira se na različitoj atenuaciji X zraka koje prolaze kroz tijelo te takve padaju na receptor slike .

Kod konvencionalne radiografije važno je nekoliko sljedećih postupaka od kojih je najvažnija priprema bolesnika jer od nje zavisi uspjeh same pretrage. Važno je bolesnika upoznati s pretragom, te je potrebno snimani dio tijela osloboditi od odjeće, obuće i nakita te svih ostalih stranih tijela koja bi mogla ostaviti sjenu na radiogramu. Zatim prije postavljanja pacijenta u položaj za snimanje treba provjeriti odnos rendgenske cijevi i rendgenskog stola odnosno vertikalnog stativa. Također kod radioloških sustava gdje koristimo kazete potrebno je provjeriti jesmo li pravilno postavili kazetu i oznaku D (desno) ili L (lijevo). Nakon što smo postavili pacijenta i snimani dio tijela, centriramo središnju zraku ovisno o snimci koju izvodimo. Pacijenta uvijek treba zaštititi određenim zaštitnim pomagalicama te kolimirati snop zbog smanjenja raspršenog zračenja. Na kraju kod svake snimke radiološki tehnolog nastoji odrediti idealan odnos električnih uvjeta za nastanak slike kontroliranjem kilovolta (kV), miliampera (mA) te vremena trajanja ekspozicije (mAs).

Analiza radiografske slike se temelji na količini apsorbiranosti X zraka odnosno, sjenama koje one ostavljaju na radiografskom filmu ili detektoru. Analiziraju se dakle sjene: zraka, masti, mekih tkiva i kosti dok strana tijela (u pravilu metal) daje sjenu najvećeg intenziteta odnosno gustoće. Da bi radiogram bio kvalitetan moraju se zadovoljiti uvjeti prostorne rezolucije, kontrastne rezolucije te također svojstva receptora slike (4).

Prostorna rezolucija nekog receptora slike znači sposobnost zasebnog prikazivanja dvaju bliskih objekata, a izražava se u linijskim parovima po milimetru kod film-folijskih sustava. Što je više linijskih parova po milimetru veća je i prostorna rezolucija. Obično kod film-folijskih sustava rezolucija iznosi 7 linijskih parova po milimetru. Kod CR (eng. *computed radiography*) i DR (eng. *digital radiography*) sustava prostorna rezolucija je ograničena gustoćom piksela (eng. *pixel per inch*) te je bolja što je veća gustoća piksela, čime se zadržava oštrina slike. Trenutno film-folijski sustavi još uvijek imaju bolju prostornu rezoluciju zbog toga što kod CR sustava nedostatak predstavlja velika debljina fosforescentnog sloja na filmu koji nakon očitavanja latentne slike laserom još uvijek emitira malu količinu svjetlosti koja kvari sliku stvarajući neoštrine (4).

Kontrastna rezolucija je najmanji kontrastni detalj kojeg je moguće prikazati pomoću slikovnog sustava različitom svjetlinom unutar čitavog dinamičkog raspona. Raspon sive skale koja utječe na kontrastnu rezoluciju u film-folijskih sustava je od 50 do maksimalno 100, a kod digitalnih sustava koji se koriste najčešće 10 ili 12 bitnom rezolucijom je od 1024 do 4096. Kod film-folijskih sustava i prostorna i kontrastna rezolucija su dobre, ali samo uz uvjet optimalne ekspozicije (4).

Prednost digitalnih sustava kod kontrastne rezolucije je upravo u rasponu sive skale kod kojih možemo naknadno obrađivati sliku bez ponovnog zračenja bolesnika (4).


5.1. Radiogrami kraniocervikalnog spoja

5.1.1. PA projekcija atlanto-okcipitalnih zglobova

Položaj bolesnika i položaj objekta snimanja: Licem okrenutim prema vertikalnom stativu ili ležeći trbuhom na radiografskom stolu, u oba slučaja medijana ravnina tijela je okomita na sredinu rešetke (slika 2). U ležećem položaju ruke su flektirane u laktovima s položenim dlanovima ispred ramena koja su jednako postavljena od podloge. Nos i čelo prislonjeni su na radiografski stol ili vertikalni stativ, bez rotacije glave. Orbitomeatalna spojnica okomita je na podlogu (4).

Receptor slike i središnja zraka: Kao receptor koristimo kazete veličine 13x18 ili 18x24 cm, koje su postavljene uzdužno na os tijela. Središnja zraka ulazi po sredini spojnice mastoidnih nastavaka i okomita je na sredinu receptora (4).

Kriteriji za procjenu radiograma: Na radiogramu moraju biti prikazane zglobne pukotine atlanto-okcipitalnih zglobova koji se prikazuju kroz maksilarne sinuse. Kondili donje čeljusti moraju biti podjednako udaljeni od ruba radiograma (4).




Slika 2. PA projekcija atlanto-okcipitalnih zglobova.

5.1.2. AP projekcija atlasa i aksisa s otvorenim ustima

Položaj bolesnika i položaj objekta snimanja: Najčešće je pacijent prislonjen zatiljkom uz vertikalni stativ, a može i ležati na leđima na radiografskom stolu. Medijana ravnina glave okomita je na stativ ili stol, ruke su položene uz tijelo dok su ramena vodoravna u istoj ravnini. Bolesnika snimamo s otvorenim ustima i s takvim položajem namještamo glavu u odgovarajući položaj gdje vrh mastoida i spojnica grizne plohe gornjih sjekutića mora biti okomita na podlogu stativa ili stola (slika 3). Važno je potisnuti jezik prema dolje kako se ne bi superponirao sa sjenom prvog i drugog kralješka, to se može postići da bolesnik tijekom ekspozicije izgovara slovo "a" (4).

Receptor slike i središnja zraka: Koristimo receptor slike 13x18 ili 18x24 cm, dok je središnja zraka okomito usmjerena na sredinu usta (4).

Kriteriji za procjenu radiograma: Atlas i aksis odnosno prvi i drugi vratni kralježak kao i zub aksisa moraju se prikazati na radiogramu. Intervertebralni zglobovi prvog i drugog vratnog kralješka također se moraju prikazati (4).




Slika 3. AP projekcija atlasa i aksisa s otvorenim ustima.

5.1.3. AP projekcija densa po Fuchsu

Položaj bolesnika i objekta snimanja: Bolesnik je prislonjen leđima uz vertikalni stativ ili leži na leđima na radiografskom stolu. Ruke su položene uz tijelo, a ramena su podjednako udaljena od podloge. Glavu bolesnika trebamo zabaciti tako da spojnica vrha brade bude okomita na vertikalni stativ odnosno na radiografski stol (slika 4), (4).

Receptor slike i središnja zraka: Za receptor slike koristimo kazete veličine 13x18 ili 18x24 cm, kazeta je postavljena poprečno na uzdužnu os tijela centrirana u visini vrha brade i mastoida. Središnja zraka je okomita i ulazi 2 cm ispod vrha brade (4).

Kriteriji za procjenu radiograma: Ovu projekciju ćemo koristiti ako projekcijom s otvorenim ustima nismo uspjeli prikazati gornji dio densa aksisa. Na radiogramu treba biti prikazan čitav dens i foramen magnum, a kako bi bili sigurni da nije došlo do zakretanja odnosno rotacije glave na radiogramu mora biti simetričan prikaz donje čeljusti i kralježaka (4).



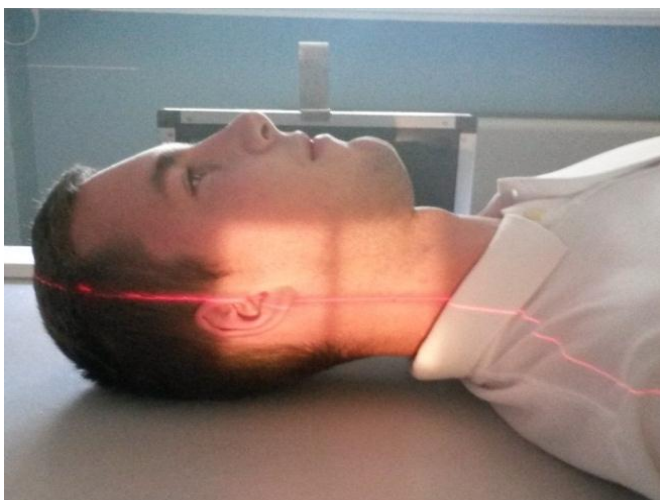Slika 4. AP projekcija densa po Fuchsu.

5.1.4. Lateralna projekcija atlasa i aksisa

Položaj bolesnika i objekta snimanja: Kod ove projekcije bolesnik leži na leđima na radiografskom stolu, ruke su opuštene i ispružene uz tijelo, a ramena su vodoravna i u istoj su ravnini. Kod traume obavezno treba glavu podložiti spužvom te posebno treba biti oprezan kod traume vrata. Medijana ravnina glave okomita je na radiografski stol (slika 5). Glavu treba blago i oprezno ekstendirati kako ne bi došlo do preklapanja grana donje čeljusti s kralješcima (4).

Receptor slike i središnja zraka: Koristimo receptor 13x18 ili 18x24 cm, koji je postavljen uzdužno na os tijela odnosno glave. Receptor treba biti postavljen postranično uz vrat te fiksiran ili podloškom ili vrećicom pijeska. Središnja zraka je vodoravna i okomita na receptor slike i ulazi 2 do 3 cm distalno od vrha mastoida (4).

Kriteriji za procjenu radiograma: Kod ovog radiograma obje strane atlasa i aksisa se moraju idealno preklapati. Ramusi donje čeljusti se ne moraju preklapati idealno, ali ne smiju preklapati kralješke, što postizemo već spomenutim blagim ekstendiranjem glave (4).



Slika 5. Lateralna projekcija atlasa i aksisa.

5.2. Radiogrami vratne kralježnice (cervikalni vertebrogrami)

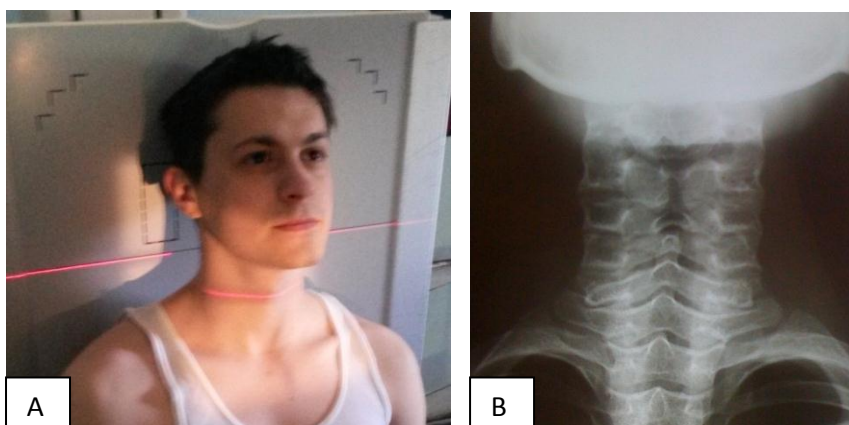
5.2.1. AP projekcija vratne kralježnice

Anteroposteriorna (AP) projekcija uz lateralnu čini dvije osnovne snimke kod radiografije vratne kralježnice (4).

Položaj bolesnika i objekta snimanja: Bolesnik stojeći ili sjedeći leđima i ramenima prislonjen uz vertikalni stativ, ramena su lagano spuštena. Kod traumatiziranih bolesnika snimka se radi ležeći na radiografskom stolu osobito kod trauma vratne kralježnice. Bolesnik se postavlja u položaj za snimanje tako da medijana ravnina glave te vrata i leđa bude potpuno okomita na podlogu. Brada se mora podignuti tako da spojnica donje čeljusti i mastoida bude okomita na podlogu, čime se otkriva C3 vratni kralježak koji bi u suprotnom bio superponiran (slika 6A), (4).

Receptor slike i središnja zraka: Koristimo receptor slike 18x24 cm postavljen uzdužno na os tijela, gornjim rubom otprilike na vrh uške. Središnja zraka ukošena je 15° kranijalno te ulazi na donjem rubu tiroidne hrskavice u razini četvrtog vratnog kralješka. Kod bolesnika s izraženijom torakalnom kifozom nagib središnje zrake se može povećati na 20° kranijalno. Snimanje se vrši u potpunom izdahu (4).

Kriteriji za procjenu radiograma: Na radiogramu treba postići preklapanje donjih rubova zatiljne kosti i donjeg ruba mandibule s prvim i drugim vratnim kralješkom (C1 i C2). Moraju biti prikazani kralješci od C3 do Th2 te njihovi intervertebralni prostori. Kod snimke ne smije biti rotacije glave što možemo vidjeti ako je udaljenost od trnastih nastavaka kralježaka do pedikla jednaka (slika 6B), (4).



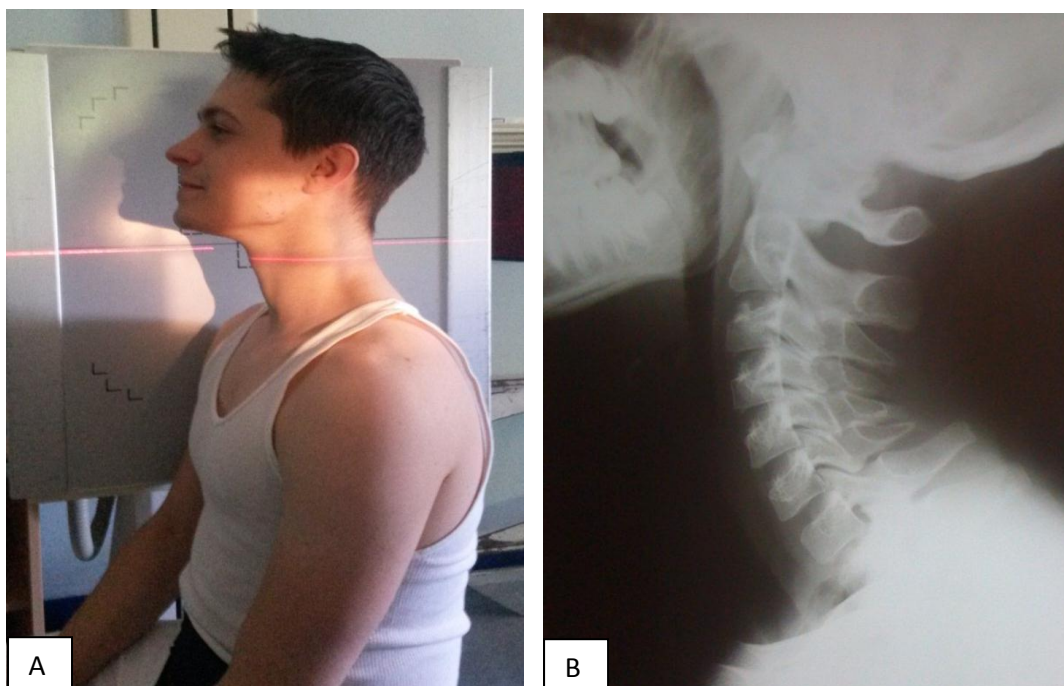
Slika 6. AP projekcija vratne kralježnice: A-položaj bolesnika, B-radiogram.

5.2.2. Lateralna projekcija vratne kralježnice

Položaj bolesnika i objekta snimanja: Bolesnik kod lateralne projekcije stoji ili sjedi bočno uz vertikalni stativ prislonjen ramenom. Leđa i vrat treba ispraviti, a ramena spustiti da se što bolje prikažu kralješci. Medijana ravnina glave, vrata i leđa usporedna je s receptorom slike. Bradu lagano ekstendiramo da se ramusi donje čeljusti ne bi preklapali s kralješcima (slika 7A). Bolesnik se ne smije pomicati, niti rotirati glavu. Snima se u potpunom izdahu da se ramena i toraks što više spuste kako bi se kralješci što bolje prikazali (4).

Receptor slike i središnja zraka: Koristimo kazetu veličine 18x24 cm koja je postavljena uzdužno na os tijela, gornjim rubom na gornju trećinu uške. Središnja zraka je okomita te ulazi na vertikali koja se spušta s mastoida te se siječe u visini donjeg ruba tiroidne hrskavice. Udaljenost između žarišta i receptora slike treba povećati u odnosu na standardnu na 150 do 180 cm jer je vratna kralježnica udaljena od receptora slike (4).

Kriteriji za procjenu radiograma: Na radiogramu se mora prikazati svih 7 vratnih kralježaka te poželjno prvi torakalni kralježak radi pregleda odnosa cervikotorakalnog prijelaza. Zglobne pukotine se također trebaju prikazati. Ramusi donje čeljusti trebali bi se preklapati kao dokaz da nije došlo do rotacije odnosno zakrivljena glave, ali se ne smiju preklapati s prvim i drugim vratnim kralješkom. Također se trebaju prikazati retrofaringealna meka tkiva (slika 7B), (4).



Slika 7. Lateralna projekcija vratne kralježnice: a-položaj bolesnika, B-radiogram.

5.2.3. Preinaka lateralnog radiograma u traumatiziranog bolesnika sa sumnjom na ozljedu vratne kralježnice

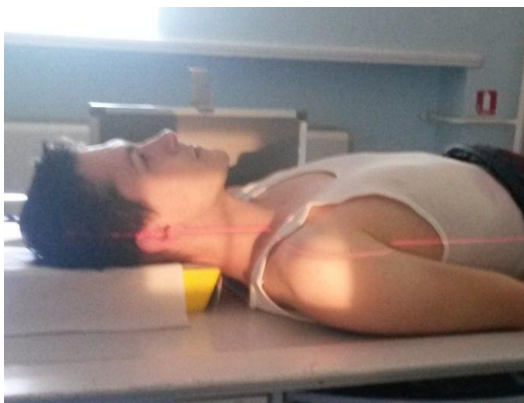Ovo je izuzetno važna projekcija kod bolesnika kod kojih postoji sumnja na ozljedu vratne kralježnice jer o ishodu lateralnog radiograma odnosno dijagnostici putem lateralnog radiograma ovisi daljnji tijek dijagnostike zbog procjene mogućnosti pomicanja bolesnika (4).

Položaj bolesnika i objekta snimanja: Bolesnik je obično na ležećim kolicima zbog traume, ukoliko to liječnik dopusti bolesnika možemo premjestiti na radiografski stol. Ruke bolesnika obavezno moraju biti ispružene uz tijelo, a ramena spuštena da se kralješci što bolje izdvoje i prikažu. Također treba snimati u potpunom izdahu zbog spuštanja prsnog koša. Medijana ravnina glave, vrata i leđa okomita je na podlogu, a glava lagano ekstendirana da se ramusi donje čeljusti ne bi preklapali s kralješcima (slika 8), (4) .

Receptor slike i središnja zraka: Koristimo receptor slike 24x30 cm uzdužno na os tijela, prislonjen postranično uz vrat bolesnika tako da donjim rubom dodiruje rame.

Receptor podložiti s vrećicom pijeska radi stabilnosti. Središnja zraka okomita na receptor i cilja na C4 kralježak kao i kod klasične lateralne projekcije (4).

Kriteriji za procjenu radiograma: Kriteriji su kao i kod standardnog vertebrograma. Potrebno je prikazati svih 7 vratnih kralježaka te apofizalne zgobove s vidljivom zglobovom pukotinom, uz preklapanje obaju ramusa donje čeljusti (4).



Slika 8. Preinaka lateralnog radiograma u traumatiziranog bolesnika sa sumnjom na ozljedu vratne kralježnice.

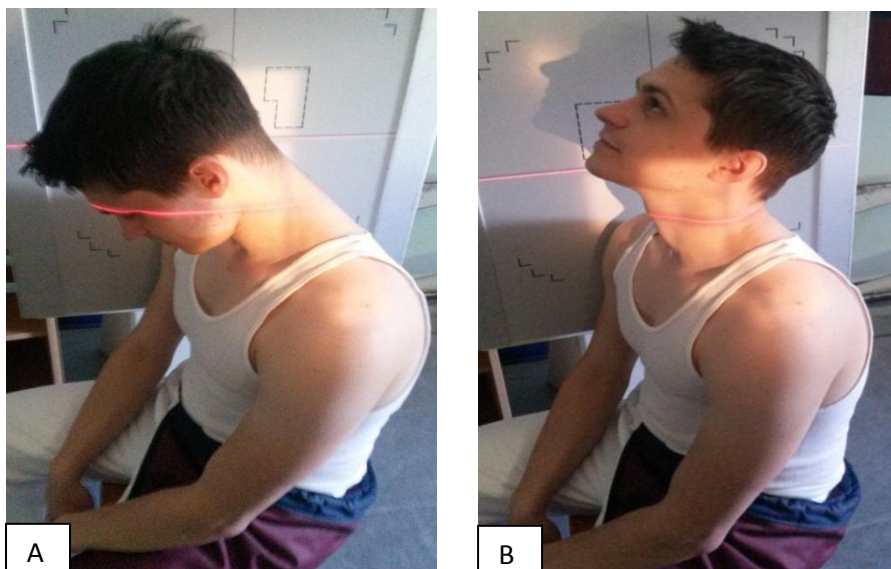
5.2.4. Funkcionalni radiogrami vratne kralježnice

Služe za procjenu funkcionalnosti vratne kralježnice odnosno vratnih segmenata. Prije izvođenja pretrage standardnim radiogramima treba isključiti postojanje fraktura (4).

Položaj bolesnika i objekta snimanja: Snimka se može izvesti stojeći ili sjedeći s ramenom prislonjenim uz vertikalni stativ. U prvoj snimci bolesnik izvodi maksimalnu antefleksiju (slika 9A) pokušavajući bradom dotaknuti sternum, dok u drugoj radi retrofleksiju glave maksimalno podižući bradu (slika 9B). Pomak smije biti samo u vratnoj kralježnici dok tijelo mora biti nepomično (4).

Receptor slike i središnja zraka: Koristimo receptor slike veličine 20x30 cm, postavljen uzdužno na os tijela. Postaviti ga tako da se na slici uhvate svih 7 vratnih kralježaka. Središnja zraka je okomito usmjerena i cilja na C4 kralježak koji je u visini donjeg ruba tiroidne hrskavice. Udaljenost između žarišta i rendgenske cijevi povećati na 150-180 cm zbog širine ramena, budući da vratna kralježnica nije u kontaktu s podlogom (4).

Kriteriji za procjenu radiograma: Trebaju se prikazati svih 7 vratnih kralježaka i njihovi trnasti nastavci. Kod retrofleksije vratne kralježnice trnasti nastavci su zbijeni, dok su kod antefleksije razmaknuti (4).



Slika 9. Funkcionalni radiogrami vratne kralježnice: A-maksimalna antefleksija, B-maksimalna retrofleksija.

5.2.5. AP kose projekcije vratne kralježnice RPO i LPO te PA kose projekcije vratne kralježnice RAO i LAO

Kose radiograme koristimo za prikaz intervertebralnih otvora iz kojih izlaze spinalni živci. Uvijek snimamo obje strane radi usporedbe. Posteroanteriorni kosi radiogrami vrata su alternativa anterioposteriornim radiogramima vrata (4).

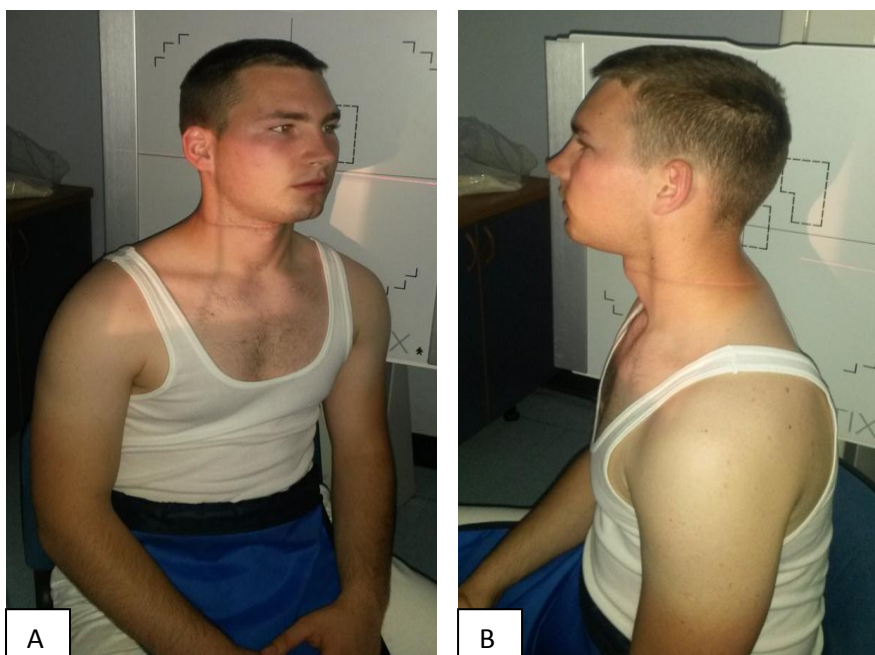
Položaj bolesnika kod AP kose RPO i LPO projekcije: Sjedeći, stojeći ili ležeći bolesnik je okrenut leđima prema receptoru slike. Tijelo je zaokrenuto za oko 45°, a rame nesnimane strane se prisloni uz vertikalni stativ ili na radiografski stol. Suprotno rame se odmakne od podloge. Bradu treba podignuti da se izbjegne preklapanje s kralježnicom (slika 10A), (4).

Položaj bolesnika kod PA kose RAO i LAO projekcije: Bolesnik može sjediti, stajati ili ležati okrenut licem prema podlozi. Tijelo mora biti zaokrenuto oko 45° u odnosu na podlogu. Za razliku od AP projekcije ovdje se rame snimane strane treba prisloniti ili uz vertikalni stativ ili na radiografski stol (slika 10B). Kao i kod AP projekcija i kod PA

projekcija treba paziti da se glava i tijelo ne zakrenu u odnosu na medijanu ravninu. Bradu treba podignuti da se izbjegne preklapanje s kralježnicom (4).

Receptor slike i središnja zraka: Za PA i AP projekcije format kazete je isti 18x24 cm postavljen uzdužno na os tijela. Kod AP projekcija centar je na C3 kralješku otprilike 2 cm iznad najizbočenije točke na vratu, a kod PA projekcija na C5 kralješku otprilike 2 cm ispod najizbočenije točke na vratu. Kod AP projekcija središnja zraka je ukošena 15° do 20° kranijalno i ulazi u visini donjeg ruba tiroidne hrskavice prateći kut foramina, a kod PA projekcija zraka je ukošena prema kaudalno 15° do 20° i također prati kut foramina te cilja otprilike na C4 kralježak. Kod obje projekcije udaljenost žarište-film treba povećati na 150 cm jer foramina je udaljena od receptora slike zbog interpozicije ramena (4).

Kriteriji za procjenu radiograma: Kod AP i PA projekcije otvoreni su intervertebralni otvori od C2/C3 do C7/Th1. Prikazuju se i intervertebralni prostori između navedenih kralježaka (4).



Slika 10. AP kosa projekcija vratne kralježnice: A-LPO, B-RPO.

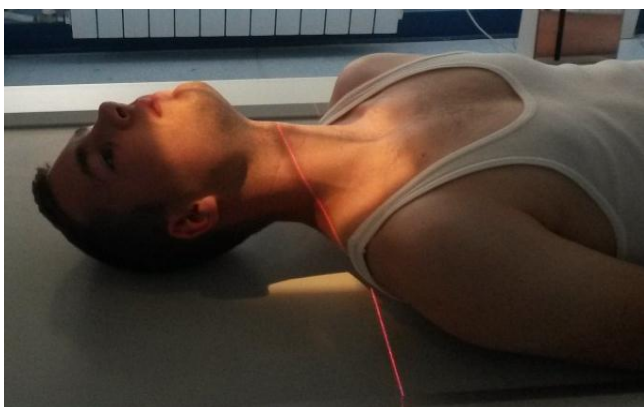
5.2.6. AP kosa projekcija arkusa i apofizalnih zglobova cervikotorakalnog prijelaza

Ova projekcija nam služi za prikaz posteriornih elemenata donjih vratnih i gornjih torakalnih kralježaka. Prije pregleda treba isključiti mogućnost postojanja frakture (4).

Položaj bolesnika i objekta snimanja: Bolesnik leži na radiografskom stolu s rukama ispruženim uz tijelo i ramenima spuštenim na podlogu stola. Središnja ravnina glave i vrata okomita je na radiografski stol, te je glava bolesnika u maksimalnoj retrofleksiji (slika 11), (4).

Receptor slike i središnja zraka: Koristimo receptor slike veličine 18x24 ili 24x30 cm, (ovisno o konstituciji bolesnika) postavljen uzdužno na os tijela. Centar receptora postaviti otprilike na sedmi vratni kralježak koji jako prominira pod kožom i može se napipati. Središnja zraka je ukošena 20° do 30° kaudalno i ulazi na gornjem rubu tiroidne hrskavice (4).

Kriteriji za procjenu radiograma: Apofizalne zglobne pukotine moraju biti otvorene na radiogramu. Prikazu se lukovi kralježaka te gornji i donji zglobni nastavci bez preklapanja s trupovima i poprečnim nastavcima.



Slika 11. AP kosa projekcija arkusa i apofizalnih zglobova cervikotorakalnog prijelaza.

Kao preinaka ove projekcije kad bolesnik nije u mogućnosti retrofleksirati glavu snimamo dvije projekcije kod kojih bolesnik zakreće glavu na lijevu pa zatim na desnu stranu za više od 45°. Pozicioniranje pacijenta na radiološkom stolu ostaje isto kao i

veličina receptora slike te nagib središnje zrake. U ovom slučaju središnja zraka ulazi na vertikali koja prolazi kroz vanjski slušni otvor u visini gornjeg ruba tiroidne hrskavice (4).

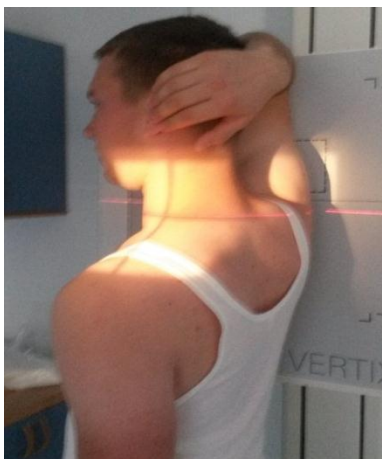
5.3. Radiogrami cervikotorakalnog prijelaza

5.3.1. Lateralna projekcija cervikotorakalnog prijelaza po Twiningu

Položaj bolesnika i objekta snimanja: Bolesnik stoji ili sjedi bočno okrenut prema vertikalnom stativu s tim da medijana ravnina glave, vrata i leđa bude usporedna s receptorom slike. Ruku koja je bliža vertikalnom stativu treba podignuti iznad glave tako da je podlaktica naslonjena na glavu, a nadlaktica što više prislonjena uz stativ. Zatim rame koje je bliže rendgenskoj cijevi maksimalno spuštati i pomaknuti prema naprijed kako bi se što manje preklapalo sa sjenom kralježnice (slika 12), (4).

Receptor slike i središnja zraka: Koristimo receptor veličine 24x30 cm, koji je postavljen uzdužno na os tijela sredinom otprilike na cervikotorakalnom prijelazu. On se može odrediti pomoću prominentnog sedmog vratnog kralješka. Snop rendgenskog zračenja treba obavezno kolimirati zbog smanjenja raspršnog zračenja jer snimamo masivni dio tijela. Središnja zraka ulazi na liniji koja se spušta okomito s vrha mastoida na intervertebralni prostor C7/Th1, 5 cm iznad visine jugularne incizure. Kod bolesnika s visokim stavom ramena poželjno je ukošenje središnje zrake od 5° kaudalno (4).

Kriteriji za procjenu radiograma: Na radiogramu trebaju biti prikazani donji vratni i gornji torakalni kralješci od C5 do Th 7. Moraju biti prikazani u čistom lateralnom položaju bez zakretanja (4).



Slika 12. Lateralna projekcija cervikotorakalnog prijelaza po Twiningu.

Preinake: Preinake koje koristimo kod snimanja cervikotorakalnog prijelaza su sljedeće:

a) Položaj skijaša na vodi kada bolesnik s ispruženim rukama kao i ramenima drži šipku ispred sebe i s tim oslobađa cervikotorakalni prijelaz od preklapanja s ramenima (4).

b) Druga preinaka je slična prvoj s tim da bolesnik potiskuje ramena prema naprijed, a ruke postavlja ispružene između vlastitih nogu (4).

c) Treća preinaka je projekcija cervikotorakalnog prijelaza po Pawlowu. Bolesnik leži na radiografskom stolu na boku s rukom ispruženom prema gore. Glavu naslanja na nadlakticu dok drugom rukom koja je slobodna hvata šakom vlastitu flektiranu potkoljenu. Zahvaljujući tom položaju rame koje je bliže rendgenskoj cijevi se pomiče prema dolje oslobađajući cervikotorakalni prijelaz te izostaje preklapanje nadlaktične kosti i cervikotorakalnog prijelaza (4).

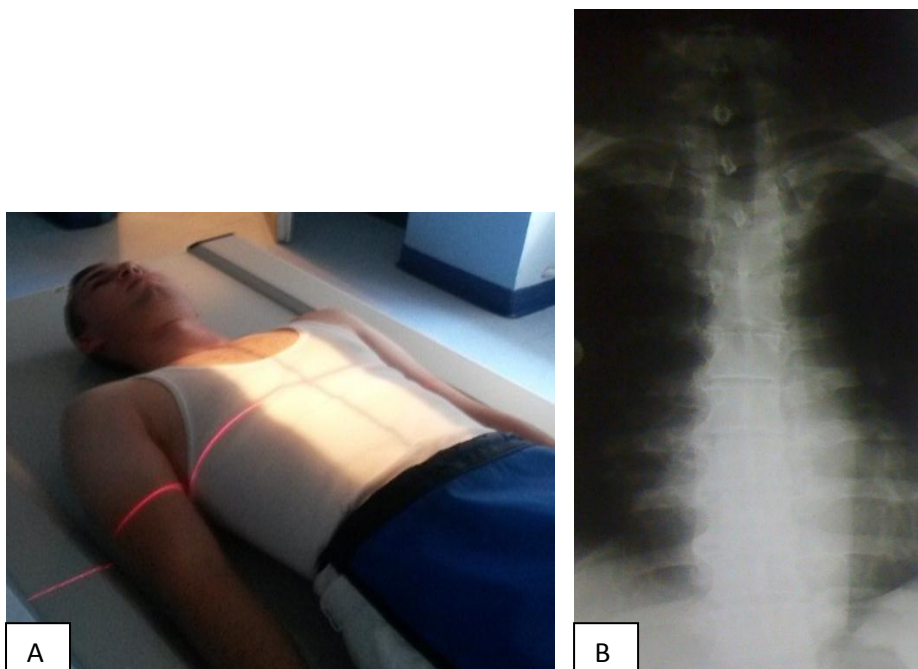
5.4. Torakalni vertebrogrami

5.4.1. AP projekcija torakalne kralježnice

Položaj bolesnika i objekta snimanja: Bolesnik leži leđima na radiografskom stolu ili stoji uz vertikalni stativ. Ruke su ispružene uz tijelo, a ramena prislonjena uz podlogu. Medijana ravnina glave, vrata i tijela okomita na podlogu (slika 13A), (4).

Receptor slike i središnja zraka: Koristimo receptor slike 18x43 cm, kod velikih deformiteta kralježnice koristimo format 35x43 cm. Gornji rub receptora je 4 cm iznad ruba ramena. Središnja zraka je usmjerena na Th 7 kralježak koji je smješten otprilike na polovici udaljenosti između jugularne incizure i ksifoidnog nastavka. Potrebno je snimati u izdahu kako bi izbjegli zamućivanje radiograma pokretima rebara u disanju (4).

Kriteriji za procjenu radiograma: Trebaju se prikazati svi torakalni kralješci. Rendgenski snop zračenja obavezno kolimirati zbog raspršnog zračenja. Kao dokaz da nema zakretanja kralježnice trnasti nastavci se moraju projicirati u sredini kralježnice odnosno kralješka (slika 13B), (4).



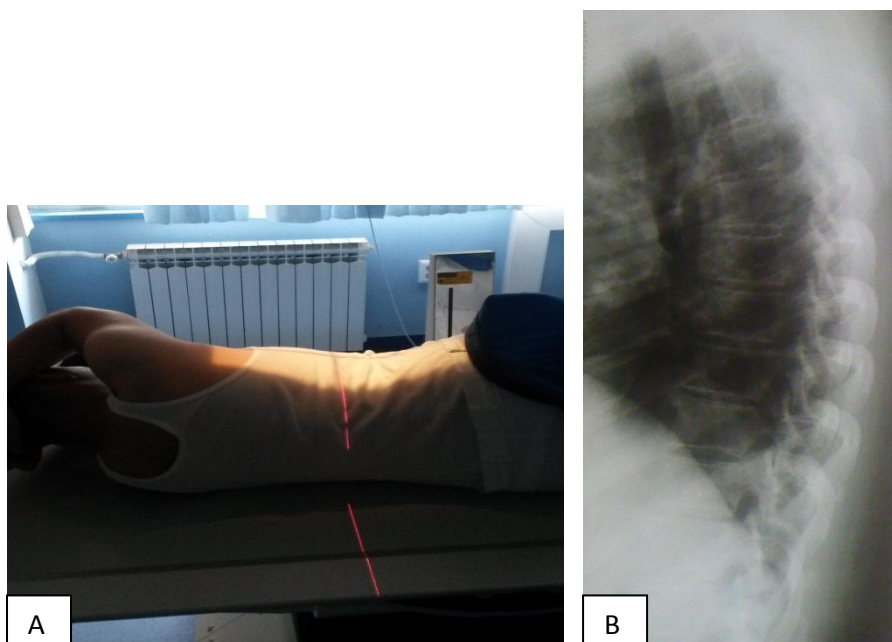
Slika 13. AP projekcija torakalne kralježnice: A-položaj bolesnika, B-radiogram.

5.4.2. Lateralna projekcija torakalne kralježnice

Položaj bolesnika i objekta snimanja: Bolesnik stoji okrenut bočno na radiografskom stolu, ili stoji u profilnom položaju uz vertikalni stativ. Potrebno je flektirati noge u koljenima i kukovima radi stabilnosti bolesnika. Ruke su flektirane u laktovima i podignute iznad glave (slika 14A), (4).

Receptor slike i središnja zraka: Koristimo receptor slike veličine 18 X 43 cm ili 35 X 43 cm kod skolioze ili kifoze. Receptor gornjim rubom ne smije prelaziti trnasti nastavak C7 kralješka. Obavezno kolimirati snop zbog raspršnog zračenja jer koristimo jaku energiju X zraka. Središnja zraka je okomita i upada na Th7 kralježak otprilike u razini donjeg ruba lopatice. Snimati u izdahu da bi se sjene rebara i sjene pluća izbrisale (4).

Kriteriji za procjenu radiograma: Prikazu se svi torakalni kralješci u profilnom položaju osim Th1 do Th3 zbog superpozicije ramena. Preklapanje rebara desne i lijeve strane dokaz je da nije bilo zakretanja kralježnice tijekom snimanja (slika 14B), (4).



Slika 14. Lateralna projekcija torakalne kralježnice: A-položaj bolesnika, B-radiogram.

5.5. Radiogrami lumbalne i lumbosakralne kralježnice

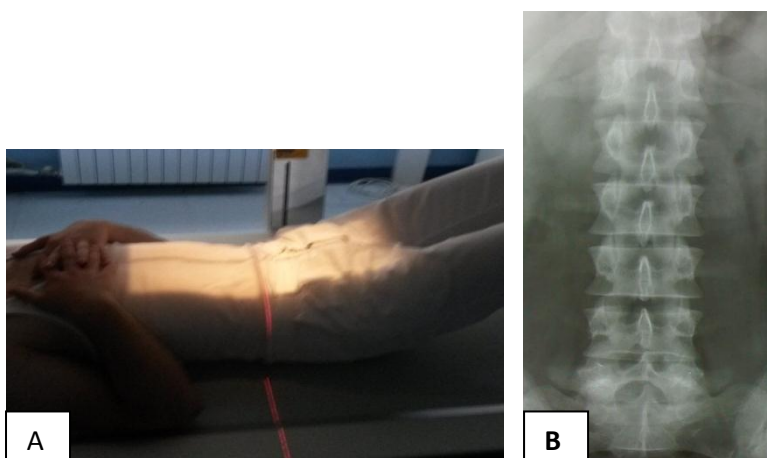
5.5.1. AP projekcija lumbalne (lumbosakralne) kralježnice

Prije radiografije ovog dijela kralježnice bolesnik treba smanjiti fekalne mase i plin u crijevima. Obavezno provesti dijetu 2 dana prije pretrage te isprazniti mjehur neposredno prije pretrage (4).

Položaj bolesnika i objekta snimanja: Bolesnik treba ležati na leđima na radiografskom stolu, ramenima i kukovima u istoj ravnini. Fiziološku lordozu smanjiti fleksijom kukova i koljena te stavljanjem podloška ispod koljena. Ruke flektirati u laktovima i prekrižiti na prsima (slika 15A), (4).

Receptor slike i središnja zraka: Za lumbosakralnu kralježnicu koristimo format veličine 18x43 cm, osim kod skolioze kad koristimo 35x43 cm. Receptor postaviti uzdužno na os tijela, gornjim rubom otprilike na ksifoidni nastavak. Za lumbalnu kralježnicu dovoljan je format 24x30 cm, a centar receptora postaviti 4 cm iznad ilijačne kriste. Središnja zraka ulazi okomito u medijanoj ravnini i cilja u visini spojnice ilijačnih krista kod radiograma lumbosakralne kralježnice, dok je kod lumbalne kralježnice 4 cm kranijalnije. Snimati u izdahu zbog smanjenja raspršenog zračenja (4).

Kriteriji za procjenu radiograma: Kod radiografije lumbosakralne kralježnice na radiogramu treba nam se prikazati sakrum, svi lumbalni kralješci te nekoliko donjih torakalnih kralježaka. Za prikaz lumbalne kralježnice dovoljno je obuhvati kralješke od Th12 do S1 (slika 15B). Na oba radiograma trnasti nastavci trebaju se projicirati u središte trupa kralješka kako bismo bili sigurni da nije bilo pomaka pri snimanju (4).



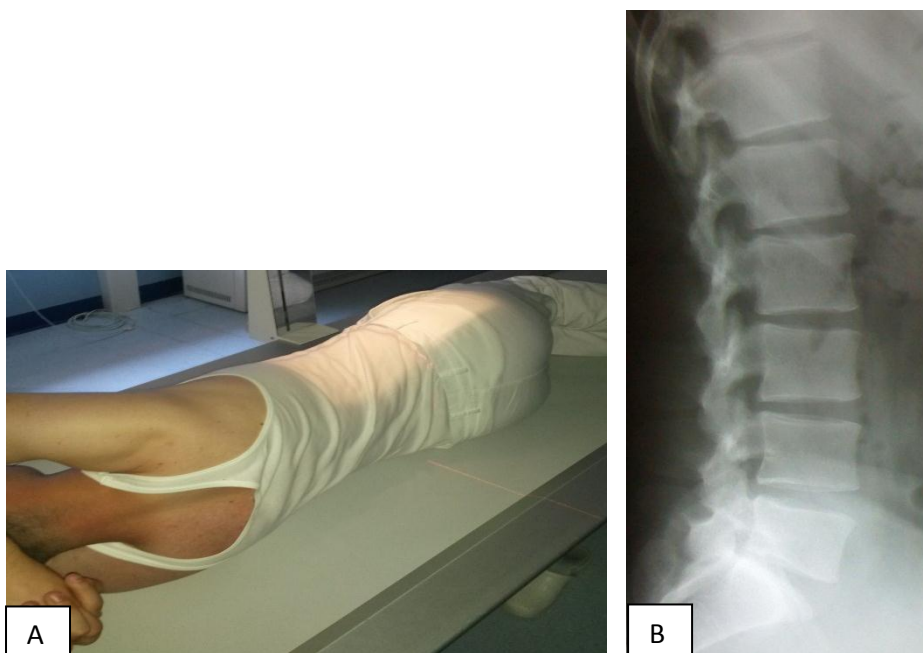
Slika 15. AP projekcija lumbalne (LS) kralježnice: A-položaj bolesnika, B-radiogram.

5.5.2. Profilna projekcija lumbalne i lumbosakralne kralježnice

Položaj bolesnika i objekta snimanja: Bolesnik leži bočno na radiografskom stolu. Ruke treba flektirati u laktovima, a noge flektirati u kukovima i koljenima radi što boljeg i za bolesnika ugodnijeg namještaja (slika 16A). Postaviti podložak između koljena kako bi se onemogućilo zakretanje zdjelice (4).

Receptor slike i središnja zraka: Rabimo iste receptore slike kao i kod AP snimke, 24x30 cm za lumbalnu te 18x43 cm za lumbosakralnu kralježnicu. Receptor centrirati na ilijačnu kristu za radiogram lumbosakralne odnosno 4 cm kranijalnije za radiogram lumbalne kralježnice. Središnja zraka je okomito usmjerena u središnjoj aksilarnoj liniji na vrh ilijačne kriste za radiogram lumbosakralne kralježnice, a za lumbalnu kralježnicu središnja zraka ulazi 4 cm kranijalnije (4).

Kriteriji za procjenu radiograma: Obje ilijačne kriste moraju se potpuno preklapati. Intervertebralni prostori moraju biti otvoreni. Na radiogramu lumbosakralne kralježnice treba se prikazati Th12, svi lumbalni kralješci te sakrum kod radiograma lumbosakralne kralježnice, dok kod lumbalnog radiograma trebaju biti obuhvaćeni kralješci od Th12 do S1 (slika 16B), (4).



Slika 16. Profilna projekcija lumbalne i lumbosakralne kralježnice: A-položaj bolesnika, B-radiogram.

6. KOMPJUTERIZIRANA TOMOGRAFIJA

KRALJEŽNICE

Kompjuterizirana tomografija (CT) je radiološka digitalna metoda koju je u rad uveo elektroničar Godfrey Newbold Hounsfield. Prvi prototip uređaja napravio je 1967. godine, a prve snimke na čovjeku su napravljene 1972. godine. Kompjuterizirana tomografija je već tada davala snimke koje su bile neusporedivo bolje kontrastne rezolucije u odnosu na klasičnu tomografiju. Osjetljivost detektora u CT-aparatu bila je daleko veća od osjetljivosti klasičnog rendgenskog filma koji je imao mogućnost grubog diferenciranja samo nekoliko struktura tkiva: kosti, plinova, masti, mekih tkiva te sjena metala (5). Princip rada kompjuterizirane tomografije temelji se na mjerenju vrijednosti atenuacije rendgenskih zraka koje prolaze kroz tijelo bolesnika iz raznih kuteva te ih tako oslabljene bilježe detektori zračenja. Dobiveni podaci apsorpcije rendgenskih zraka dalje se obrađuju kompjuterski. CT uređaj snima u tankim transverzalnim slojevima, a iz tih slojeva se dalje rekonstruiraju sagitalni i koronarni presjeci te razni *postprocesing* algoritmi rekonstrukcija (5).

Da bi shvatili kako CT uređaj radi moramo znati slijedeće: sastavne dijelove uređaja, parametre skeniranja, rekonstrukciju slike, obradu i dokumentiranje.

6.1. Sastavni dijelovi CT uređaja

Osnovni dijelovi od kojih se sastoji CT uređaj su: kućište, stol za bolesnika te upravljačka konzola i konzola za analizu slika.

Kućište CT uređaja najvažniji je dio jer u njemu su smješteni: rendgenska cijev, kolimatori, detektori, generatori struje, filteri X zraka, sistem za prikupljanje podataka (DAS-eng. *data acquisition system*), razni kompjuteri za obradu i slanje podataka, motori za regulaciju nagiba kućišta te pokrete stola. Otvor kućišta je 72 cm. Stol CT uređaja je pomičan kako bi se zajedno s bolesnikom mogao kretati kroz otvor kućišta. Također stol je radiotransparentan za X zrake kako ne bi dolazilo do pojave artefakata. Upravljačka konzola služi za upis i obradu bolesnika, odabir parametara snimanja te načina snimanja (6).

6.2. Parametri snimanja u kompjuteriziranoj tomografiji

Kod CT uređaja imamo mogućnost prikupljanja podataka u sekvencionalnom i u spiralnom skeniranju. Spiralno ili volumno skeniranje nam omogućava dobivanje podataka za obradu iz volumena tkiva te se slika može rekonstruirati iz bilo kojeg dijela skeniranog volumena. Sekvencionalno skeniranje je način dobivanja podataka iz pojedinih slojeva. Nešto je sporiji i rabi se kod snimanja mirnih objekata i organa kao što je mozak ili kralježnica i daje nešto kvalitetniju sliku (6).

Parametri za snimanje kod CT uređaja su sljedeći: SC (eng. *slice collimation*) kolimacija rendgenskog snopa odnosno debljina snimanog sloja. Odabire se prema snimanom objektu. Standardna kolimacija za snimanje kralježnice je 3 mm. TF (eng. *table feed*) pomak stola u sekvencionalnom skeniranju odgovara debljini sloja, što znači da se stol nakon završenog skena pomiče za jednaku debljinu (sloj po sloj snimanje). U spiralnom skeniranju TF je pomak stola za vrijeme jedne rotacije rtg cijevi pri čemu se skenira određeni volumen. ST (eng. *slice thickness*) je debljina sloja i u sekvencionalnom skeniranju obično odgovara kolimaciji snopa, dok je u spiralnom skeniranju rezultat proizvoljne rekonstrukcije. P (eng. *pitch*) koristimo u spiralnom skeniranju, a to je odnos između pomaka stola i kolimacije zračenja. Povećanjem picha razvlači se spirala što rezultira povećanjem dužine skeniranog dijela tijela uz smanjenje doze zračenja za bolesnika, a osobito se koristi kod sumnje na traumu kralježnice kod koje je prioritetno brzo snimanje; kod velikog volumena, koristi se i kod politrauma. RI (eng. *reconstruction increment*) je razmak između rekonstruiranih slojeva. On određuje stupanj međusobnog preklapanja podataka dobivenih transverzalnim snimanjem. Optimalno preklapanje slojeva za kvalitetne rekonstrukcije je 50%. Najvažniji je rekonstrukcijski parametar uz ST (eng. *slice thickness*), dok su: SC, TF, i P akvizicijski parametri (6).

6.3. Algoritmi rekonstrukcija i obrada CT slike

Algoritam je niz točno propisanih matematičkih radnji koji od ulaznih informacija daje određenu izlaznu informaciju. Kod obrade CT slike radiološki tehnolog mora odabrati algoritam za rekonstrukciju slike koji će najbolje odgovarati tkivu kojeg se treba analizirati. Kod analize kralježnice neophodno je pri rekonstrukciji primjeniti prozor za

meke česti kralježnice (mekani algoritam) te prozor za kost odnosno kralješke. Standardna veličina presjeka je debljine do 3 mm u sagitalnim, koronarnim i transverzalnim multiplanarnim rekonstrukcijama (6).

Najčešće primjenjivane metode rekonstrukcije slike kralježnice su: **MPR** (multiplanarna rekonstrukcija) te **3D površinsko osjenčavanje slike** (eng. *volume rendering*) (6).

Multiplanarne rekonstrukcije kralježnice se mogu dobiti iz transverzalnih slojeva kralježnice, s obzirom da svaki voksel odnosno element koji gradi digitalnu matricu slike ima trodimenzionalne koordinate. Na takvim rekonstrukcijama kralježnice uz prozor za meke česti i prozor za kosti možemo obavljati razna mjerenja udaljenosti, veličine kao i izračunavati histogram prosječne gustoće (6).

Površinsko 3D osjenčavanje prikazuje vanjsku površinu organa kao osvijetljenu vanjskim izvorom svjetla stvarajući tako utisak stvarne 3D slike. Tako dobivenu sliku moguće je pregledavati iz svih kuteva. Ovakav prikaz koristimo kod složenog suodnosa anatomskih struktura, u ovom slučaju kralježaka. Možemo analizirati oblik svakog segmenta kralježnice, njihovu konfiguraciju te prostorne odlike kralješka odnosno visinu, širinu i dužinu. Također je moguće analizirati intervertebralne diskove, spinozne nastavke, gornje i donje zglobne nastavke te zglobne plohe malih zglobova kao i širinu spinalnog kanala (6).

Skeniranje kralježnice se može provesti na 2 načina. Spiralno snimanje za veći segment kralježnice ili sekvencijski kroz ciljano područje, obično kroz intervertebralne diskove. Spiralno snimanje obično se primjenjuje kod traumatiziranih bolesnika. Za vratnu kralježnicu koristi se najuža kolimacija (0,5 do 0,75 mm) a za torakalnu i lumbalnu kolimacija se može povećati (1 do 3 mm). Kod rekonstrukcije slike važno je odabrati malo polje gledanje (FOV) zbog optimalne prostorne rezolucije (od 15 do 20 cm). U traumatiziranih bolesnika koristi se algoritam za kost visoke rezolucije, dok se kod prikaza intervertebralnih diskova, kralježnične moždine i spinalnih živaca koristi algoritam za meka tkiva (6).

6.4. Priprema bolesnika za CT pretragu

Dok neke CT pretrage zahtjevaju posebnu pripremu u vidu laboratorijskih pretraga te raznih priprema bolesnika zbog upotrebe kontrasta CT snimke kralježnice ne zahtjevaju posebnu pripremu bolesnika. Pregled počinje pozicioniranjem bolesnika na stol CT uređaja. Podlošci se postavljaju pod glavu i koljena radi ugodnosti i smanjenja eventualnih artefakta zbog pokreta. Metalni objekti se trebaju odstaniti iz polja skeniranja. Pretraga se provodi unaprijed isplaniranim protokolima za pregled. Protokoli uključuju informacije o eventualnoj pripremi bolesnika za pretragu, načinu prikupljanja CT podataka te rekonstrukcijskoj tehnici te daljnje 3D rekonstrukcijske algoritme. Prije početka svakog skeniranja obavezno se radi topogram. Topogram je pregledni radiogram određenog dijela tijela koji se dobije produljenim zračenjem rendgenske cijevi koja miruje dok se stol tijekom ekspozicije kontinuirano pomiče. Na topogramu se određuje raspon skeniranja odnosno početni i završni sken (6).

7. MAGNETNA REZONANCIJA KRALJEŽNICE

Magnetna rezonancija je slikovna digitalna metoda kojom se dobivaju tomografski presjeci ljudskog tijela (7). Temelji se na fizikalnoj pojavi predaje energije vodikovim protonima u tijelu kada se ona dostavi u točno određenoj frekvenciji koja odgovara frekvencijskom rasponu radiovalova. Prethodno se vodikovi protoni izlažu djelovanju osnovnog magnetskog polja. Ova metoda je posebno kvalitetna za prikaz: CNS, mišićno-koštanog sustava te srca. Još jedna bitna prednost ove metode je što ne koristi ionizirajuće zračenje nego primjenu magnetskih polja koja nemaju dokazan štetni učinak na tijelo. Osnove za primjenu magnetne rezonancije u medicini otkrio je Raymond Damadian 1971. godine. On je otkrio da različita tkiva imaju različita vremena relaksacije. Prvi uređaj je konstruiran 1977. godine, te je to godina prvog prikaza ljudskog tijela magnetnom rezonancijom. Magnetna rezonancija je definitivno najučinkovitija metoda pregleda kralježnice i kralježnične moždine .

7.1. Sastavni dijelovi MR uređaja


Uređaj za magnetnu rezonanciju je smješten u posebno izgrađenu prostoriju koja ga štiti od vanjskih utjecaja (Faradejev kavez). Najbitniji dio uređja je tzv. bore (šupljina magneta) širine 50 do 80 cm, te dužine 1 do 2 metra. Oko bore su gusto namotani supravodljivi navoji kroz koje protječe jaka električna struja koja stvara magnetsko polje oko tunela.

Uređaj za magnetnu rezonanciju se sastoji od: magneta, gradijentne zavojnice i gradijentnih pojačala, radiofrekventne zavojnice i radiofrekventnih pojačala, oklopa uređaja te računalnog sustava (8).

Magnet: Osnovna funkcija magneta je da osigura stalno i stabilno magnetsko polje.

Gradijentni sustav: Sastoji se od gradijentnih zavojnica, koje su smještene linearno u 3 ravnine i gradijentnih pojačala. Njihova svrha je da oblikuju vremenski izmjenjiva gradijentna magnetska polja unutar magnetskog tunela, odnosno oni su nužni za izbor ravnine snimanja, debljine sloja te za lociranje signala unutar sloja.

Radiofrekventni sustav: Sastoji se od radiofrekventnog pojačala koji služi kao emiter dovoljno jakog signala na točno određenoj frekvenciji. Signal se emitira na točno određenom sloju. Radiofrekventne zavojnice emitiraju RF puls i primaju signal iz snimanog dijela tijela. Radiofrekventna zavojnica se oblikuje prema dijelu tijela koje se snima te mora biti bliže snimanom dijelu tijela jer tada postiže bolji odnos signal-šum te izravno doprinosi kvaliteti slike. Za snimanje kralježnice koristimo pasivne zavojnice koje za razliku od aktivnih zavojnica samo detektiraju signal, ali ne emitiraju RF puls. Pasivne zavojnice se mogu nalaziti u samom stolu te nam služe za prikaz slabinske i prsne kralježnice, dok kod prikaza vratnih kralježaka koristimo aktivnu zavojnicu koju rabimo i kod pregleda glave jer svojom veličinom dostatno prekriva i vratnu kralježnicu te kvalitetnije prikazuje vratni segment kralježnice (slika 18). Nakon što RF zavojnica primi signal on se dalje provodi do RF pretpojačala te zatim dalje na obradu u digitalno analogni pretvarač (8).



Slika 18. Prikaz izgleda zavojnice za glavu te vratnu kralježnicu.

7.2. Pricip rada magnetne rezonancije

Magnetna rezonancija je u stvari oslikavanje protonima vodika. Svaka vodikova jezgra ima svoj južni i sjeverni pol. Oni su jednake magnetske jakosti te su u tijelu položeni u raznim smjerovima čime se međusobno poništavaju i eliminiraju sav magnetizam. Uz to što imaju polove, protoni vodika imaju i svoju vrtnju (spin) oko vlastite osovine (8). Da bi magnetizirali ione vodika moramo ih staviti u osnovno magnetsko polje. Kad se

protoni vodika postavljaju u osnovno magnetsko polje oko polovinu protona se poreda paralelno sa smjerom magnetskog polja, a pola protona se poreda u smjeru suprotnom od magnetskog polja. Broj protona poredanih u smjeru magnetskog polja je ipak nešto veći. Taj mali broj protona je dostatan da stvori magnetsko polje koje stvara MR sliku. Da bi to magnetsko polje odnosno magnetski moment postao mjerljiv na njega mora djelovati vanjska sila. To se postiže djelovanjem radiofrekventnog vala. Radiofrekventni val mijenja magnetizaciju protona vodika tako što otklanja protone iz longitudinalne ravnine u transverzalnu ravninu. Da bi se protoni vodika otklonili iz longitudinalne ravnine u transverzalnu ravninu oni moraju imati istu frekvenciju kao i RF val tj. moraju rezonirati na istoj frekvenciji. Tako je omogućeno da RF val otkloni protone vodika i dovede ih na višu energetska razinu te da se svi magnetizacijski vektori jezgara vodika vrte jednakom brzinom u istoj fazi. Kada se prekine RF puls otklonjeni protoni vodika se vraćaju u prvobitno stanje longitudinalne magnetizacije i pri tom oslobađaju energiju. To se naziva T1 relaksacijsko vrijeme. Dakle T1 je vrijeme koje je potrebno da se 63% protona vodika vrati u stanje longitudinalne magnetizacije. Druga posljedica djelovanja RF vala je da usporedno s vraćanjem protona vodika u longitudinalni smjer istovremeno dolazi do gubitka vrtnje magnetizacijskih vektora vodikovih jezgara u istoj fazi te dolazi do defaziranja jezgara tj. do raspadanja transverzalne magnetizacije vrtnje protona vodika. Ta se pojava naziva T2 vrijeme relaksacije u kojem je 63% protona vodika defazirano. Kako različita tkiva imaju različita vremena relaksacije ove razlike u vremenima koriste se da bi se dobio kontrast na slici. Potrebno je mnogo ponavljanja (ON-OFF) RF pulseva da bi se analizirala energija relaksacije protona. Ta se energija pohranjuje u kompjuter i analizira te konvertira u slike (8).

7.3. Pulsne sekvence i parametri kod snimanja

Pulsna sekvenca je određeni vremenski slijed RF i gradijentnih pulseva radi pobuđivanja protona vodika u snimanom tkivu.

Odabirom parametara snimanja određuje se vrsta pulsne sekvence. Parametri na koje možemo utjecati u nastanku slike su sljedeći: TR (eng. *time to repeat*) je vrijeme ponavljanja odnosno vremenski period između emitiranja uzastopnih RF pulseva. TI

(eng. *time to invert*) je vrijeme inverzije, parametar kod određenih inverzijskih sekvenci koji određuje vrijeme između sredine emitiranog inverznog pulsa i sredine RF pulsa. FA (eng. *flip angle*) je kut između uzdužne (longitudinalne) osi magnetskog polja i ukupnog magnetizacijskog vektora nakon aplikacije RF pulsa (8). Kut može biti 90° , 180° , ili $< 90^\circ$ u zavisnosti od vrste sekvence (9). TE (eng. *time to echo*) je vrijeme odziva odnosno vremenski interval između emitiranja sredine RF pulsa i sredine nastalog signala u tkivu. FOV (eng. *field of view*) je polje pregleda te je najčešće kvadratnog oblika i dijeli se u voksele, trodimenzionalne jedinice matiksa od kojeg je građena sama slika. Debljina sloja je parametar koji se određuje ovisno o traženoj anatomskoj strukturi ili uputnoj dijagnozi. Razmak između slojeva (eng. *slice gap*) bitan je parametar jer označava prostor između rubova dva susjedna sloja odnosno presjeka. On ne smije biti previše malen jer onda dolazi do preklapanja slojeva i opasnosti narušavanja kvalitete slike (9).

7.4. Pulsne sekvence kod snimanja kralježnice

Osnovne vrste sekvenca magnetne rezonancije su: SE (eng. *spin echo*) sekvence, GRE (eng. *gradient echo*) sekvence i EPI (eng. *echo planar imaging*) sekvence (10).

Kod snimanja kralježnice koristimo MR protokol snimanja koji uključuje T1 i T2 mjereno vrijeme te FSE (eng. *fast spin echo*) sekvencije koje su brža verzija osnovne SE (eng. *spin echo*) sekvencije. FSE sekvenca najčešće je upotrebljavana sekvenca kod koje signal nastaje nakon ekscitacije pobudnim RF pulsem od 90° nakon kojeg slijedi serija brzih ponavljanja refazirajućih pulseva od 180° (10).

Gradijentne sekvence (GRE) koristimo kod pregleda kralježnice zbog sumnje na ozljedu odnosno traumu ili krvarenje zbog toga što su mnogo brže. Brže su iz razloga što je TR (eng. *time to repeat*) bitno skraćen, te u istom vremenu sekvenca može ponoviti više refazirajućih pulseva. Također se koristi za analizu cervikalnog i torakalnog segmenta odnosno za analizu osteofita na diskovima (10).

Sekvencu T1 koristimo kod analize svih anatomskih struktura uključujući i koštanu srž te mogućnost metastatske infiltracije koštane srži. Također sekvencija je pogodna za

analizu: mekih česti, ligamenata te degeneraciju pokrovnih ploha. Na sagitalnim presjecima snimaka u T1 sekvenciji moguće je analizirati: prednji i stražnji longitudinalni ligament, visinu trupova kralježaka, intervertebralne diskove, kralježničnu moždinu te spinozne nastavke. U cervikalnom području se još mogu analizirati interspinozni ligamenti te prednji i stražni luk atlasa. Na aksijalnim snimkama u T1 vremenu moguće je analizirati: intervertebralne diskove, trupove kralježaka, prednji i stražni epiduralni prostor, neuralne foramene sa spinalnim korijenovima i spinalnim ganglijima, žute sveze, pedikle, lamine, zglobne plohe malih zglobova, trnaste nastavke te širinu spinalnog kanala. Na sagitalnim i parasagitalnim te aksijalnim snimkama u T2 sekvenci moguće je analizirati sve anatomske strukture kao i na T1 sekvenciji (10).

Za procjenu koštane srži i kod sumnje na metastatski proces koštane srži uz već spomenutu sekvencu FSE koristimo i sekvencu STIR (eng. *short T1 inversion recovery*). To je tehnika supresije masti u T1 vremenu. Također ta je sekvenca dobra u prikazu koštanih struktura. Kod izvođenja STIR sekvence radi se samo prikaz u sagitalnoj ravnini bez prikaza u aksijalnoj (10).

FLAIR (eng. *fluid attenuation inversion recovery*) sekvenca je tehnika prigušivanja signala vode. Korisna je u procjeni demijelinizirajućih procesa unutar kralježnične moždine. U pravilu se rade samo sagitalni presjeci, bez aksijalnih presjeka (10).

U dijagnostici kralježnične moždine koristimo se s DTI (eng. *diffusion tensor imaging*) sekvencom (10). Ta sekvenca pripada EPI (eng. *echo planar imaging*) tehnici, najmodernijoj te najbržoj MR tehnici. Također ona je funkcionalna MR tehnika jer pokazuje funkcionalnost snimanog segmenta. DTI sekvenca je tehnika snimanja duž vlakana neurona te se koristi u dijagnostici kralježnične moždine s ciljem prikaza senzomotornog područja (10). Ta tehnika doprinosi shvaćanju nastanka strukturalnih promjena unutar kralježnične moždine i odnosa tih promjena s kliničkim oštećenjem bolesnika.

Kod diagnostike metastatskih promjena na kralješcima koristi se DWI (eng. *diffusion weighted images*) sekvenca (10). Metastaze u kralješcima će dati visoki (hiperintenzivni) signal dok će nezahvaćeni zdravi kralješci dati niži (hipointenzivni) signal.

Magnetna spektroskopija (MRS- eng. *magnetic resonance spectroscopy*) je sekvenca koja se pokazala korisnom kod: analize tumora, kod procjene osteoporoze te kod multiple skleroze .

7.5. Priprema bolesnika za MR pretragu

Pacijentu treba pristupiti vrlo pažljivo i ljubazno. Prije svakog pregleda pacijent treba ispuniti upitnik o pretrazi. Upitnik sadržava: ime i prezime, alergije na lijekove ili kontrastna sredstva, pitanja o tome ima li bolesnik u organizmu metalna strana tijela, postoji li mogućnost trudnoće. Apsolutne kontraindikacije za pretragu su: pacemaker, umjetni srčani zalisci, automatski potkožni injektori lijekova te strana metalna tijela u SŽS-u te kralježničnoj moždini. Nakon postavljanja bolesnika na stol MR uređaja stavlja se RF zavojnica oko dijela tijela koji će se snimati. Prije svakog MR pregleda bolesniku se radi topogram. To je pulsna sekvenca koja služi za planiranje prostornih ravnina pregleda. Najčešće je to brza GRE sekvenca koja se izvodi u transverzalnom, sagitalnom i koronarnom presjeku s 3 do 5 slojeva debljine 4 do 6 mm (10).

8.ZAKLJUČAK

U vlastitom proučavanju razne literature o radiologiji kralježnice, a u vezi s radiološkim metodama prikaza kralježnice došao sam do sljedećih zaključaka. Zaključci se odnose na tehnološke mogućnosti prikaza kralježnice tj. njezinog koštanog dijela (kralješci) i njenih mekotkivnih struktura (kralježične moždine, ligamenata, živaca, intervertebralnih diskova) te promjena na tim stukturama.

- 1. Konvencionalna radiografija:** Konvencionalnu radiografiju za prikaz kralježnice možemo koristiti pri analizi koštanog dijela kralježnice odnosno u analizi: patoloških krivina kralježnice, trupova kralježaka odnosno njihove visine i mineralizacije, pokrovnih ploha, intervertebralnih prostora, trnastih i transverzalnih nastavaka te pedikla. Na dodatnim ciljanim snimkama u kosim namještajima možemo bolje prikazati: transveralne nastavke kralješka, gornje i donje zglobne nastavke, intervertebralne foramene i pedikle. Također konvencionalna radiografija je dobra za izvođenje funkcionalnih pretraga kralježnice. Ona međutim nije dovoljno osjetljiva i specifična metoda za prikaz mekih česti kralježnice.
- 2. Kompjuterizirana tomografija:** Snimke pomoću kompjuterizirane tomografije idealno prikazuju kralježnicu u svim presjecima zbog mogućnosti rekonstrukcija. Ova metoda je idealna za prikaz koštanih djelova kralježnice, intervertebralnih diskova, trupova kralježaka te njihove mineralizacije, zglobnih ploha, trnastih i transverzalnih nastavaka, prikaza širine spinalnog kanala, lamina i pedikla te kostovertebralnih zglobova kod torakalne kralježnice. Dobra je i kod prikaza odnosa kralježične moždine i okolnih koštanih struktura poput diskusa i kralježaka. U slučaju traume kralježnice CT je potpuno istisnuo konvencionalnu radiografiju zbog mogućnosti 3D prikaza kralježnice i zbog svoje brzine pretrage. Njegova prednost pred MR tehnikom je u tome što ga je moguće primjeniti kod snimanja pacijenata koji imaju ugrađene metale u tijelu poput pacemakera što je aposlutna kontraindikacija kod MR. Prednost pred MR je i mogućnost pregleda postoperativnih bolesnika s operacijama na kralježnici kod kojih pojedini ugrađeni metali ostavljaju velike artefakte na MR slici.

Pregled pomoću kompjuterizirane tomografije dosta je jeftiniji, brži te dostupniji.

3. **Magnetna rezonancija:** Magnetna rezonancija je najučinkovitija metoda prikaza kralježnice i kralježnične moždine. Odlična je za prikaz mekih česti kralježnice odnosno: kralježnične moždine, ligamenata, degeneracije pokrovnih ploha, razlikovanje osteofita od intervertebralnog diska, intervertebralnih diskova, interspinoznih ligamenata, cerebrospinalnog likvora, žutih sveza te spinalnih korjenova. Uz prikaz mekih česti odličan je i prikaz kostiju: trupova kralježaka, lamina, pedikla, zglobnih ploha malih zglobova, trnastih nastavaka te procjene širine spinalnog kanala. Uz primjenu kontrasta metoda je odlična za prikaz tumora te metastatskih procesa na kralježnici. Nadalje MR tehnika je odlična za prikaz stanja koštane srži te za prikaz osteoporoze. Za prikaz deminijalizirajućih bolesti kralježnične moždine također se koristi MR. U slučajevima traume gdje postoji sumnja na krvarenje i frakture odlična je GRE sekvenca magnetne rezonancije. Najbitnija prednost magnetne rezonancije pred metodama konvencionalne i posebno kompjuterizirane radiografije je što ne koristi ionizirajuće zračenje te samim time pošteđuje bolesnika i medicinsko osoblje zračenja.

9. LITERATURA

1. Bešenski N, Škegro N. Radiografska tehnika skeleta. Zagreb, Školska knjiga, 1987.
2. <http://doctorspainreliefsystems.com/spinal-spondylosis/>
3. Cornuelle AG, Gronfeld DH. Radiographic anatomy and positioning. Stamford, Appleton & Lange, 1997.
4. Miletić D. Skeletna radiografija. Rijeka, Glosa, 2008.
5. <http://ponude.biz/skripte/Multiplanarni%20prikaz%20struktura%20glave%20i%20trbuha%20-%20skripta%20-%20seminarski,%20diplomski,%20maturski%20radovi,%20ppt.doc>
6. Hebrang A, Klarić Čustović R. Radiologija. Zagreb, Medicinska naklada, 2007.
7. <http://www.enciklopedija.hr/Natuknica.aspx?ID=44378>
8. Edelman RR, Zlatkin MB, Hesselink JR. Clinical magnetic resonance imaging. Philadelphia, Saunders company, 1996.
9. <http://www.mr-tip.com/serv1.php?type=db1&dbs=Flip+Angle>
10. http://hr.wikipedia.org/wiki/Magnetska_rezonancija

10. SAŽETAK

Cilj ovog završnog rada je bio opisati dobivanje radioloških slika kralježnice pomoću tri različite radiografske metode: konvencionalne radiografije, kompjuterizirane tomografije i magnetne rezonancije te opis metoda i njihovo korištenje u raznim pretragama. Koristeći provjerenu i priznatu literaturu kao metodu istraživanja u mogućnosti smo bili usporediti navedene metode te odrediti koja je metoda najbolja za željeni pregled određenog dijela kralježnice. Tehnološke odlike ove tri metode daju rezultate koji imaju značenje u kliničkoj radiologiji u zavisnosti od željene pretrage. Svaka metoda ima svoju posebnu specifičnost kod pregleda, bilo kod pregleda kostiju ili kod analize mekih tkiva kralježnice.

Kao zaljučak ovog cjelokupnog rada možemo reći da smo zahvaljujući ovim različitim tehnikama snimanja u mogućnosti jako kvalitetno analizirati te dijagnosticirati brojne promjene na kralježnici već pri samom nastanku, a time će i pravovremenom terapijom kvaliteta sveukupnog liječenja biti bitno povećana.

11. SUMMARY

The aim of this final work was to describe obtaining radiological images of the spine using three different radiographic methods: conventional radiography, computed tomography and magnetic resonance imaging; description of the methods and their use in various examinations.

Using a proven and recognized literature as a method of research we were able to compare these methods and determine which method is best for the desired view of a certain portion of the spine. Technological features of these three methods give results that are meaningful in clinical radiology depending on the desired medical examination. Each method has its particular specificity whether in bone or soft tissue examination of the spine. As an overall conclusion in this work, we can say that thanks to the different recording techniques we are able to analyze and diagnose a lot of the changes in spine in early phase, and thus with prompt therapy the overall quality of treatment will be significantly increased.

12. ŽIVOTOPIS

OPĆI PODACI:

Ime i prezime: Hrvoje Malenica

Datum rođenja: 15.4.1992.

Adresa: Širitovci, Drniš, Grabići II, 3

mob: 091 922 95 38

e-mail: andolc942@gmail.com

ŠKOLOVANJE:

2011.-2014. Sveučilišni odjel zdravstvenih studija – smjer Radiološka tehnologija

2006.-2010. Srednja Medicinska i kemijska škola Šibenik

1998.-2006. Osnovna škola Antuna Mihanovića Petropoljskog

STRANI JEZICI:

Aktivno znanje engleskog jezika, aktivno znanje njemačkog jezika

RAD NA RAČUNALU:

Vješto korištenje Microsoft Office alata (Word, Excel, Power Point)