

Priprema bolesnika za kirurške pristupe u prsištu

Milanović-Litre, Sara

Undergraduate thesis / Završni rad

2014

Degree Grantor / Ustanova koja je dodijelila akademski / stručni stupanj: **University of Split / Sveučilište u Splitu**

Permanent link / Trajna poveznica: <https://um.nsk.hr/um:nbn:hr:176:292763>

Rights / Prava: [In copyright](#)/[Zaštićeno autorskim pravom.](#)

Download date / Datum preuzimanja: **2024-12-18**



Sveučilišni odjel zdravstvenih studija
SVEUČILIŠTE U SPLITU

Repository / Repozitorij:

[Repository of the University Department for Health Studies, University of Split](#)



UNIVERSITY OF SPLIT



DIGITALNI AKADEMSKI ARHIVI I REPOZITORIJI

SVEUČILIŠTE U SPLITU

Podružnica

SVEUČILIŠNI ODJEL ZDRAVSTVENIH STUDIJA

PREDDIPLOMSKI SVEUČILIŠNI STUDIJ

SESTRINSTVO

Sara Milanović-Litre

**PRIPREMA BOLESNIKA ZA KIRURŠKE PRISTUPE U
PRSIŠTU**

Završni rad

Split, 2014.

SVEUČILIŠTE U SPLITU

Podružnica

SVEUČILIŠNI ODJEL ZDRAVSTVENIH STUDIJA

PREDDIPLOMSKI SVEUČILIŠNI STUDIJ

SESTRINSTVO

Sara Milanović-Litre

**PRIPREMA BOLESNIKA ZA KIRURŠKE PRISTUPE U
PRSIŠTU**

Završni rad

Mentor:

Prof.dr.sc. Nenad Ilić, dr. med.

Split, 2014.

SADRŽAJ:

1. UVOD	1
1.1. POVIJEST TORAKALNE KIRURGIJE	1
1.2. TORAKALNA KIRURGIJA DANAS	3
1.2.1. Rak pluća	3
1.2.2. Trauma prsnog koša	4
1.2.3. Rak jednjaka	4
1.2.4. Emfizem pluća	5
1.2.5. Transplantacija pluća	5
1.3. ANATOMIJA PRSNIH ORGANA	5
1.4. PLUĆA	9
1.4.1. Pleurae	13
1.4.2. Dušnik i bronhij	15
1.4.3. Plućna cirkulacija	17
1.5. MIŠIĆI PRSA	19
1.6. REBRA I INTERKOSTALNI PROSTORI	21
1.7. PRSNA KOSTI I TRAPEZ	22
1.8. KOŽA I POTKOŽNI ŽIVCI PRSNOG KOŠA	24
1.9. DIJAGNOSTIKA U TORAKALNOJ KIRURGIJI	24
1.10. OSNOVNI KIRURŠKI PRISTUPI U PRSIŠTU	27
1.10.1. Torakotomija	27
1.10.2. Videotorakoskopija (VATS)	31
1.10.3. Sternotomija	33
2. CILJ RADA	36
3. RASPRAVA	37
3.1. OPĆA PRIJEOPERACIJSKA PRIPREMA BOLESNIKA	37
3.2. PSIHOLOŠKA PRIPREMA ZA OPERACIJU	38
3.3. FIZIČKA PRIPREMA BOLESNIKA ZA KIRUŠKI ZAHVAT	39
3.3.1. Pretrage	39

3.3.2. Opće pretrage i priprema.....	39
3.4. PRIPREMA BOLESNIKA ZA HITNU OPERACIJU	40
3.5. PREHRANA BOLESNIKA	40
3.6. EDUKACIJA BOLESNIKA	41
3.7. PRIPREMA PROBAVNOG SUSTAVA	41
3.8. PROCES ZDRAVSTVENE NJEGE	41
3.8.1. <i>Moguće sestrinske dijagnoze u prijeoperacijskoj pripremi bolesnika</i>	<i>42</i>
3.9. NEPOSREDNA PRIJEOPERACIJSKA PRIPREMA	44
3.9.1. <i>Priprema bolesnika dan prije operacije</i>	<i>44</i>
3.9.2. <i>Priprema bolesnika na dan operacije</i>	<i>44</i>
3.9.3. <i>Priprema operacijskog polja/područja</i>	<i>45</i>
3.10. OPĆA POSLIJEOPERACIJSKA ZDRAVSTVENA NJEGA BOLESNIKA	45
3.10.1. <i>Moguće sestrinske dijagnoze u poslijeoperacijskom razdoblju</i>	<i>46</i>
3.11. ZADAĆE MEDICINSKE SESTRE U POSTUPCIMA S KIRURŠKOM	
RANOM	48
3.11.1. <i>Previjanje kirurške rane</i>	<i>49</i>
3.11.2. <i>Uloga medicinske sestre pri previjanju kirurške rane.....</i>	<i>49</i>
3.12. ZDRAVSTVENA NJEGA BOLESNIKA S DRENAŽOM	50
3.12.1. <i>Uloga medicinske sestre u bolesnika s drenažom</i>	<i>53</i>
4. ZAKLJUČAK	54
5. LITERATURA	55
6. SAŽETAK	57
7. SUMMARY	58
8. ŽIVOTOPIS	59

Zahvaljujem se svojoj obitelji na bezuvjetnoj potpori i strpljenju tijekom mog studiranja.

Hvala prof.dr. Nenadu Iliću prilikom odabira teme, a veliko hvala dr.med. Jošku Juričiću i dipl.med.techn. Raheli Orlandini na savjetima i stručnoj pomoći koji su mi uvelike olakšali uspješnu izradu ovog rada.

Zahvaljujem se svojim dragim prijateljima što su mi vrijeme provedeno na fakultetu uljepšali svojim prisustvom i pomogli da ga uspješno završim.

1. UVOD

Pluća, parni spužvasti organi čunjastog oblika, dio su dišnog sustava. Desno plućno krilo sastoji od tri režnja; malo je veće od lijevog koje ima dva režnja. Pri udisaju, pluća zaprimaju kisik koji je potreban stanicama za život i održavanje njihovih fizioloških funkcija. Pri izdisaju, pluća se rješavaju ugljičnog dioksida koji je otpadni proizvod tjelesnih stanica.

Razne infekcije, tuberkuloza, rak pluća, trauma, kronične bolesti (emfizem) mogu biti uzročnici kirurškog zahvata. Nekada su zbog nedovoljno razvijene torakalne kirurgije ljudi umirali kao posljedica infekcije, tuberkuloze, a za to nije bilo lijeka te je stopa smrtnost bila vrlo visoka. Danas je medicina napredovala do takvih razmjera da se kirurški zahvati u prsištu smatraju rutinskom operacijom, a tuberkuloza je postala izlječiva, kao i razne infekcije. Osim toga uspješno se operiraju tumori na plućima, rade transplantacije pluća. No, rak pluća još uvijek nije izlječiv, kirurškim zahvatima produljuje se postotak njegovog izlječenja i produljuje životni vijek pacijenata, no još uvijek nije u potpunosti postigao razinu izlječenja. Uloga medicinske sestre u procesu liječenja i zdravstvene njege nije pasivna. Provođenjem sestrinskih postupaka kod oboljelih zauzima aktivan rad u timu i doprinosi izlječenju oboljelih. Iako napredak tehnike, kirurških procedura, anestezije i monitoring omogućuju brži oporavak, kirurški zahvat ipak uzrokuje fizički i psihički stres.

1.1. POVIJEST TORAKALNE KIRURGIJE

Torakalna kirurgija je grana kirurgije koja se bavi kirurškim liječenjem organa prsnoga koša, osim srca (pluća, jednjak, ošit i stjenka prsnoga koša). Prvi počeci torakalne kirurgije sežu iz sredine sedamdesetih godina, kada su Abbey Smith i Francisco u Parizu organizirali Coventry konferenciju i prvi sastanak europskih torakalnih kirurga u Valenciji.

Također je održan prvi sastanak kluba Europske torakalne kirurgije 16. rujna 1979. godine u Castle Hill bolnici u Velikoj Britaniji, u organizaciji Keyvan Moghissija.

Godine 1980. novi članovi su uvedeni u klub, od kojih će većina, 13 godina kasnije, postati lideri Europskog društva za torakalnu kirurgiju (EST). Ingolf Vogt Moykopf bio je zadužen za istraživanje mogućnosti da se ciljevi iz kluba razvijaju na društva u budućnosti.

No, potreba da to bude više od kluba za torakalnu kirurgiju u Europi postalo je jasno 1986. godine kada se utemeljilo Europsko udruženje za kardio-torakalnu kirurgiju (EACTS), pod vodstvom Franje Fontan i Keyvan Moghissi. Početni koraci udruge bili su uspješni, ali tijekom godina, se osjetila potreba za napretkom (1).

Ako postoji jedna osoba koja je pomogla više od bilo koje druge strane za napredak u anesteziji, to je onda bio torakalni kirurg. Ono što je mučilo torakalne kirurge je bio kolaps pluća, koji bi se dogodio kad god bi otvorili prsnu šupljinu. Od kraja 19. stoljeća, smišljene su mnoge uspješne metode kako bi se to spriječilo. Rješenje leži u inhalaciji anestezije koja se primjenjuje pod pritiskom. Zabilježeni su mnogi pomaci u torakalnoj kirurgiji koji su se preselili u moderna vremena.

Ferdinand Sauerbruch (1875-1951) je, naravno, još jedna prestižna, doduše pomalo precijenjena osoba u torakalnoj kirurgiji. Njegovo ime je povezano s poznatim negativnim tlakom koji djeluje u komori, kao i sa kirurškim liječenjem tuberkuloze.

Kad je drugi svjetski rat završio, kirurzi se vratili u civilni život i pokrenuli novu, uzbudljivu eru; i doista su bili, za intenzivno poticanje razvoja u mnogim granama znanosti koje se sada mogu primijeniti na operaciju. Dva izvrsna fenomena- operacija srca i transplantacija organa je napravljena 1950-ih i 1960-ih- te je to stvorilo novu medicinsku prekretnicu (2).

Rak pluća je postao glavna bolest 20. stoljeća. Možda je postao doista povećan, ili možda moderne tehnike otkrivaju dijagnoze češće. Davne 1913. godine Velšanin, Hugh Davies, je uklonio manji režanj raka, ali nova era je počela 1933. Godine kada je Evarts Graham je uklonio cijeli rak u plućima, te se on smatra jednim od velikana torakalne kirurgije (3).

1.2. TORAKALNA KIRURGIJA DANAS

Torakalna kirurgija je čvrsto uspostavljena širom svijeta, diljem kontinenata su utemeljili ugledne škole, a sadašnji trend je odvojiti torakalnu kirurgiju iz kardijalne kirurgije u mjestima u kojima su te dvije specijalnosti prethodno smatrane kao zajedničke.

Video pomagala su uvelike donijeli napredak u torakalnoj kirurgiji. Tijekom posljednjih 20 godina, operacije uz pomoć videa su postali učestala uporaba i to je dovelo do savršenstva endoskopiju. Pacijenti zahvaljujući napretku u endoskopiji imaju manje postoperativne boli, brži oporavak od operacije te je zajamčena sigurnost i učinkovitost u postupcima (1).

Torakalna kirurgija je područje koje se specijalizirano bavi bolestima prsnoga koša. Obuhvaća:

- nesreće i ozljede prsnoga koša,
- kirurgiju raka pluća,
- kirurgiju emfizema,
- kirurgiju pleure (empijemi, tumori, pneumothorax...)
- neurološke bolesti
- kirurgiju jednjaka (GERB, divertikuli)

Najčešće bolesti koje zahtijevaju intervencije torakalnog kirurga su: rak pluća, traume prsnoga koša, rak jednjaka, emfizem pluća i transplantacije (4).

1.2.1. Rak pluća

Rak pluća je jedan od najznačajnijih javnozdravstvenih problema u svijetu. Prvenstveno se razvija izlaganjem otrovnim kemikalijama. Pušenje je najvažniji faktor rizika koji dovodi do njegove pojave. Adenokarcinom je najčešći oblik raka pluća, ova vrsta raka može metastazirati ranije nego drugi oblici još se naziva i karcinom pločastih stanica (4).

1.2.2. Trauma prsnog koša

Kod svakih teških ozljeda prsa i prsnog koša koje su nastale djelovanju vanjskih utjecaja pa one zauzimaju važno mjesto u traumi čovjeka. U torakalnoj kirurgiji postoje niz ozljeda prsa i prsnog koša koje pripadaju u skupinu opasnih po život. U tom slučaju je potrebno učiniti detaljnu i hitnu obradu. Ozljede prsa i prsnog koša nose visoku stopu smrtnosti i visok postotak invalidnosti. Budući da se ozljede prsa i prsnog koša mogu biti otvorene i zatvorene. Ovakve ozljede se dijele s obzirom da li je ozlijeđena pleura ili ne se dijele na penetrantne i nepenetrantne ozljede. Nepenetrantne ozljede prsa i prsnog koša su one kod kojih parijentalna pleura nije ozlijeđena unatoč eventualnim posljedicama unutrašnjih organa (5).

1.2.3. Rak jednjaka

Rak jednjaka je u trenutnom porastu. Mogući čimbenici rizika se navode pušenje i konzumacija alkohola, a kao predisponirajući faktor se navodi gastroezofagealna refluksna bolest (GERB). Kako bi se postavila dijagnoza raka jednjaka oboljeli najčešće imaju ove simptome i znakove:

- disfagija (otežano gutanje),
- krvarenje,
- epigastrična ili retrosternalna bol,
- promuklost,
- stalni kašalj.

Za postavljanje dijagnoze koriste se radiološke i endoskopske pretrage. Kao najbolja prevencija ovog oblika raka je prestanak pušenje i prekomjerne konzumacije alkohola (1).

1.2.4. Emfizem pluća

Emfizem je bolest kod koje pluća gube svoju funkciju zbog oštećenja alveola u kojima se obavlja razmjena kisika s ugljičnim dioksidom. Zdrava pluća imaju elastičnu, spužvastu građu koja im omogućava potpuno skupljanja i širenje. Emfizem se najčešće javlja kod osoba koje dugotrajno boluju od bronhitisa ili astme. Osobe koje boluju od emfizema „teško dolaze do daha“ . Kirurške mogućnosti koje se primjenjuju u osoba sa emfizemom pluća se dobro razvijene, ali one nisu na raspolaganju za veliki broj oboljelih. Emfizem ne utječe na godine preživljavanja, već na kvalitetu života, i također ne postoje studije kojima se može predvidjeti životni vijek u osoba s emfizemom pluća (6).

1.2.5. Transplantacija pluća

Ova tehnika je sada dobro ustrojena kao zadnji korak u liječenju teških bolesti pluća. Prva transplantacija pluća ljudski je provedena 1963 godine. Do danas je izvršeno oko 25.000 transplantacija pluća. Idealni kandidati za transplantaciju pluća su odrasli koji imaju kroničnu opstruktivnu plućnu bolest, emfizem, idiopatsku plućnu fibrozu, cističnu fibrozu i idiopatsku plućnu hipertenziju.

Preživljavanje nakon transplantacije pluća je poboljšana zahvaljujući novoj imunosupresivskoj terapiji i boljoj postoperativnoj njezi, ali polovici primatelja i dalje imaju obliterantni bronhiolitis 5 godina nakon transplantacije, a 5-godišnje preživljavanje je oko 50%. To ukazuje na potrebu za što većim istraživanjem u području dijagnostike i upravljanjem primarne disfunkcije transplantata, kriterijima donatora, korištenje marginalnih donatora i donatora nakon srčane smrti, novim imunosupresivima, infektivnim i neinfektivnim komplikacija, i bilo kojim drugim aspektima koji mogu dovesti do povećanja broja transplantata i poboljšanju prognozu pacijenata (1).

1.3. ANATOMIJA PRSNIH ORGANA

Grudni koš je složen sustav koji omogućuje krutu zaštitu vitalnih organa poput srca, pluća i jetre; stabilnost pokreta ruku i ramena; i fleksibilnost u funkcionalnom procesu

disanja. Poznavanje anatomije grudnog koša je nužan za bilo koji kirurški postupak u vezi prsa, te je od vitalnog značaja za bilo koje rekonstruktivne intervencije.

Grudni koš, kao i druge regionalne anatomije, su izvanredan spoj forme i funkcije. Glavne funkcije su zaštita unutarnjih organa i rastezljivost cilindar koji olakšava varijabilni protok plina u plućima. Poznavanje anatomije cijelog cilindra je od velike važnosti.

Prsa su dio tijela koja se nalaze između vrata i trbušne mišiće. Ona štite neke od glavnih unutarnjih organa u tijelu, kao što su srce i pluća. Prsa podržavaju i štite od prsnog koša, kralježnicu i ramena, koji svi rade zajedno kako bi pomogli ispravnoj funkciji tijela. Vrlo je važno imati odgovarajuće znanje o prsima i njegovim različitim dijelovima kako bi se bolje razumjelo ukoliko dođe do komplikacija ili ozljeda koje se mogu pojaviti u ovom području (7).

Svaki od tercijarnih bronhija služi kao određeni bronhopulmonarni segment. Ovi segmenti imaju svoje arteriju. Dakle, svaki segment bronhopulmonarna se isporučuje po segmentima bronhija, i dvije arterije, plućne arterije i bronhija arteriji koja vodi zajedno kroz središte segmenta.

To znači da je svaki bronhopulmonarni segment diskretna anatomska i funkcionalna jedinica, a to znači da je odvajanje bronhopulmonarnih segmenata se može kirurški ukloniti bez utjecaja na funkciju ostalih segmenata.

Pluća su okružena izuzetno delikatnom seroznom membranom. Dio serozne membrane pokriva površinu pluća i uranja u pukotine između njegovih režnja; to se zove plućna pleura (ili visceralna pleura). Visceralna pleura je izvedena iz mezoderma.

Visceralna pleura je vezana direktno na pluća, za razliku od parijetalne pleure, koja je pričvršćena na suprotnoj prsnoj šupljini. Prostor između ove dvije delikatne membrane je poznat kao intrapleuralni prostor (šupljine). Kontrakcija dijafragme uzrokuje negativan tlak u tom prostoru i prisiljava proširenje pluća, što je rezultiralo u pasivnom i aktivnom izdisanja i udisanju. Taj proces može biti snažan kroz kontrakcije vanjskih intercostalnih mišića, prisiljavajući rebra da se prošire i omogućuju pomaganje u negativnom pritisku unutar intrapleuralnog prostora, što uzrokuje da se pluća ispune zrakom (8).

Medijastinum je „neocrtana“ strukturna skupina u grudnom košu, okružena labavim vezivnim tkivom. To je središnji pretinac u prsnoj šupljini. Sadrži srce, velike žile srca, jednjak, dušnik, phrenic živaca, srčani živac, torakalni kanal, timus i limfne čvorovi u središtu prsa. Medijastinum leži između desne i lijeve pleure u blizini i na središnjoj sagitalnoj ravnini prsa. Proteže se od prsne kosti ispred sve do kralježnice iza, i sadrži sve organe prsišta osim pluća. Može se podijeliti u svrhu opisa u dva dijela: gornji dio, iznad gornje razine perikarda, koja se zove nadređeni medijastinum i donji dio, ispod gornje granice perikarda. Ovaj donji dio je podijeljen u tri dijela: prednji medijastinum koji sadrži perikard i njegov sadržaj, srednji medijastinuma i iza perikarda stražnji medijastinum (9).

Prsna šupljina, prostor okružen torakalnim zidom, ima tri dijela: dva bočna pretinca-plućna šupljina - koji sadrže pluća i pleurae (sluznice membrane), jedan središnji pretinac – medijastinuma - koji sadrži sve ostale strukture prsa: srce, velike krvne žile, dušnik, jednjak, timus i limfne čvorove.

Plućne šupljine su potpuno odvojene jedna od druge te s plućima i pleurae zauzimaju većinu u prsnoj šupljini. Medijastinum se pruža od gornje torakalne aperature (otvora prsnog koša) superiorno ošitu (diafragmi) inferiorno, te od prsne kosti i rebrenih hrskavica anteriorno prema tijelima prsnih kralježaka posteriorno.

Prsna šupljina, koja se naziva i prsni koš, druga je po veličini šupljina tijela (tijelo je najveća šupljina). Opasana je rebrima, kralježnicom i prsnom kosti te je odvojena od trbušne šupljine od strane mišićnog i membranozne particije, diafragme. Ona štiti unutrašnje organe dišnog i krvožilnog sustava. Sadrži pluća, srednje i donje dišne puteve, krvne žile koje prevoze krv između srca i pluća, velike arterije koje dovoze krv iz srca van u opću cirkulaciju. Prsa također sadrže jednjak, kanal za hranu iz grla u želudac.

Bočne strane (facies laterales) su konvkesne i u potpunosti ih oblikuju rebra međusobno odijeljena s 11 međurebrenih prostora koji su ispunjeni međurebrenim mišićima i vezivom.

Gornji otvor prsnog koša (apertura thoracis superior) je bubrežast tj. širi postrance nego u sredini. Straga ga omeđuje prvi prsni kralježak, sprijeda gornji rub prsne kosti, sa svake strane po jedno prvo rebro. Nagnut je prema dolje i naprijed tako da je anteriorni

dio otvora na nižoj razini od posteriornog. Antero-posteriorni dijametar gornjeg otvora iznosi oko 5 cm, a transverzalni oko 10 cm.

Donji otvor (apertura thoracis inferior) sa stražnje strane omeđuje 12. prsni kralježak, bočno 11. i 12. rebro, a sprijeda hrskavice 10., 9., 8. i 7. rebra koje se spuštaju s objiju strana i s vrhom ksifoidnog nastavka oblikuju rebreni kut (arcus costalis). Donji je otvor poprečno širi nego u sredini i spušta se koso natrag. Zatvara ga ošit koja predstavlja dno prsnog koša (9).

Vani su pluća obavijena opnom koja se naziva pleura (porebrica). Unutarnji dio te opne, koji prekriva plućna krila, zove se visceralna pleura (poplućnica), a vanjski dio koji oblaže stijenku prsnog koša jest parijetalna pleura. Pluća su donjim dijelom naslonjena na ošit - mišićnu pregradu koja se nalazi između prsne i trbušne šupljine. Bolesti koje utječu na pleuru i šupljine, osim primarnih tumora, mogu biti ozljeđene prilikom raznih trauma prsnog koš. Šupljine mogu biti oštećene puknućem bilo visceralne pleure ili parijetalne pleure.

Nakupljanje tekućine u pleuralnoj šupljini naziva se „hydrothorax“. Ako je tekućina krvava, naziva se hemothorax; a ako sadrži gnoj pyothorax. Nakupljanje tekućine može ili ne mora biti u kombinaciji sa zrakom.

Prodor zraka u šupljine izvana, kao iz prodorne rane prsnog koša, ili iznutra, pucanjem raširenih alveola (zračnih mjehurića pluća) ili cista, će proizvesti pneumothoraks, pretvoriti tu šupljinu u pozitivan pritisak u komori i stvoriti urušavanje pluća što će dovesti do smanjene oksigenacije u venskoj krvi. Kolaps također može imati štetan učinak na srce (9).

Organi u našim prsima su odgovorni za mnoštvo funkcija, kao najvažnije omogućuju disanje; stvaraju cirkulaciju krvi; pomoću krvi se opskrbljuje kisikom cijelo tijelo; stvaraju detoksikaciju krvi te proizvode zdrave stanice (9).

Krvožilni sustav radi većinu rada unutar prsa. Tu, srce kuca u prosjeku 72 puta u minuti i cirkulira do 2.000 litara krvi dnevno. Kroz različite mreže arterija i vena, krvožilni sustav pruža opskrbljuje naše tijelo kisikom i hranjivim tvarima koje prenosi krvlju.

Samo u psima, srce cirkulira krv iz cijelog tijela u pluća, gdje krv dobiva kisik iz kapilara. Svaki dah koji stvorimo vuče kisik u pluća za opskrbu tijela kisikom s krvlju. Pomoću aorta širi se krv cirkulira kroz cijelo tijelo te uvelike pomažu respiratornom dijelu odnosno prsnom košu. (9).

Jedan važan organ u psima je timus, koji se nalazi između srca i prsne kosti. Ovaj organ pripada imunološkom sustavu, a njegov posao je proizvoditi i educirati T stanice - vrsta bijelih krvnih stanica.

Unutar prsa kao obrana nalazi se jetra. Ona podržava gotovo sve organske sustave u tijelu odnosno ima neki učinak na njih. Njene glavne funkcije su detoksikacija krvi, razgaranje masti, i uništavanje starih krvnih stanica. Jetra također stvara žuč, koja pomaže probavljanju hrane u želucu kroz koktel enzima i kiselina.

I jetra i želudac se nalaze u donjem prsištu ispod torakalne dijafragme, na dnu prsnog koša. Dijafragma služi kao pomoć pri disanju (9).

Strukturno, dijafragma se sastoji od dva dijela: perifernog mišića i središnje tetive. Periferni mišić je sastavljen od mnogih radijalnih mišićnih vlakana.

Prsni koš sa psima sadrži glavne organe disanja i cirkulacije. Srce putem svoje glavne arterije, aorte, pumpa kisikom krv u sve dijelove tijela. Pluća imaju kisik u stanicama tijela i omogućuju uklanjanje ugljičnog dioksida. Zajedno ovi organi održavaju neke od najkritičnijih životnih funkcija tijela (10).

1.4. PLUĆA

Pluća se nalaze unutar prsne šupljine, zauzimajući njezin najveći dio i onu su vitalni organi disanja. Zaštićena su rebrima. Sastoje se od lijevog (lat. pulmo sinister) i desnog (lat. pulmo dexter) plućnog krila. Lijevo plućno krilo ima dva, a desno tri režnja (lat. lobus) koji se dalje dijele u režnjiće (lat. lobulus). Izvana su pluća obavijena opnom koja se naziva pleura (porebrica). Unutarnji dio te opne, koji prekriva plućna krila, zove se visceralna pleura (poplućnica), a vanjski dio koji oblaže stijenku prsnog koša jest parijetalna pleura. Pluća su donjim dijelom naslonjena na ošit - mišićnu pregradu koja se

nalazi između prsne i trbušne šupljine. Sastoji se od dušnika, plućne vene, plućne arterije, alveolarnih vodova, alveola, bronhiola, tercijarnih bronhija, sekundarnih bronhija, primarnih bronhija i grkljana (4).

Horizontalne i kose pukotine dijele pluća na režnjeve. Pluća se nalaze unutar prsne šupljine zauzimajući njezin najveći dio, zaštićena rebrima. Sastoje se od lijevog (lat. plumo sinister) i desnog (lat. plumo dexter) plućnog krila. Lijevo plućno krilo ima dva, a desno tri režnja (lat. lobus) koji se dalje dijele u režnjiće (lat. lobulus), izvana su obavijeni opnom koja se naziva pleura (porebrica). Unutarnji dio te opne koji prekriva plućna krila zove se visceralna pleura (poplućnica), a vanjski dio koji oblaže stijenku prsnog koša (rebra) parijetalna pleura (stjenčana porebrica). Pluća su donjim dijelom naslonjena na ošit - mišićnu pregradu koja se nalazi između prsne i trbušne šupljine.

Pluća su vitalni organ respiracije. Njihova glavna funkcija je oksigenacija krvi, donoseći udahnuti zrak u bliski dodir s venskom krvlju u plućnim kapilarama. Iako kod kadavera pluća mogu biti stisnuta, čvrsta ili tvrda na dodir i bezbojna izgledom, zdrava pluća kod živih ljudi su normalno lagana, mekana, spužvasta i u potpunosti zauzimaju plućnu šupljinu. Također su elastična i skupe se na otprilike jednu trećinu svoje veličine kada se otvori torakalna šupljina.

Dva plućna krila razdvojena su medijastinumom, za koji se hvataju korijenom pluća, točnije, bronhima i pridruženim bronhalim krvnim žilama, pulmonarnim arterijama, superiornim i inferiornim plućnim venama, plućnim živčanim pleksusom (simpatička, parasimpatička i visceralna aferentna vlakna) i limfnim žilama. Ako se korijen pluća presječe prije (medijalno od) grananja primarnog bronha i plućne arterije, vidi se da je u hilusu raspored ovakav: pulmonalis, najsuperiornije i lijevo (na desnoj strani najviše može biti smješten superiorni lobarni bronhiol), superiorne i inferiorne v. pulmonales, najanteriornije i najinferiornije; bronhi, uz i približno u sredini posteriorne granice, s bronhalim krvnim žilama koje ih neposredno okružuju (obično posteriorno) (1).

Medijastinalna površina i hilus pluća. Na hilusu, korijen svakog plućnog krila okružen je pleuralnim „rukavom“ koji silazi inferiorno od korijena pluća kao pulmonarni ligament. Pulmonarne vene su najanteriornije u korijenu, s bronhijima centralno i posteriorno položenima. Utisci se stvaraju na plućima zbog struktura koje dodiruju. Iznad

korijena desnog plućnog krila, stvara se usjek zbog prolaska luka anteriorno prema mjestu ulijevanja dok se na lijevom plućnom krilu stvara sličan, veći usjek zbog prolaska luka aorte dok prolazi posteriorno i spušta se kao torakalna aorta.

Medijalno od hilusa, korijen je zatvoren unutar područja između parietalnog i visceralnog sloja pleure ili mezopneumonijuma (mezenterij pluća). Hilus pluća je područje na medijalnoj površini svakog plućnog krila, na mjestu gdje strukture koje tvore korijen ulaze i izlaze iz pluća.

Fissura horisontalis pulmonis dextra i fissurae obliquae pulmonis dijele pluća na režnjeve.

Desno plućno krilo ima tri režnja, dok lijevo ima dva. Desno plućno krilo je teže nego lijevo, ali je kraće i šire jer je desna kupola dijafragme viša te su srce i perikard zakrenuti više ulijevo. Anteriorna granica desnog plućnog krila je relativno ravna, dok ova granica kod lijevog plućnog krila ima duboki kardijalni usjek, što je direktna posljedica otklona vrha srca u lijevu stranu. Ovaj usjek primarno nastaje na anteroinferiornoj površini gornjeg režnja lijevog plućnog krila. Tu nastaje tanki, jezičasti nastavak gornjeg režnja, lingula, koji se širi ispod kardijalnog usjeka te se pomiče u i izvan recessusa costomediastinalisa pleuralis svaki put tijekom udisaja i izdisaja.

Svako plućno krilo ima:

- vrh, tupi gornji kraj plućnog krila koje uzlazi iznad nivoa prvog rebra u korijen vrata i prekriven je cervikalnom pleurom;
- tri površine (kostalnu, medijastinalnu i dijafragmatsku) i tri ruba (anteriorni, inferiorni i posteriorni).

Pluća kadavera, obično čvrsta na dodir, imaju utiske koje tvore strukture koje se na njih naslanjaju, kao što su rebra. Ova obilježja daju smjernice za odnose pluća, ipak, nisu vidljive tijekom operacija ili kod svježih kadavera tijekom obdukcije.

Kostalna površina pluća je velika, glatka i konveksna. Kostalna pleura je razdvaja od rebra, rebrenih hrkavica i unutrašnjih rebrenih mišića. Posteriorni dio kostalne površine povezan je s tijelima torakalnih kralježaka i nekada se naziva vertebralnim dijelom kostalne površine.

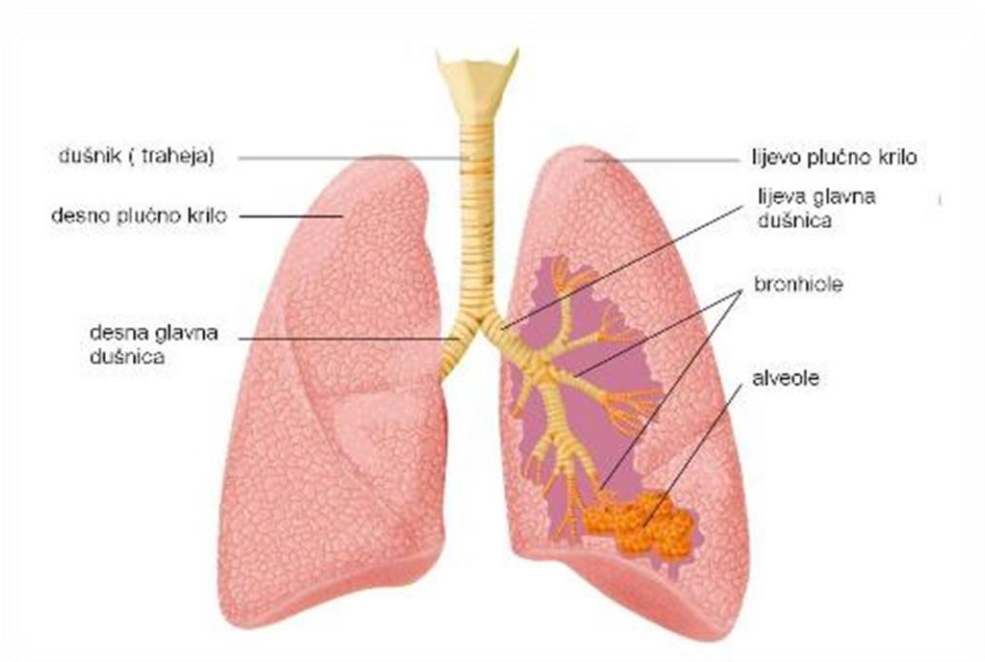
Dijafragmatska površina pluća, koja je također konkavna, tvori bazu pluća položenu na kupolama dijafragme. Konkavitet je dublji na desnom plućnom krilu zbog višeg položaja desne kupole ošita položenog iznad jetre. Lateralno i posteriorno, dijafragmatska površina ograničena je tankim, oštrim rubom (donjom granicom) koja se projicira u recessus costodiaphragmaticus pleure.

Anteriorni rub pluća je na mjestu gdje se sastaju kostalna i medijastinalna površina anteriorno i preklapaju srce; kardijalni usjek udubljuje ovaj rub kod lijevog plućnog krila. Donji rub pluća prati dijafragmatsku površinu pluća i odvaja je od kostalne i medijastinalne površine. Posteriorni rub pluća je na mjestu gdje se kostalna i medijastinalna površina sastaju posteriorno; široka je i zaokružena te leži u šupljini na strani torakalne regije kralježnice (5).

Pri disanju, zrak prolazi dugačak put. Najprije ulazi u nos, usta i područje ždrijela, a potom, preko dišnih puteva, dopijeva u bronhije (dišni putevi u plućima).

Dvije glavne bronhije vode u oba plućna krila, koja leže na lijevoj i desnoj strani grudnog koša. Bronhije se dalje granaju, prelaze u sićušne bronhije i na samom kraju puta prelaze u male zračne mjehuriće (alveole). Tako udahnuti kisik dopijeva u krv, a istovremeno, ugljični dioksid iz krvi se oslobađa u zrak i konačno izdiše (5).

Prema zidu grudnog koša, pluća su obavijena plućnom maramicom. Plućna maramica (još se naziva poplućnica ili pleura) je vrlo tanka opna koja s jedne strane obavija pluća, a s druge strane oblaže grudnu šupljinu. Između ova dva lista plućne maramice nalazi se duplja plućne maramice (5).



Slika 1. Anatomija pluća

(izvor:

http://www.onkologija.hr/repository/images/variations/7/3/73d9b0bd9274b93ac907b3e2537f4cf6_article_full.jpg)

1.4.1. Pleurae

Visceralna pleura (plućna maramica) pokriva pluća i prijanja na svim svojim površinama, uključujući i površine unutar horizontalnih i kosih pukotina i ne može biti izrezana iz pluća. Parijetalna pleura oblaže plućne šupljine, držeći se torakalnog zida, medijastinuma i ošita.

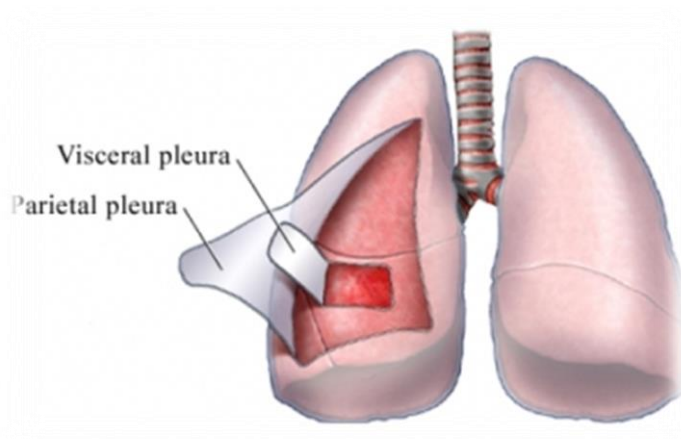
Korijen pluća uklopljen je u području kontinuiteta između visceralnih i parijetalnih slojeva pleure, pleuralnom rukavu. Inferiorni su u odnosu na korijen pluća; kontinuitet između parijetalnog i visceralnog pleuroma čini plućni ligament koji se proteže između pluća i medijastinuma.

Šupljine - potencijalni prostor između visceralnih i tjemениh slojeva pleure sadrže kapilare sloja serozne pleuralne tekućine koja podmazuje pleuralne površine i omogućuje slojeve pleure da klize glatko jedna preko druge tijekom disanja. Površinski napon osigurava povezanost koja održava površinu pluća u kontaktu sa zidom prsnog koša. Prema tome, pluća se šire i ispunjavaju zrak kada se prsni koš proširuje.

Parijetalne pleure se sastoji od četiri dijela:

1. *Obalni dio* pokriva unutarnje površine prsnog zida (prsne kosti, rebra, obalni dio hrskavice, interkostalnom mišiće i membrane, i strane prsnog kralješka) i odvojen je od zida od strane endothoracic pojasa.
2. *Medijastinalni dio* obuhvaća bočne strane medijastinuma (središnji pretinac u prsnoj šupljini).
3. *Dijafragmalni dio* pokriva prsišta površine dijafragme na svakoj strani medijastinuma.
4. *Cerviks pleure* proteže se kroz otvor u nadređeni prsni korijen vrata te ima 2 do 3 cm superiornog stupnja medijalne trećine ključne kosti na nivou vrata prvog rebra. To čini u obliku šalice kupolu iznad tjemena pluća i osnažuje i vlaknasto produljuje endothoracic pojas, suprapleuralnu membranu (Sibson komandne) u rasponu između prvog rebra i C7 kralješka.

Relativno nagle linije duž koje parijetalne pleure mijenjaju smjer s jednog zida šupljine u drugu su linije pleuralne refleksije (5).



Slika 2. Pleurae

(izvor: <http://www.benmoonpharma.com/images/Pleurisy.jpeg>)

1.4.2. Dušnik i bronhij

Dušnice ili bronhi (lat. bronchus) nastaju na donjem kraju dušnika (lat. trachea) koji se podijeli na lijevi glavni bronh koji vodi u lijevo plućno krilo i desni glavni bronh koji vodi u desno plućno krilo. Svaki glavni bronh ulazi u plućno krilo, gdje se dalje grana u lobarne bronhe (bronhi 2. reda).

Glavni lijevi bronhij dijeli se u dva lobarna bronha, a desni glavni bronh u tri lobarna bronha, svaki za jedan režanj. Dalje se svaki lobarni bronh unutar svoga režnja dijeli u segmentalne bronhe (bronhi 2. režnja), koji se dalje dijele u bronhe 3. reda, od kojih nastaju bronhiole (lat. bronchioli), te dalje terminalne bronhiole (lat. bronchioli terminales). Bronhioli se razlikuju od bronha po tome što ne sadrže hrskavice i žlijezde u svojim stijenkama. Daljnjim grananjem bronhiola dolazi se do duktalnih vodova (lat. ductuli alveolares) čije se stijenke sastoje od alveola.

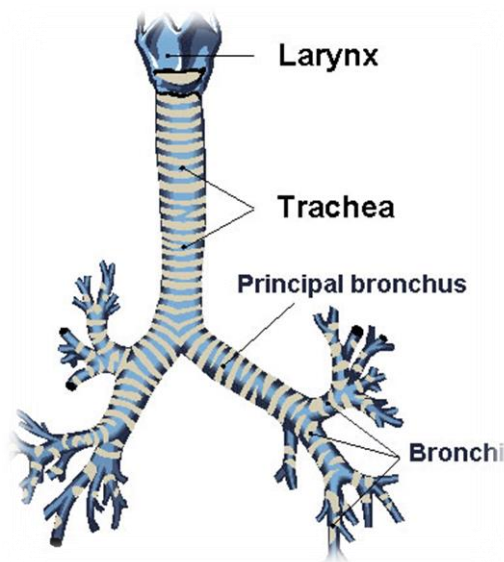
Osnovna građevna jedinica pluća jest acinus, u koji ulazi po jedan terminalni bronhiol koji se dalje grana u manje segmente s alveolama. U alveolama se odvija izmjena plinova. Svaki plućni režnjic (lat. lobulus) sastoji se od 15-ak acinusa (5).

Bronhijalne arterije (arteriae bronchiales, rami bronchiales partis thoracicae aortae) variraju brojem, veličinom i porijeklom. Kao pravilo, postoji samo jedna desna bronhijalna arterija, koja započinje od prve aortalne interkostalne arterije ili od gornje lijeve bronhijalne arterije. Lijeve bronhijalne arterije su obično dvije i direktno započinju od torakalne aorte. Gornja lijeva bronhijalna arterija započinje nasuprot petog torakalnog kralješka, točno ispod razine lijevog bronha.

Svaka krvna žila teče na stražnjoj strani svog bronha, dijeleći se duž bronhalnih cijevi, prokrvljujući njih, tkivo pluća, bronhalne limfne žlijezde i jednjak.

Bronhijalne vene provode drenažu samo dio krvi isporučene od arterija plućnih bronhija. Ostatak krvi ispuštaju plućne vene.

Površna limfna pleksus se nalazi duboko na visceralne pleure i odvede parenhima pluća (tkiva) i visceralne pleure. Limfne žile iz pleksusa drenažu u bronhopulmonarna (hilar) limfne čvorove u hilum pluća (11).



Slika 3. Dušnik, bronhij

(izvor: <http://www.medicinabih.info/wp-content/uploads/2010/01/trachea1.jpg>)

1.4.3. Plućna cirkulacija

Pluća se opskrbljuju krvlju bronhalnim arterijama (lat. arteriae bronchales) koje svojim tijekom u plućima prate tijek bronha. Lijeve bronhalne arterije (obično su dvije: gornja i donja) obično polaze od prsne aorte, dok desna bronhalna arterija može različito polaziti (npr. od gornje lijeve bronhalne arterije, od 3. stražnje interkostalne arterije).

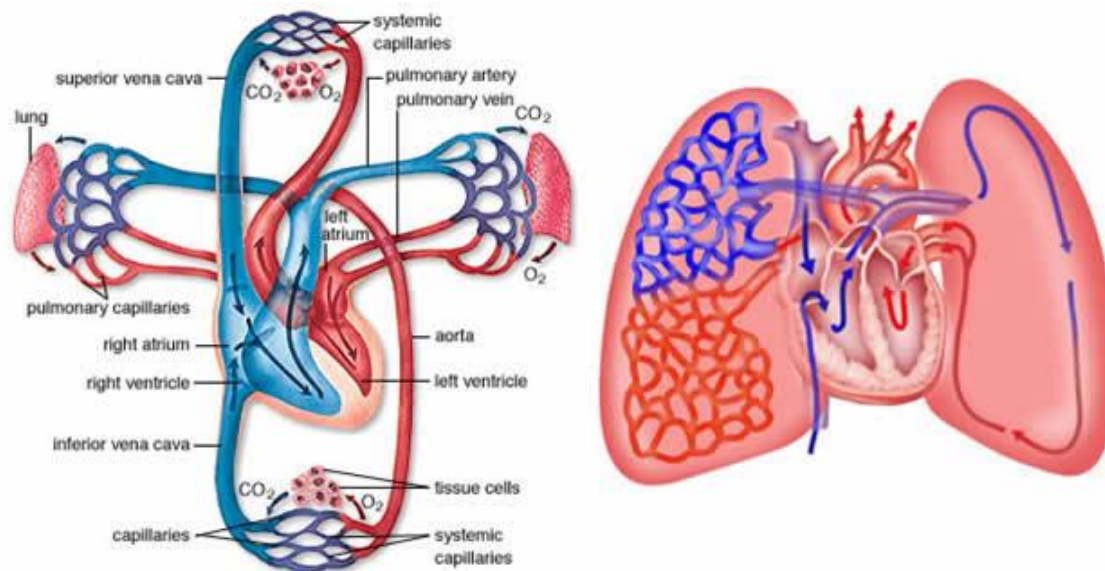
Plućnim krvotokom plućna arterija dovodi vensku (deoksigeniranu) krv iz desne srčane klijetke u plućnu kapilarnu mrežu, koja se nalaze uza same alveole, i gdje se vrši izmjena plinova, te se sada arterijska (oksigenirana) krv odvodi u lijevu pretklijetku plućnim venama (lat. venae pulmonales).

Strujanje zraka kroz dišne puteve dijeli se na udisaj i izdisaj. Udisaj nastaje kao posljedica kontrakcije vanjskih međurebrenih mišića koji podižu rebra i tako šire prsni

koš i kontrakcije ošita koji spušta dno prsnog koša i tako širi prsni koš. Posljedica povećanja volumena prsne šupljine je širenje pluća, što uzrokuje pad tlaka, na niže vrijednosti od atmosferskog i ulaz zraka u pluća. Izdisaj nastaje opuštanjem mišića. U forsiranom disanju uz ove spomenute mišiće sudjeluje i pomoćna dišna muskulatura, u koju se ubrajaju neki vratni, prsni i trbušni mišići.

Svaka pluća imaju veliki plućnu arteriju opskrbljenu krvlju za to i dvije plućne vene koje iscrpljuju krv iz njega. Desne i lijeve plućne arterije proizlaze iz plućnog debla na razini prsnog kuta. Unutar pluća, svaka arterija se spušta posterolateralno do glavnog bronhija i dijeli se na lobarne i segmentne arterije. Prema tome, arterijske grane ide na svaki režanj i bronho dijelu pluća, obično na prednjem aspektu odgovarajućeg bronha. Plućnih vena, dva na svakoj strani, nose dobro kisikom ("arterijski") krv iz pluća u lijevu atriju srca. Počevši od plućne kapilare, vene ujediniti u veće i veće brodove. Intrasegmental vene odvođe krv iz susjednih bronhopulmonarnih segmenata u intersegmental vene u pregradama, koje razdvajaju segmente. Glavne vene odvođe svaki bronhopulmonarni segment, obično na prednju površinu odgovarajućeg bronha.

Vene iz parijetalne pleure pridružuju se u sustavne vene u susjednim dijelovima prsnog koša. Vene iz visceralne pleure dreniraju se u plućnim venama (11).



Slika 4. Plućna cirkulacija

(izvor: <http://www.medicinabih.info/wp-content/uploads/2011/05/Plu%C4%87na-cirkulacija.jpg>)

1.5. MIŠIĆI PRSA

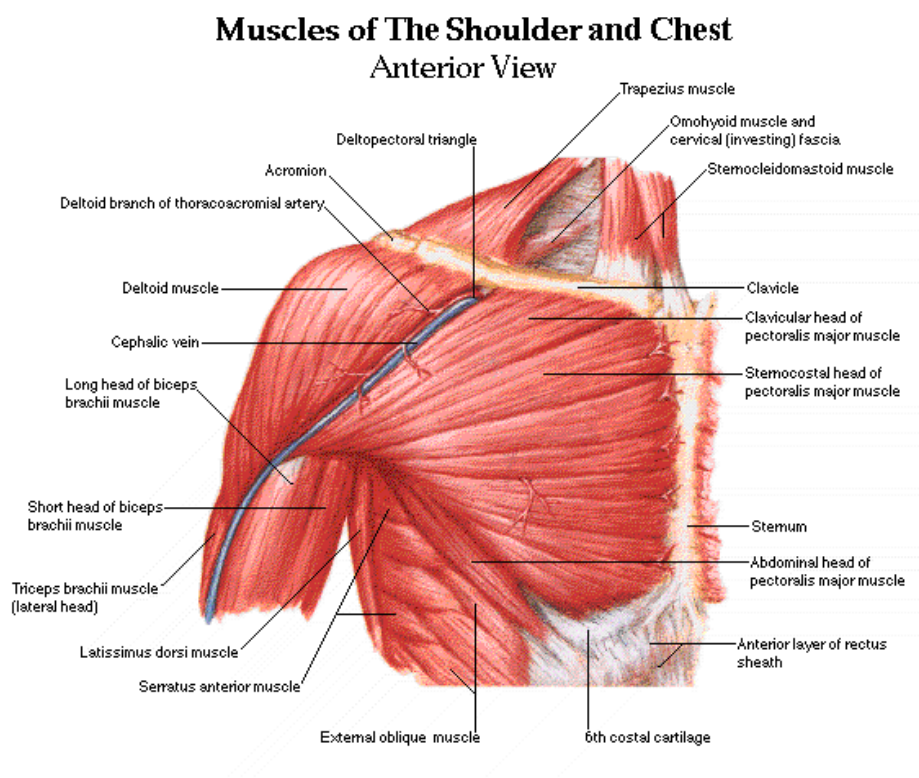
Mišići prsa i gornjeg dijela leđa zauzimaju područje prsišta te su inferiorni u odnosu na vrat i nadređeni na području trbuha i uključuju mišiće ramena. Ovi važni mišići kontroliraju mnoge zadatke koje uključuju pokrete ruke i glavu - kao što su bacanje lopte, gleda u nebo, i podizanje ruku.

Disanje, vitalna funkciju tijela, također je pod kontrolom mišića spojenih rebara prsnog koša i gornjeg dijela leđa.

Glavni mišić u psima je „pectoralis major“ - veliki prsni mišić. Ovaj mišić lepezastog oblika koji čini veći dio gornjeg prednjeg dijela trupa. Mišić inerviraju prednji torakalni

živci (lat. nervi thoracales anteriores) iz ručnog živčanog spleta (lat. plexus brachialis). Mišićne niti polaze sa prsne polovice ključne kosti, prednje strane prsne kosti i sa hvatišta hrskavica svih pravih rebara, sve do šestog ili sedmog rebra. Od polazišta niti se spajaju u tetivu koja se hvata za veliki tuberkul nadlaktične kosti.

Ozljede ovog mišića su rijetke, simptomi su bol u prsima, hematomi i smanjena snaga mišića. Mali prsni mišić nalaze se pod velikim prsnim mišićem. Mali prsni mišić pomaže pri disanju. Muškarci obično imaju razvijenije mišiće nego žene. To se događa zbog hormona testosterona, koji se u tijelu počinje proizvoditi na višim razinama tijekom puberteta.



Slika 5. Mišići prsnog koša

(izvor: <http://www.emrphy.com/lbeb/wp-content/uploads/2014/07/shoulder-muscles-anatomy-diagram.gif>)

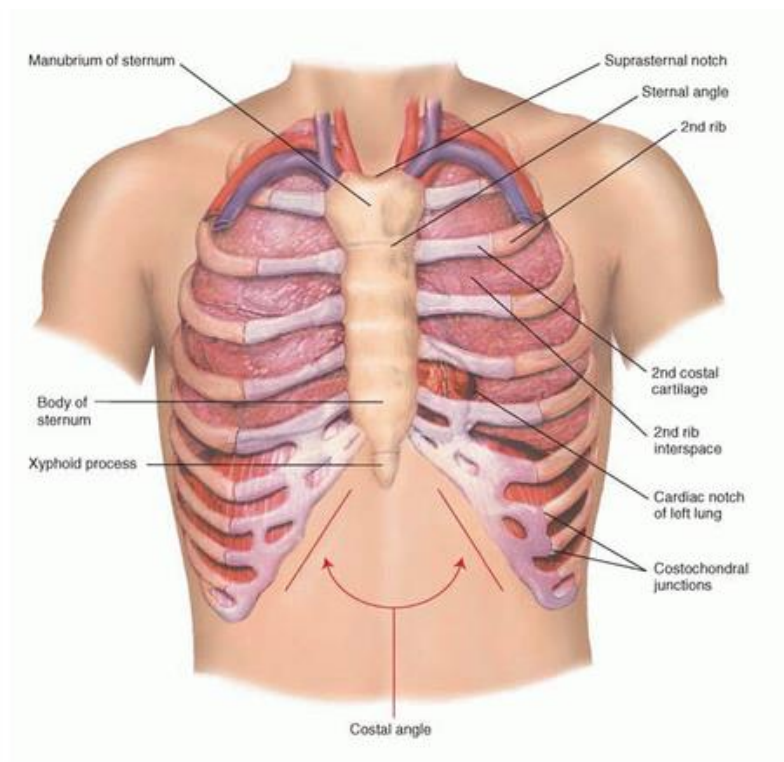
1.6. REBRA I INTERKOSTALNI PROSTORI

U anatomiji, interkostalni prostor, često skraćeno ICS, je prostor između bilo kojih dvaju rebara. Taj pojam dolazi od latinskog korijena "inter", što znači između i "costa", što znači jedno rebro. Čovjek ima 12 rebara s obje strane, što znači da postoji 11 interkostalnih mjesta na svakoj strani prsa. Dijafragma u kombinaciji s interkostalnim prostorom igra ključnu ulogu u disanju. Ovi mišići pomiču prsa, povećavaju i smanjuju veličinu prsnoj šupljini. Interkostalni mišići su okruženi s dvije membrane i nazivaju se vanjske i unutarnje interkostalne membrane. Svaki sloj interkostalnog mišića igra drugačiju ulogu u procesu disanja.

Vanjski interkostalni mišići podižu rebra i šire grudni koš za inhalaciju odnosno kod udaha. Unutarnji interkostalni mišići se spuštaju kod izdaha. Posljednji sloj, najintimnijeg interkostalnog mišića, sadrži i druge mišiće koji također igraju ulogu u disanju. Interkostalni živci i arterije spajaju interkostalne mišiće, koje krv opskrbljuje i kontrolira svoje postupke.

Razmaci između rebara se nazivaju intercostalni prostor. Svaki prostor ima dvije skupine mišića disanja, i to vanjske interkostalne mišiće i unutarnje interkostalne mišiće.

Interkostalni živci i krvne žile pokrenuti su između srednjeg sloja i unutarnjeg sloja. Drugim riječima, trče između unutarnjeg interkostalnog mišićnog sloja i unutarnjeg interkostalnog mišićnog sloja (11).



Slika 6. Koštani sustav prsnog koša

(izvor: <http://o.quizlet.com/8fqc8b.EK.mXxavk9-bQ7A.png>)

1.7. PRSNA KOSTI I TRAPEZ

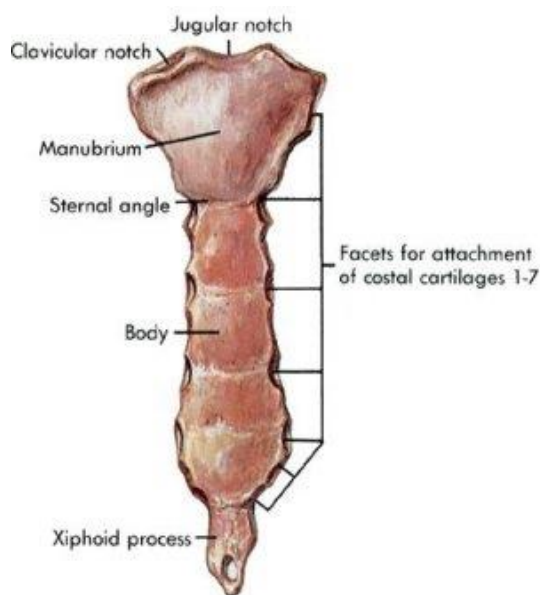
Prsna kost je duga, uska ravna kost koja služi kao zaglavni kamen u prsnom košu i stabilizira kostur prsišta. Nekoliko mišića koji pomiču ruke, glavu i vrat imaju svoje korijene na prsnoj kosti. Također štiti nekoliko vitalnih organa u prsima, kao što su srce, aortu, šuplju venu, i timus žlijezdu koja se nalazi duboko do prsne kosti.

Prsna kost je ravna kost čija je duljina oko šest inča, a široka oko jednog inča, a samo djelić centimetra debela.

Rebra i prsna kost čine ono što se naziva "prsni koš." Prsni koš štiti od oštećenja pluća, krvne žile i srce, zajedno s dijelovima slezene, želuca i bubrega. Prsna kost je priključena na prvih sedam rebara na kosti ili ključne kosti.

Prsna kost je duga ravna kost u gornjoj sredini ispred grudi. Sastoji se od tri dijela: manubrium (gornji dio prsne kosti, spljošteno, grubo trokutaste kosti), tijelovo (tijelo) od prsne kosti, i sabljast proces (mali rep prsne kosti). Ovi dijelovi prsne kosti nastaju kao zasebne kosti, i one se mogu spojiti djelomično ili potpuno jedan s drugim.

U ljudskoj anatomiji, **trapez** (/trəpi:zi.əs/) je veliki površni mišić koji se proteže uzdužno od zatiljne kosti do donjeg prsnog kralješka i bočno do kralježnične lopatice (lopatice) i ima oblik trapeza ili dijamanta. Njegove funkcije su za pomicanje lopatice i podržavanje ruku. Trapez ima tri funkcionalne cjeline: silazne niti, koje podržavaju težinu ruku, poprečne niti, kojoj se uvlači lopatica i ulazne niti, koje medijalno rotiraju lopatice. Najširi leđni mišić (latissimus dorsi) je veliki, plosnati mišić leđa (11).



Slika 7. Prsna kost

(izvor: <http://www.daviddarling.info/images/sternum.jpg>)

1.8. KOŽA I POTKOŽNI ŽIVCI PRSNOG KOŠA

Prsni koš je omeđen s dorzalne strane kralješcima, s lateralnih strana rebrima, a s ventralne strane sternumom. Sva rebra su uzglobljena s kralješcima, a veći dio rebara povezan je i sa sternumom osim nekoliko kaudalnih. Stijenka prsnog koša osim što štiti vitalne organe koji se nalaze unutar prsnog koša *i održavanje cijelovitosti trupa*.

Koža prsnog koša je kombinacija izravnih kožnih i musculocutaneous perforatora koji dosežu kožu prvenstveno putem intercostalnih mišića, „pectoralis majora“, „latissimus dorsija“ i trapeza.

Bočni aspekt torakalne kože opskrbljuje lateralno prsište, površinom prsišta i bočnih grana kožnih interkostalnih arterija.

Skapular regija, znači područje iza lopatica (11).

1.9. DIJAGNOSTIKA U TORAKALNOJ KIRURGIJI

Temeljne dijagnostičke pretrage u torakalnoj kirurgiji su radiološke pretrage koje daju uvid u stanje prilikom ozljeda prsišta, od velike važnosti su i laboratorijske, mikrobiološke i citološke pretrage kojima utvrđujemo patološko stanje (12).

Pojedine pretrage osim što imaju dijagnostičku svrhu, mogu imati i drugu svrhu, a to je terapijska.

Tablica 1. Pretrage s obzirom na bolesti pluća i prsnog koša (12)

CITOLOŠKA ili PATOHISTOLOŠKA ANALIZA	
<ul style="list-style-type: none"> – jedini siguran način potvrđivanja ili isključivanja dijagnoze raka pluća – postupak kojim se uzorak tkiva sa sumnjivog područja ispituje pod mikroskopom kako bi se ustanovila bolest; odredio histološki tip tumora; i procijenilo je li se radi o primarnom tumoru plućnog tkiva ili je nađeni tumor metastaza nekog drugog tumora u tijelu; odredilo područje zahvaćenosti tkiva; i u slučaju analize tkiva nakon operacije, procijenilo uspješnost kirurškog odstranjenja tumora (tumor pozitivni ili negativni rubovi reza) 	
RTG pretrage	
Dijaskopija pluća	– prosvjetljavanje pluća u realnom vremenu
RTG pluća	– snimka pluća na filmu
CT	– slojevitim snimanjem pluća određujemo točno mjesto i izgled patološkog procesa
BRONHOGRAFIJA	<ul style="list-style-type: none"> – rendgensko prikazivanje bronhalnih putova pomoću kontrastnog sredstva – omogućuje utvrđivanje raznovrsne abnormalnosti bronha * suženje i opstrukcije bronhijalnih grana karakteristični su za tumor, kronične upale stenoze i strana tijela
PULMONALNA ANGIOGRAFIJA	– rendgensko prikazivanje plućne cirkulacije
BRONHOSKOPIJA	
<ul style="list-style-type: none"> – izravna metoda pregleda velikih bronha posebnim instrumentom bronhoskopom – omogućava da se vide bolesne promjene na bronhu. Ako se pritom nađu neke izrasline (tumor) uzima se komadić tkiva za citološku, histološku i mikrobiološku analizu 	
PERKUTANA TRANSTORAKALNA PUNKCIJA PLUĆA	
<ul style="list-style-type: none"> – tkz. zatvorena biopsija pluća – radi se kod perifernih procesa kada se drugim pretragama ne može postaviti dijagnoza 	

MEDIJASTINOSKOPIJA
– endoskopski pregled mediastinuma s uzimanjem tkiva za citološku i histološku pretragu
EKSPLORATIVNA MEDIJASTINOSKOPIJA
– služi za biopsiju mediastinalnih limfnih čvorova i za utvrđivanje bronhijalnih tumora u mediastinumu
PLEURALNA PUNKCIJA
– postupak vađenja sadržaja iz pleuralne šupljine putem igle i štrcaljke u dijagnostičke i/ili terapijske svrhe – dijagnostička aspiracija tekućeg sadržaja iz pleuralne šupljine – terapijska punkcija je odstranjivanje tekućeg sadržaja i zraka iz pleuralne šupljine
ODREĐIVANJE VITALNOG KAPACITETA I SPIROMETRIJSKI TESTOVI
– metoda kojom se određuje sposobnost ventilacije pluća – rezultati se procjenjuju u postotcima
SCINTIGRAFIJA PLUĆA
– pomoću radioaktivnih izotopa – pomaže u dijagnostici plućne embolije i karcinoma bronha te drugih bolesti prsišta
ANALIZA PLINOVA U KRVI (ABS)
– služi za precizno određivanje PaO ₂ , PaCO ₂ i PH krvi. Ovi parametri zajedno s tjelesnom temperaturom omogućavaju izračunavanje razine HCO ₃ (što se može odrediti i izravno iz venske krvi) i SaO ₂ – ABS može poslužiti i za određivanje karboksihemoglobina i methemoglobina
BIOPSIJA PLEURE
– pomoću igle po Copeu – potreban je kod nejasne etiologije pleuralnog izljeva – dobiveni materijal je podložan histološkom, citološkom i bakteriološkom pregledu
EKSPLORATIVNA TORAKOTOMIJA
– ili otvorena biopsija pluća – izvodi se u dijagnostičke svrhe kada se drugim metodama ne može postaviti dijagnoza

1.10. OSNOVNI KIRURŠKI PRISTUPI U PRSIŠTU

Kirurškom liječenju bolesti prsnog koša možemo pristupiti na više načina. Temeljne pristupe možemo podijeliti u dvije skupine (13):

- 1) OTVORENE-KLASIČNE
- 2) VATS (Videotorakoskopija)

U otvorene odnosno klasične pristupe se ubrajaju (13):

- POSTEROLATERALNA TORAKOTOMIJA
- TRANSSTERNALNA TORAKOTOMIJA
- MIŠIĆNO-POŠTEDNA TORAKOTOMIJA
- AKSILARNA TORAKOTOMIJA
- STRAŽNJA TORAKOTOMIJA
- STERNOTOMIJA

U torakoskopijske pristupe ubrajamo one koji imaju (13):

- više portova, i
- jedan port (UNI PORT).

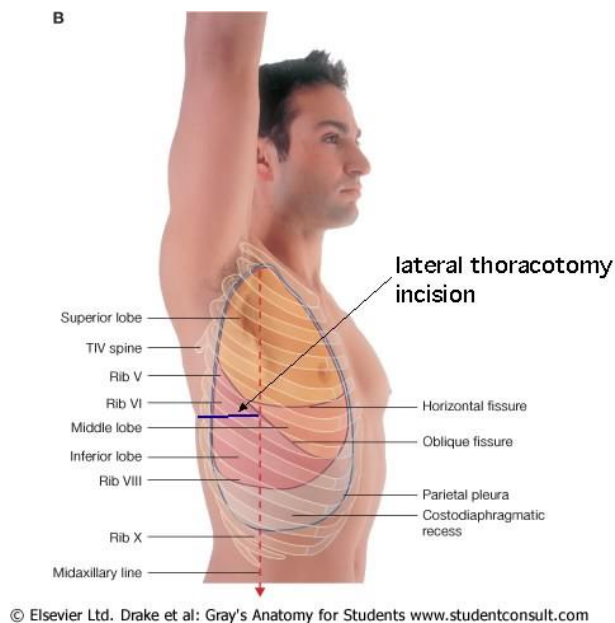
1.10.1. Torakotomija

Torakotomija je kirurški pristup za otvaranje grudnog koša. Operacija omogućuje pristup plućima, grlu, aorti, srcu i dijafragmi. Ovisno o mjestu kirurškog zahvata, torakotomija može biti učinjena na desnoj ili lijevoj strani prsa. Ponekad male torakotomija mogu biti učinjene na prednjoj strani grudni. Ona se izvodi radi evaluacije i liječenja plućnih procesa, kada neinvazivnim postupci nije moguće postaviti konačnu dijagnozu.

Postoje tri osnovna pristupa. Kod *ograničene anteriorne i lateralne torakotomije*, radi se interkostalna incizija duga 6 do 8 cm za pristup prednjim strukturama. *Posterolateralna torakotomija* omogućava pristup pleuri, hilusima, medijastinumu i čitavim plućima. Kada se želi omogućiti pristup za oba plućna krila, npr. za volumnu kiruršku redukciju, može se koristiti rez koji uzdužno dijeli sternum (*medijalna sternotomija*).

Bolesnicima podvrgnutim ograničenoj torakotomiji ostavlja se tubus 1 do 2 dana i u većini slučajeva takvi pacijenti napuštaju bolnicu za 3–4 dana. Glavne indikacije za torakotomiju danas su lobektomija i pulmektomija (npr. zbog raka pluća).

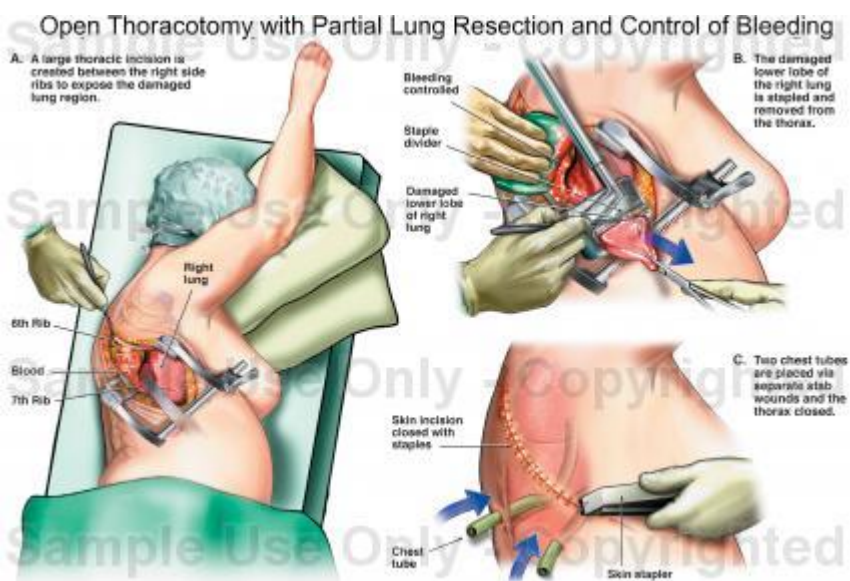
Torakotomija može izazvati različite komplikacije poput krvarenja: infekcije; oštećenje organa u prsima; dugotrajnu bol u nekim slučajevima. Komplikacije su veće nego uz bilo koji drugi bioptički postupak zbog rizika od opće anestezije, kirurške traume i duže hospitalizacije. Krvarenje, infekcija, pneumotoraks, bronhopleuralna fistula i reakcije na anestetike su najveće opasnosti. Mortalitet kod eksplorativne torakotomije se kreće od 0,5 do 1,8% (1).



Slika 8. Mjesto incizije

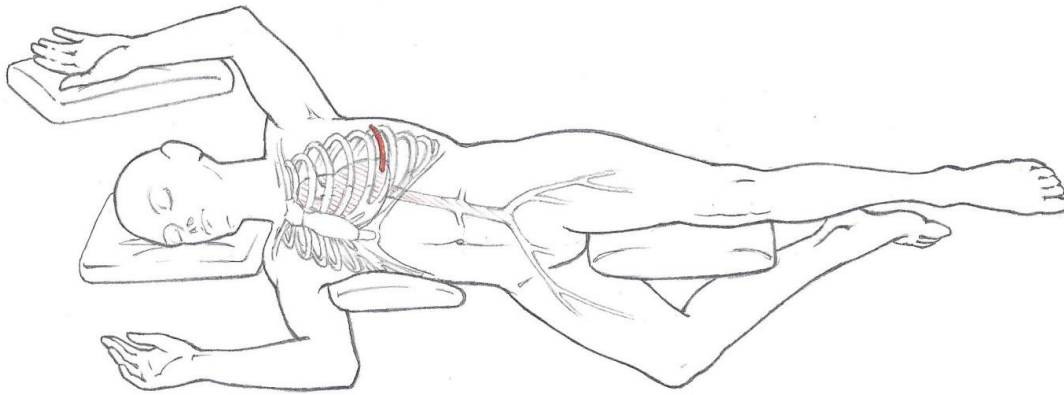
(izvor:

<http://www.anatomy.yalemedicine.org/graphics/unrestricted/grays/jpg/chapter3/F66124-003-f105b%20-%20lat%20thoracotomy%20a.jpg>)



Slika 9. Položaj za vrijeme operacije

(izvor: <http://www.doereport.com/imagescooked/9697W.jpg>)

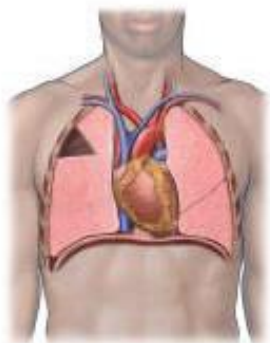


Slika 10. Položaj za vrijeme operacije

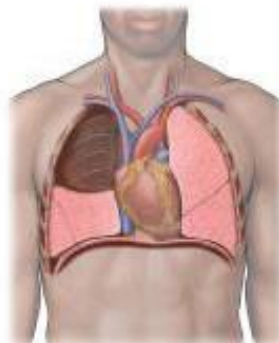
(izvor:

http://upload.wikimedia.org/wikipedia/commons/e/ea/Thoracotomy_Outline.JPG)

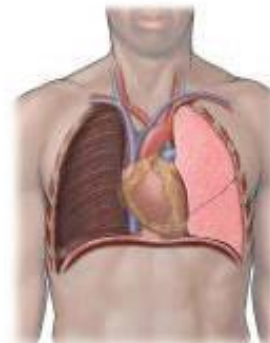
Wedge resection



Lobectomy



Pneumonectomy



Slika 11. Resekcija pluća

(izvor: <http://cvsa.com/wp/wp-content/uploads/2010/11/thoracic-surgery-1-lung.jpg>)

1.10.2. Videotorakoskopija (VATS)

VATS je zamijenila torakotomiju kod otvorenih pleuralnih ili plućnih biopsija.

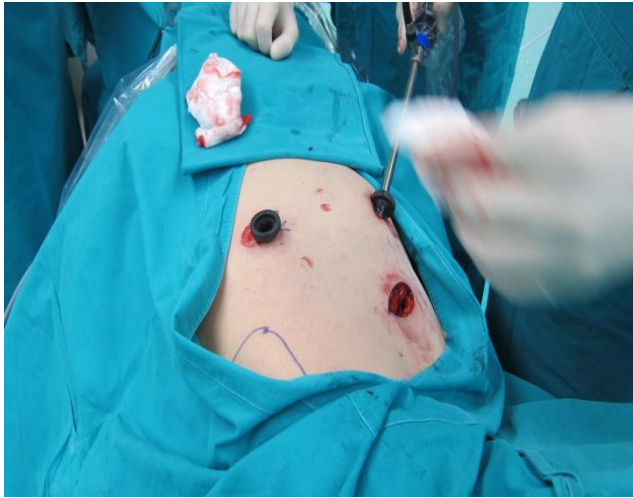Video pomagalo torakoskopske operacije (VATS) je vrsta torakalne kirurgije, koja se izvodi pomoću male video kamere koja se uvodi u prsa pacijenta preko opsega. Kirurg može vidjeti instrumente koji se koriste zajedno s anatomijom na kojem kirurg djeluje. Kamera i instrumenti su umetnuti kroz zasebne rupe u prsni koš također poznati kao "luka". Ove male „luke“ su prednost, jer šanse za infekcije su drastično smanjene. To omogućuje brži oporavak od strane pacijenta i veću šanse za ranim izlječenjem.

Video-pomagala torakoskopske operacije (VATS) je minimalno invazivna kirurška tehnika koja se koristi za dijagnosticiranje i liječenje problema u prsima. Tijekom postupka maleni fotoaparat (thoracoscope) i instrumenti su umetnuti u prsima kroz nekoliko malih rezova. Torakoskop prenosi slike unutrašnjosti prsa na video monitor, i vodi kirurga u obavljanje postupka.

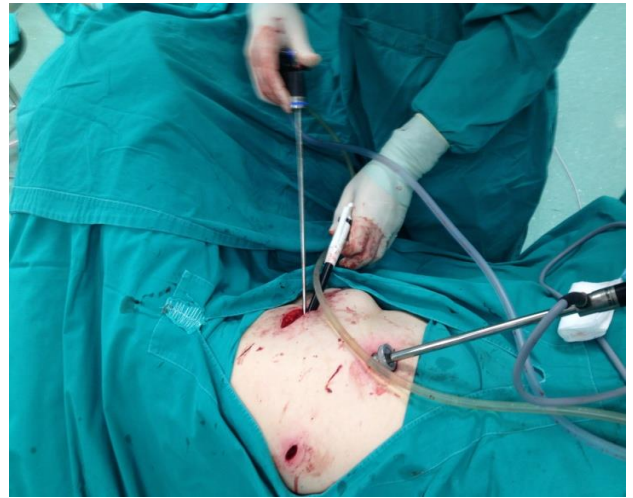
VATS je došao u široku uporabu ranih 1990-ih. Deflacija pluća na strani prsa gdje se provodi VATS je potrebna kako bi se moglo vizualizirati i kako bi instrumenti mogli proći u grudni koš. To se obično postiže s dvostrukim lumen endotrahealnom cijevi koja omogućava ventilaciju pluća ili bronhijalne blokatore dostavljene putem standardnog jednim lumen endotrahealnom cijevi.

Kirurzi koriste ovu tehniku za obavljanje raznih postupaka, kao što su: dijagnosticiranje raka pluća biopsijom, mezotelioma i drugih vrsta raka u prsima; kod operacije jednjaka; kod postupaka za uklanjanje viška tekućine ili zraka iz područja oko pluća; u kirurgiji za ublažavanje prekomjernog znojenja (hiperhidroza); u kirurgiji za ublažavanje gastroezofagealnog refluksa, kod timektomija.

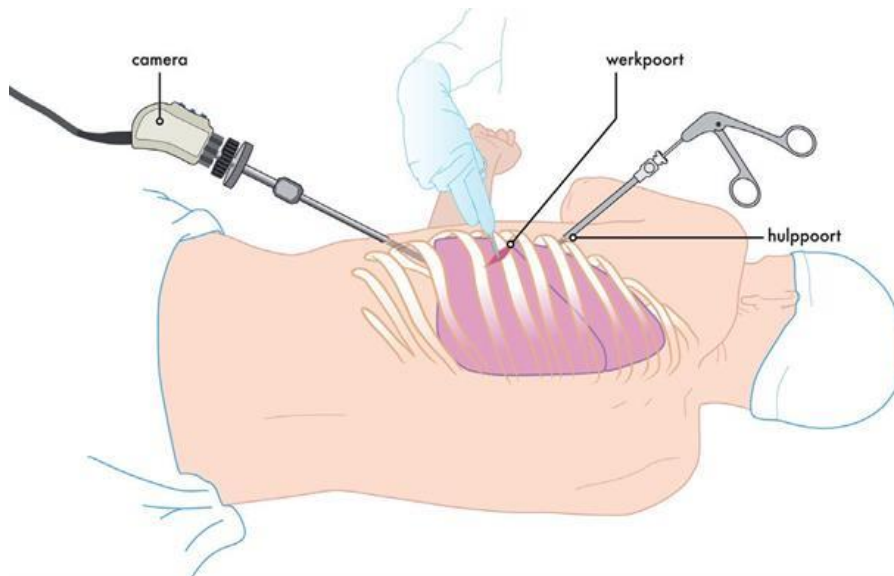
U usporedbi s torakotomijom *videotorakoskopija* može rezultirati s manje boli i skratiti vrijeme oporavka (1).



Slika 12. Pristupi tijekom VATS-a



Slika 13. Torakoskopi



Slika 14. Položaj za vrijeme VATS-a

(izvor : http://www.isala.nl/SiteCollectionImages/Folders/6101-6200/6196/1_VATS.jpg?Width=620)

1.10.3. Sternotomija

Medijalna sternotomija je danas tipizirana i često korištena kao pristup ascendentnoj aorti i velikim arterijama prsnog koša. Takav pristup omogućuje izuzetno dobru ekspaniranost svih srčanih struktura uz jednostavan pristup ascendentnoj aorti i aortnoj valvuli. Parcijalna gornja središnja sternotomija pruža optimalan kirurški pristup za intervencije na čitavoj ascendentnoj aorti i mitralnom zalisku kroz krov lijeve pretklijetke. U usporedbi sa standardnom sternotomijom, ona ima nekoliko prednosti: manji bol, kraći rez na koži, kraći period postoperativne intubacije, manje postoperativno krvarenje, niži stupanj infekcije kirurškog mjesta i disrupcije prsne kosti te kraće vrijeme hospitalizacije. Pacijent leži na leđima. Lijeva ruka se koristi za anesteziološki monitoring, dok je desna uz tijelo. Operater stoji desno od pacijenta. Incizija ide uzdužno, od jugularne jame preko čitave prsne kosti do ispod ksifoidnog procesusa. Potkožno tkivo se incidira elektrokauterom do periosta. Važno je da se incizija nalazi na sredini sternuma, jer skretanje incizione linije prema lateralno može dovesti do komplikacija kod zatvaranja prsnog koša, s nestabilnošću sternuma i infekcijom. Preporuča se otvaranje dijela prednjeg trbušnog zida. Tako se stječe dovoljno prostora za tupo odvajanje donje površine sternuma od prekordijalnog masnog tkiva. Slično se postupa i u predjelu jugularne jame. Tupom preparacijom odvaja se medijastinalno masno tkivo od manubrijuma. Ligamentum interclaviculare se presijeca elektrokauterom.

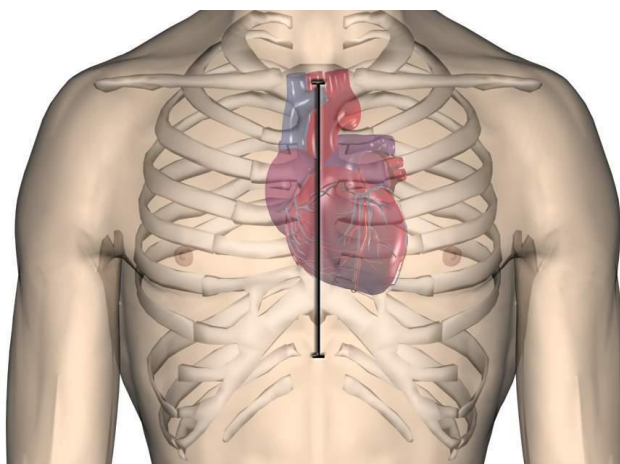
Poslije svih ovih priprema i maksimalnog oslobađanja zadnje strane sternuma slijedi otvaranje prsne kosti. Najjednostavnije se ovo izvodi električnom-oscilirajućom pilom. Pri tome se mora voditi računa da se ne udaljava od srednje linije i da se ne ledira medijastinalne organe.

Poslije sternotomije izvodi se elektrokoagulacija periostalnih krvnih žila. Pri tome se koristi elektrokauter s vrhom koji je proširen u vidu kuglice. Krvarenje iz sternalne koštane srži zaustavlja se utiskivanjem koštanog voska.

Ascendentnoj aorti se pristupa tako što se zasijeca perikard između nje i pulmonalne arterije. Potom se aorta disecira. Prilikom zauzdavanja ascendentna aorte mora se paziti na desnu pulmonalnu arteriju koja se nalazi neposredno dorzalno.

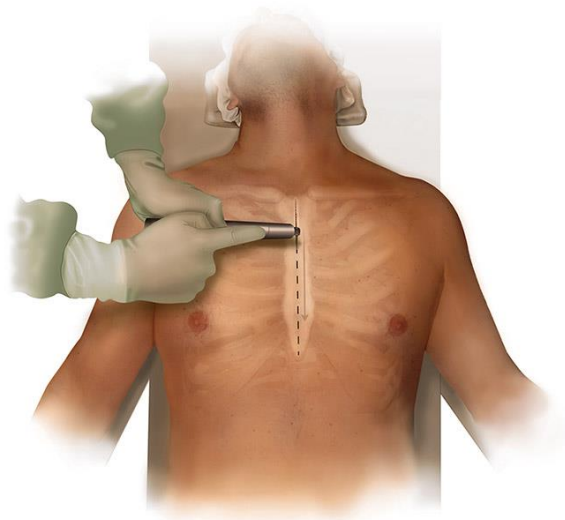
Medijalna sternotomija omogućuje pristup ne samo ascendentnoj aorti već i pulmonalnoj arteriji, lijevoj brachiocephaličnoj veni, gornjoj šupljoj veni, kao i granama aortnog luka. Pri operiranju velikih krvnih žila sredogruđu kod ozljeda, arteriovenskih fistula, reintervencija ili iznimno urgentnih situacija moguće je ligirati lijevu brachiocephaličnu venu, koja ukršta poprečno grane luka aorte ulijevajući se u gornju šuplju venu. Kolateralna cirkulacija može preuzeti najveći dio njene funkcije. Međutim, kad god je to moguće brahiocefalična vena se mora spremiti ili reanastomozirati.

Sternotomija zahtijeva korištenje prsne pile i podjelu prsne kosti i zahtijeva širenje, podijeljenim dijelovima prsne kosti s prsnog spremnika kako bi se omogućila vizualizacija torakalne strukture, prolaz instrumenata u prsima, te uklanjanje uzoraka. Rezovi imaju potencijal za izazivanje velikih bolova, a pacijenti se moraju suzdržati od teških dizanje ili napornih aktivnosti (1).



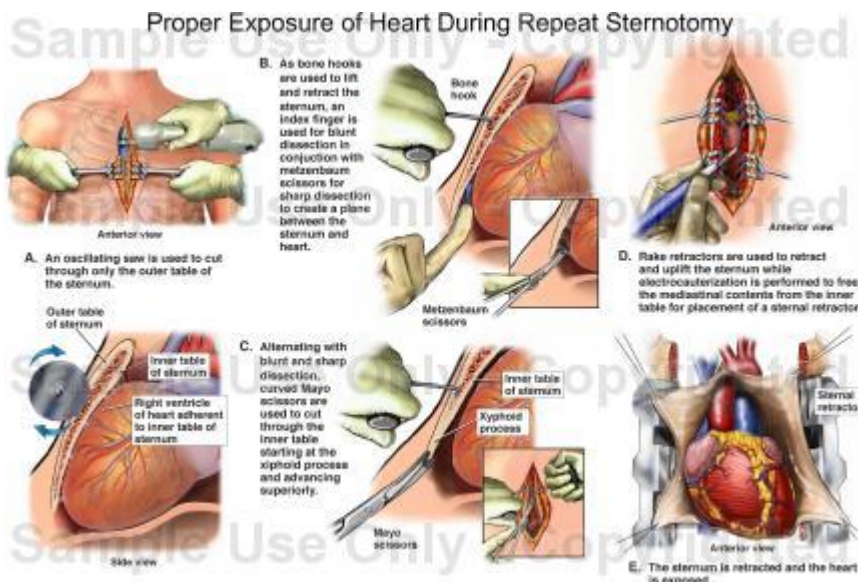
Slika 15. Mjesto reza kod sternotomije

(izvor: <https://d1tb9j1fbhww3m.cloudfront.net/uploads/media/file/12991/sde054.JPG>)



Slika 16. Sternum

(izvor: <http://www.appliedartstudio.com/portfolio-images/surgery/full/Sternotomy.jpg>)



Slika 17. Shematski prikaz sternotomije

(izvor: <http://promotion.medicalillustration.com/imagescooked/18996W.jpg>)

2. CILJ RADA

Cilj rada je uočiti važnost dobre edukacije medicinske sestre pri svakom kontaktu s bolesnicima kod kojih će biti planirano ili neplanirano liječenje od strane torakalnih kirurga. Samo dobra fizička i psihička priprema mogu smanjiti postoperativne poteškoće i komplikacije koje nosi svaki operativni zahvat, jer znanje koje bolesnik dobije u prijeoperacijskom razdoblju bolje će primjenjivati nakon operativnog zahvata, jer bol i strah nakon operacije umanjuju bolesnikovu koncentraciju i pamćenje.

Zadaća medicinske sestre u pripremi bolesnika za kirurške pristupe je vrlo važna, ona educira bolesnika o postupcima koje provodi prije samo operacije. Medicinska sestra je u timu aktivni član, koji organizira smještaj bolesnika u sobi, priprema ga za operativni zahvat te prihvaća bolesnika iz operacijske dvorane i sudjeluje u postoperacijskom tijeku. Uspješnost svakog operativnog zahvata ovisi o samoj psihičkoj i fizičkoj pripremi bolesnika gdje je medicinska sestra važan dio zdravstvenog tima i edukator. Smiren i staložen bolesnik ima bolju koncentraciju pri usvajanju potrebnih informacija, bolje će provoditi potrebne postupke. Cilj rada svake medicinske sestre je da bolesnik bude potpuno pripremljen za operativni zahvat, i u svojoj pripremi i načinu edukacije vidi se uspješan rad medicinske sestre.

3. RASPRAVA

Glavna funkcija pluća je izmjena plinova kisika i ugljičnog dioksida. Kroz pluća se ugljični dioksid uklanja iz krvi, a udahnuti kisik iz zraka ulazi u krvotok i zato su pluća od presudne važnosti za svakog čovjeka.

Kada se kod pacijenta pojave simptomi koji ukazuju na bolest prsišta, upućuje ga se na pretrage koje će nam pomoći pri postavljanju konačne dijagnoze. Neke od pretraga su: citologija sputuma ili iskašljaja, bronhoskopija i krvni testovi. Vrlo je bitno bolest otkriti na vrijeme i u ranom stadiju, isto tako važno je da svaka trauma prsnog koša bude zbrinuta na vrijeme, a to zahtjeva još složeniji timski rad liječnika i medicinskih sestara.

Također je važno na početku donijeti pravu dijagnozu pacijenta kako bi ga se pravilno liječilo. Zahvaljujući suvremenim tehnikama i metodama bolesnicima je omogućeno lakše i djelotvornije liječenje te se uvelike smanjila smrtnost pacijenata.

Kroz proces liječenja bolesnika na kirurškom odjelu osim liječnika kirurga koji izvodi operativni zahvat vrlo važnu ulogu ima medicinska sestra koja će bolesnika pripremiti za kirurški zahvat. Medicinska sestra kao aktivan član zdravstvenog tima prati bolesnika od prijema u bolnicu pa do njegovom otpusta iz zdravstvene ustanove.

Zdravstvena njega nakon operativnog zahvata ima najveću važnost, jer medicinske sestre su članovi tima koji su uz bolesnika cijeli njegov poslijeoperacijski tijek. Medicinska sestra mora biti upoznata sa svim mogućim komplikacijama nakon operativnog zahvata kako bi mogla na vrijeme obavijestiti liječnika.

3.1. OPĆA PRIJEOPERACIJSKA PRIPREMA BOLESNIKA

Svrha pripreme bolesnika za operaciju je osigurati mu najbolju moguću fizičku, psihološku, socijalnu i duhovnu spremnost za kirurški zahvat. To je cilj svih članova zdravstvenog tima. Bolesnikove individualne potrebe uvjetuju tko će sudjelovati u pripravi bolesnika za operaciju. Uspjeh kirurškog zahvata ovisi o sposobnostima svih

članova zdravstvenog tima. Prije operacije u bolesnika su prisutni različiti osjećaji, a često i sam strah od činjenice kako neće znati što se sa njim događa u operacijskoj dvorani. Planovi zdravstvene njege izrađuju se za svakog bolesnika posebno, na osnovi sustavno i cjelovito utvrđenih potreba, kako prije zahvata, tako i u operacijskoj dvorani, te nakon operacije.

3.2. PSIHOLOŠKA PRIPREMA ZA OPERACIJU

Svrha je psihološke pripreme osigurati bolesniku najbolju moguću psihološku spremnost za kirurški zahvat. Bolesnik mora osjećati potpuno pouzdanje u osoblje koje sudjeluje u procesu njegovog liječenja. Psihološku pripremu bolesnika za operaciju počinje liječnik kirurg, koji je postavio indikaciju za kirurško liječenje bolesti. U pripremi sudjeluje i obiteljski liječnik koji bolesnika upućuje na bolničko liječenje. Već kod samog prijema na odjel medicinska sestra, promatrajući bolesnika, nalazi mnogo načina kojima mu može pomoći da se ugodnije osjeća.

Medicinska sestra uključuje bolesnika u planiranje i provedbu intervencija iz područja zdravstvene njege, što će pridonijeti tome da on stekne povjerenje, postavlja pitanja, izražava svoju nesigurnost, strah, a to pak, sigurno pridonosi uspješnoj pripremi za kirurški zahvat.

Bolesnikovo povjerenje medicinska sestra će zadobiti ako ga na njemu razumljiv način upućuje u intervencije iz područja zdravstvene njege, objašnjava važnost i svrhu postupaka. Bolesnik će se tada osjećati subjektom, znati će što medicinska sestra radi, a to će povećati potreban osjećaj povjerenja. Razgovorom s bolesnikom prije operacije ne saznajemo samo medicinske podatke, nego bolesnikovo stanje i osjećaje. Dokazano je kako nakon dobre psihičke pripreme bolesnik bolje podnosi operacijski zahvat, brže se oporavlja, treba manje analgetika, a boravak u bolnici se skraćuje za 1-2 dana (7).

3.3. FIZIČKA PRIPREMA BOLESNIKA ZA KIRUŠKI ZAHVAT

Fizička priprema bolesnika za operaciju obuhvaća: pretrage, prehranu, poučavanje, pripremu probavnog sustava (7).

3.3.1. Pretrage

Zadaće medicinske sestre su pripremiti bolesnika za pojedine pretrage, uzeti dijagnostički materijal, i pravodobno ga uputiti u laboratorij.

U bolesnika se primjenjuju pretrage koje omogućuju ocjenu općeg zdravstvenog stanja, nužne radi anestezije i kirurškog zahvata, pretrage koje su uvjetovane osnovnom bolesti zbog koje je indicirano kirurško liječenje, i pretrage koje su uvjetovane stanjem, rizičnim čimbenicima za kirurški zahvat. Ovisno o bolesnikovom stanju rizičnim čimbenicima, indikaciji za operaciju, hitnosti i vrsti kirurškog zahvata, priprema je bolesnika za operaciju različita (7).

3.3.2. Opće pretrage i priprema

Opće su pretrage i priprema iste za sve operacije i sve bolesnike, a uključuju:

- osnovne, rutinske laboratorijske pretrage: SE, KKS, GUK, urin
- vrijeme krvarenja, vrijeme zgrušavanja, protrombinsko vrijeme
- krvnu grupu i Rh faktor
- EKG, snimku pluća, i nalaz kardiologa
- pretrage uvjetovane osnovnom bolesti zbog koje je indicirano kirurško liječenje

Na osnovi anamneze, fizičkog pregleda i laboratorijskih nalaza kirurg će ocijeniti zdravstveno stanje i odlučiti postoje li kontraindikacije za kirurški zahvat, a anesteziolog o vrsti anestezije za operaciju, prilagođene pojedinom bolesniku (7).

3.4. PRIPREMA BOLESNIKA ZA HITNU OPERACIJU

Pripremi uvjetuje bolesnikovo stanje, i tu vrijedi načelo „učini koliko treba, ali što brže možeš“. Dijagnostički postupak treba biti kratak, ali mora davati uvid u stanje svih životno važnih organa i funkcija (7).

Kada je potreban hitan kirurški zahvat medicinska sestra će (7):

- promatrati bolesnika,
- mjeriti i bilježiti vitalne funkcije,
- uspostaviti venski put,
- uzeti krv za laboratorijske pretrage,
- primijeniti propisanu terapiju,
- pripremiti operacijsko polje,
- dati premedikaciju,
- uvesti trajni kateter, NGS prema odredbi liječnika,
- naručiti krvne pripravke,
- provesti druge intervencije prema odredbi liječnika.

3.5. PREHRANA BOLESNIKA

Prehrana je bolesnika prije operacije uvjetovana stanjem bolesnika, indikacijom, vrstom i mjestom kirurškog zahvata te joj se mora dati puna pozornost kao jednoj od osnovnih potreba svakog bolesnika.

Liječnik pri prijemu bolesnika na kirurški odjel propisuje dijetu, količinu i sastav hrane. Medicinska sestra će kod prijema na odjel utvrditi navike bolesnika u vezi s prehranom i stupnjem samostalnosti pri hranjenju kako bi ih što prije pripremila za kirurški zahvat da bi što bolje podnijeli operaciju i spriječili poslijeoperacijske komplikacije. Medicinska sestra mora bolesnicima, u tijeku njihova boravka u bolnici, osigurati uvjete za uzimanje hrane. Hranjenje nepokretnih bolesnika, bolesnika koji ne mogu samostalno uzimati pripremljenu hranu, koji ne mogu uzimati hranu na usta, posebna je zadaća medicinske sestre (7).

3.6. EDUKACIJA BOLESNIKA

Edukacija bolesnika je osnovna mjera u sprječavanju poslijeoperacijskih komplikacija i komplikacija zbog dugotrajnog ležanja. Svrha edukacije je naučiti bolesnika vježbama: disanja, iskašljavanja i razgibavanja udova u prijeoperacijskoj pripremi kako bi ih bolesnik mogao što bolje izvoditi u poslijeoperacijskom tijeku, jer bol i strah nakon operacije umanjuju bolesnikovu pažnju i smanjuju sposobnost učenja. Način edukacije, medicinska sestra mora prilagoditi bolesniku njegovim intelektualnim sposobnostima. Tijekom edukacije medicinska sestra mora biti strpljiva, uvjeren u ono što educira i pozitivno usmjerena. Upute mora ponavljati, demonstrirati, poticati bolesnika na izvođenje i provjeriti usvojena znanja i vještine. Znanje i pozitivan stav prema osobnoj aktivnosti preduvjet su za sprječavanje komplikacija (7).

3.7. PRIPREMA PROBAVNOG SUSTAVA

Priprema probavnog sustava za kirurški zahvat sastoji se od čišćenja crijeva i karencije - uzdržavanja od uzimanja hrane na usta. Ona se provodi prema odredbi liječnika i već određenoj shemi koja se primjenjuje u zdravstvenoj ustanovi (7).

3.8. PROCES ZDRAVSTVENE NJEGE

Individualizirani pristup svakom bolesniku i njegovom problemu iz područja zdravstvene njege uvelike pomažu u rješavanju istih. Medicinska sestra provodi intervencije kojima će riješiti problem ili izabire intervencije kojima može riješiti više problema iz područja zdravstvene njege. Vještine koje medicinska sestra ima moraju biti utemeljene na znanju i mora imati sposobnost rasuđivanja. Intervencije medicinske sestre u prijeoperacijskom tijeku biti će usmjerene na rješavanje straha, nesаницe i edukacije o važnosti pridržavanja zdravstvenih uputa. Nakon provedenih intervencija medicinska sestra je dužna provjeriti njihovu uspješnost (7).

3.8.1. Moguće sestrinske dijagnoze u prijeoperacijskoj pripremi bolesnika

Prijeoperacijska priprema bolesnika zahtjeva vještine i sposobnosti medicinske sestre kojima ona može riješiti probleme iz područja zdravstvene njege. Problemi s kojima se medicinska sestra susreće u prijeoperacijskom tijeku su najčešće usmjereni na otklanjanje straha, tjeskobe, zabrinutosti..... (14).

Tablica 2. Strah

Sestrinska dijagnoza
Strah u/s operativnim zahvatom
Cilj
Bolesnik će smanjiti razinu straha, i verbalizirat će svoje osjećaje tijekom hospitalizacije
Intervencije
1. Omogućiti verbalizaciju osjećaja
2. Objasniti da je pojava straha očekivana, te navesti pozitivne primjere ishoda operativnog zahvata
3. Uključiti obitelj

Tablica 3. Nepridržavanje zdravstvenih uputa

Sestrinska dijagnoza
Nepridržavanje zdravstvenih uputa u/s nedostatkom volje....
Cilj
Pacijent će se pridržavati zdravstvenih uputa tijekom hospitalizacije
Intervencije
1. Provjeriti znanje o važnosti pridržavanja uputa
2. Upoznati ga sa komplikacijama nepridržavanja zdravstvenih uputa
3. Motivirati bolesnika

Tablica 4. Nesanica

Sestrinska dijagnoza
Nesanica u/s promijenjenom okolinom
Cilj
Bolesnik će noću spavati (xx) sati tijekom hospitalizacije
Intervencije
1. Razgovarati s bolesnikom o problemu nesаницe i načinima za rješavanje problema
2. Izraditi plan odmora i spavanja
3. Osigurati mirnu okolinu
4. Primijeniti ordiniranu terapiju

3.9. NEPOSREDNA PRIJEOPERACIJSKA PRIPREMA

3.9.1. Priprema bolesnika dan prije operacije

Zdravstvena njega bolesnika dan prije operacije usmjerena je na procjenjivanje njegovog zdravstvenog stanja, kontrolu učinjenih pretraga, provođenje osobne higijene, pripremu operacijskog polja, a tijekom provođenja intervencija medicinska sestra razgovara sa bolesnikom pružajući mu psihološku potporu.

Anesteziolog tijekom dana posjeti bolesnika, uspostavlja s njim kontakt, upoznaje se s njegovim zdravstvenim stanjem i raspoloženjem te propisuje lijekove za večer, sredstvo za spavanje ili sedativ, te sredstva za premedikaciju. Posebno je važan razgovor s bolesnikom večer prije spavanja kako bi bolesnik mogao izraziti svoje strahove i nesigurnost, iskazati molbu i postaviti pitanja koja ga muče, te tako smanjiti strah i tjeskobu.

U dogovoru s bolesnikom medicinske sestre planiraju i provode sestrinske intervencije (7).

3.9.2. Priprema bolesnika na dan operacije

Priprema bolesnika na dan operacije važan je čimbenik za uspješnost kirurškog zahvata. Tijekom pripreme važnu ulogu ima smirena okolina koja bolesniku daje osjećaj sigurnosti. Medicinska sestra pri provođenju intervencija u pripremi bolesnika za operaciju mora voditi brigu i o „malim stvarima“ koje bolesniku mogu pomoći: ohrabrujući pogled, stisak ruke, lijepe riječi, objašnjenje svega što će raditi. Bolesnik će osjetiti kako misli na njega kao na čovjeka.

3.9.3. Priprema operacijskog polja/područja

Pri pripremi operacijskog polja treba se pridržavati načela „operacijsko polje mora biti čisto i bez dlaka“. Bolesnikovu kožu moramo očistiti (tuširanje, kupanje, pranje) dan prije operacije, a dodatnu pripremu kože samo prema posebnim standardima.

Brijanje operacijskog polja: na nekim se kirurškim odjelima prijeoperacijsko brijanje, mjesta incizije obavlja kombiniranim električnim aparatom za šišanje i brijanje, a brijanje sa žiletom se ne preporučuje jer povećava rizik od infekcije. Prijeoperacijska priprema antiseptičnim otopinama smanjuje rizik od infekcije. Brijanje operacijskog polja najbolje je obaviti neposredno prije operacije, u sobi za pripremu. Prerano brijanje, dan prije operacije, povećava rizik od infekcije, a prekasno brijanje uzrokuje bespotrebnu žurbu koja može uznemiriti bolesnika (7).

3.10. OPĆA POSLIJEOPERACIJSKA ZDRAVSTVENA NJEGA BOLESNIKA

Svrha je postoperacijske zdravstvene njege što prije postići stanje u kojem će bolesnik samostalno zadovoljavati svoje potrebe.

Nakon operacije bolesnik se premješta u sobu za buđenje koja se nalazi u operacijskom bloku. Soba za buđenje opremljena je aparatima i uređajima za praćenje svih vitalnih funkcija koje su u tijeku operacije bile djelomično isključene ili otežane. Službu čine anesteziolozi i medicinske sestre. Voditelj službe je anesteziolog. Njihova je zadaća kontinuirano praćenje bolesnikova stanja radi održavanja i uspostavljanja svih funkcija te primjena terapije i odgovarajuće zdravstvene njege, ali i pružanje pomoći bolesniku u slučaju komplikacija.

Anesteziolog i sestra instrumentarka prate operiranog bolesnika do sobe za buđenje gdje se obavlja primopredaja, daju informacije o bolesniku, o mjerama koje je potrebno provesti, a moraju se dati usmeni i pismeno. Bolesnik, operiran u općoj anesteziji, ostaje u sobi za buđenje do potpunog buđenja iz anestezije, vraćanja pune svijesti i stabilizacije vitalnih funkcija. Zatim se kod manjih zahvata bolesnik vraća na odjel, a kod većih

premješta u jedinicu intenzivne skrbi. Zdravstvena je njega u ranom poslijeoperacijskom tijeku usmjerena je na praćenje bolesnikova stanja, otklanjanje i/ili smanjenje tjelesnih simptoma i prepoznavanje komplikacija. Medicinske sestre planiraju i provode sestrinske intervencije (7).

3.10.1. Moguće sestrinske dijagnoze u poslijeoperacijskom razdoblju

Problemi s kojima se medicinska sestra susreće u poslijeoperacijskom tijeku se odnose na rješavanje poslije operacijskih poteškoća i komplikacija. Medicinska sestra u dogovoru s bolesnikom planira, provodi i evaluira intervencije iz područja zdravstvene njege (14).

Tablica 5. Bol

Sestrinska dijagnoza
Bol u/s operativnim zahvatom
Cilj
Za pola sata bolesnik će procijeniti manji stupanj intenziteta boli (0/10)
Intervencije
<ol style="list-style-type: none"> 1. Primijeniti ordinirani analgetik 2. Pomoći bolesniku pri zauzimanju odgovarajućeg položaja 3. Omogućiti dugme za poziv medicinske sestre na dohvat ruke

Tablica 6. VR za infekciju

Sestrinska dijagnoza
VR za infekciju u/s kirurškom ranom
Cilj
Bolesnik neće pokazivati znakove i simptome infekcije tijekom hospitalizacije
Intervencije
<ol style="list-style-type: none">1. Provoditi toaletu kirurške rane u aseptičnim uvjetima rada2. Kontrolirati TT i laboratorijske nalaze3. Educirati bolesnika o simptomima i znakovima infekcije4. Primijeniti ordinirani antibiotik

Tablica 7. SPN (Smanjeno podnošenje napora)

Sestrinska dijagnoza
SPN u/s dugotrajnim mirovanjem 2° operativni zahvat
Cilj
Bolesnik će bolje podnositi napor u provođenju svakodnevnih aktivnosti tijekom hospitalizacije
Intervencije
<ol style="list-style-type: none">1. Prepoznati uzroke umora kod pacijenta2. Izraditi plan dnevnih aktivnosti zajedno s bolesnikom3. Izbjegavati nepotreban napor4. Održavati mišićnu snagu i kondiciju pasivnim i aktivnim vježbama

Tablica 8. Smanjena prohodnost dišnih putova

Sestrinska dijagnoza
Smanjena prohodnost dišnih putova u/s dugotrajnim mirovanjem 2° operativni zahvat
Cilj
Bolesnik će imati prohodne dišne putove tijekom hospitalizacije
Intervencije
<ol style="list-style-type: none">1. Nadzirati respiratorni status tijekom 24 sata2. Smjestiti bolesnika u visoki polusjedeći položaj (ako je dopušteno zbog op.zahvata)3. Hidrirati bolesnika4. Motivirati bolesnika na provođenje vježbi disanja i iskašljavanja5. Primijeniti ordiniranu terapiju kisikom

3.11. ZADAĆE MEDICINSKE SESTRE U POSTUPCIMA S KIRURŠKOM RANOM

Rana je svaki prekid kože ili sluznice s gubitkom tkiva ili bez njega, te prekidom krvnih i limfnih žila koje može biti izazvano nekom traumom ili kirurškim nožem u tijeku operacije. Rana može zacjeljivati primarno i sekundarno

Primarno cijeljenje rane (pp) označava normalno cijeljenje rane i takvo cijeljenje je uvijek prioritet. Stjenke rane su priljubljene, rana ne izaziva bolove, nema povišene tjelesne temperature, u rani nema iscjetka, i takva rana obično zacijeli između 7. i 10. dana te se na takvoj rani se stvori epidermis.

Sekundarno cijeljene rane (per sec.) su rane koje nisu primarno obrađene ni zatvorene, ili se pak radi o inficiranim kirurškim ranama. Obilježja takve rane su da su

njene stijenke razmaknute, iz rane imamo gnojni sadržaj, rana izaziva bolove, tjelesna temperatura je povišena. Takva rana zacijeli ožiljkom nakon dugo vremena.

Na svako cijeljenje rane utječu opći i lokalni čimbenici. U opće čimbenike ubrajamo: dob, stanje uhranjenosti, druge kronične bolesti (dijabetes, anemija, imunološki status). Lokalni čimbenici odnose se na samu ranu, a to su: prokrvljenost rane i fizikalne osobine rane (7).

3.11.1. Previjanje kirurške rane

Važnost previjanje kirurške rane je:

- Osigurati optimalne uvjete za njeno cijeljenje
- Zaštititi je od kontaminacije patogenim mikroorganizmima iz okoliša
- Spriječiti prijenos mikroorganizama iz inficirane rane na druge bolesnike

Prvo previjanje kirurške rane provodi se 2. ili 3. dan nakon operacije (po potrebi ranije ako rana krvari) (7).

3.11.2. Uloga medicinske sestre pri previjanju kirurške rane

Uloga medicinske sestre na kirurškom odjelu je aktivna, a ne pasivna. Medicinska sestra sudjeluje u previjanju kirurške rane, pripremi bolesnika, prostora, osoblja, pribora, te izvodi previjanje ili asistira liječniku.

Previjanje kirurške rane se provodi timski posebno ako se radi o prvom previjanju. Sudjeluje liječnik kirurg, te jedna ili dvije medicinske sestre, a to ovisi o zahtjevima ordinariusa. Previjanje se provodi tehnikom nedodirivanja i uporabom sterilnih instrumenata.

Septične i kontaminirane rane previjaju se posljednje, a skidanje šavova obavlja se na početku postupka.

Inficiranu ranu previjamo svaki dan, a pri obilnoj sekreciji i više puta dnevno ako je potrebno. Kada je infekcija rane sanirana, sekrecija manja, a u dubini tkiva se naziru svježe granulacije, rana se zatvara sekundarnim šavom.

Dehiscencija (razdvajanje rubova rane) i disrupcija (razdvajanje svih slojeva rane) moguće su komplikacije. Njihov uzrok može biti neodgovarajuća kirurška obrada rane, hematoma i infekcija. Obje komplikacije rješava kirurg (7).

3.12. ZDRAVSTVENA NJEGA BOLESNIKA S DRENAŽOM

Drenaža je postupak kojim se pomoću drena omogućuje odstranjivanje sekreta, krvi i raspadnih produkata iz kirurške rane i tjelesnih šupljina, koje otežavaju cijeljenje kirurške rane. Razlikujemo pasivnu i aktivnu drenažu.

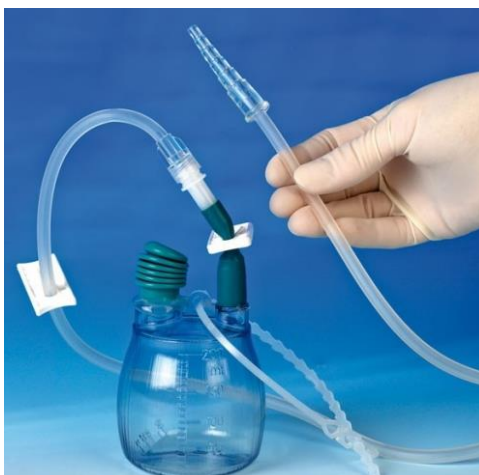Dren je svako sredstvo koje omogućuje što bolje istjecanje krvi, seruma, gnoja iz tjelesnih šupljina, rane ili upalnih šupljina. Postoje drenovi s određenom namjenom, kao i specifična drenaža određenih prostora.

Dren kojim se drenira odgovarajući prostor postavlja se na najnižem dijelu rane koja se drenira. Drenaža se provodi sve dok ima sadržaja koji treba izdrenirati, a pri tome moramo voditi računa o funkcionalnosti drena (7).

Indikacije za drenažu su (7):

- apscesi,
- flegmone,
- inficirane rane,
- inficirane tjelesne šupljine,
- primarno obrađene kirurške rane,
- ozljede prsnoga koša,
- drenaža trbušne šupljine.

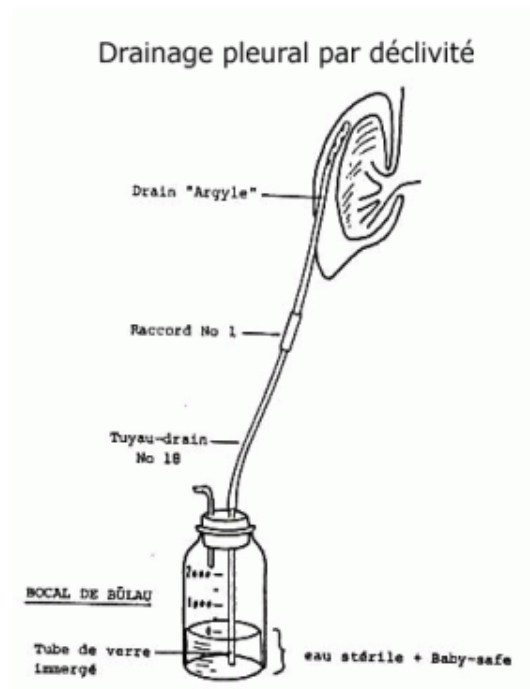
Redon-dren se sastoji od plastične cijevi s mnogo rupica na jednom kraju cijevi, a drenaža se obavlja s pomoću boce s niskim negativnim tlakom. Drenažom odstranjujemo sekret iz rane, a ujedno i pridonosi sljepljivanju rubova rana i na taj način pridonosi što bržem cijeljenju i zarastanju rane (7).



Slika 18. Redon-dren

(izvor: http://www.feedback-online.de/images/product_images/original_images/5078_0.jpg)

Drenaža po Bülau je zatvorena drenaža prema zakonu spojenih posuda. Sastoji se od staklene posude koja je do polovice ispunjena vodom i zatvorena gumenim čepom. Kroz čep u bocu ulaze dvije cijevi, dulja je uronjena u vodu, a kraća se nalazi u zračnom prostoru iznad vode. Duža je cijev spojena s drenom iz prsišta i tekući sadržaj slobodno istječe u bocu a zrak iz atmosfere ne može ući u pleuralnu šupljinu (koliko tekućine uđe u bocu, toliko zraka izađe iz nje kroz kraću cijev). Pri mijenjanju boce dren trebamo „klemati“ (7).



Slika 19. Būlau drenaža

(izvor: http://www.hug-ge.ch/sites/interhug/files/resize/technique_soins/images/Bulow-283x368.gif)

Usisna drenaža prsišta je zatvorena aspiracijska drenaža s pomoću aparata sa subatmosferskim tlakom koji usisava zrak ili tekućinu iz prsišta (7).

Retencija tekućeg ili plinovitog drenažnog sadržaja u rani, tjelesnim šupljinama i u prostorima može imati posljedice jer (7):

- pritišće na okolno tkivo i organe te priječi cijeljenje,
- pogoduje razmnožavanju mikroorganizama i razvijanju infekcije,
- uzrokuje podražaj tkiva ili tkivnu nekrozu,
- odiže kožni režanj te je ugrožena cirkulacija krvi i režnju i nastaje nekroza.

3.12.1. Uloga medicinske sestre u bolesnika s drenažom

Zdravstvena njega bolesnika s drenažom je usmjerena na otklanjanje tjelesnih simptoma, sprječavanje i prepoznavanje komplikacija. Medicinske sestre planiraju i provode sestrinske intervencije u vezi s drenažom.

Uloga medicinske sestre je je pripremanje pribora za drenažu, staviti ili pomoći bolesniku pri zauzimanju odgovarajućeg položaja. Medicinska sestra treba kontrolirati drenažni sadržaj, te o svim promjenama obavijestiti liječnika. Uloga medicinske sestre je kontroliranje zavoja kako bi uočila moguće krvarenje, poticanje bolesnika na što ranije ustajanje, te provođenje aseptičnih uvjeta rada u kontaktu s bolesnikovom ranom kako bi izbjegli mogućnost infekcije (7).

4. ZAKLJUČAK

U 20. stoljeću medicina je vrlo napredovala i smanjila broj smrtnosti pacijenata u odnosu na prošla vremena kada se umiralo od “bezazlenih“ bolesti. Mnogi kirurški zahvati danas se izvode bez skalpela i noža, pomoću lasera. Najveći cilj kirurškog liječenja je produženje života pacijentima, a najvažnije je izlječenje ukoliko postoji mogućnost za time te smanjenje morbiditeta i mortaliteta. U liječenju svi pacijenti imaju jednaku skrb i jednaku mogućnost poboljšanja kvalitete života, bez obzira na životnu dob. Zahvaljujući kvalitetnom timu koji zajedno sudjeluje u procesu izlječenja bolesnika i brzom otkrivanju bolesti te pravilnom kirurškom tretmanu kod bolesnika je uvelike smanjen mortalitet i morbiditet i to sve zahvaljujući suvremenim načelima i tehnikama kirurškog liječenja.

Uloga medicinske sestre u liječenju bolesnika je od velike važnosti. Medicinske sestre su samostalne u području zdravstvene njege, one otkrivaju probleme iz područja zdravstvene njege, provode intervencije, te evaluiraju postignuto stanje.

Operativni zahvat predstavlja veliki stres kod svakog bolesnika, te već u samom početku bolesnici imaju averziju prema bolnici, osoblju... Medicinska sestra je svojim znanjem dužna objasniti bolesniku sa čim će se sve susresti prije zahvata, na samom zahvatu i u poslije operacijskom tijeku, naravno to se sve odnosi na područje iz zdravstvene njege.

Dobro educiran i pripremljen bolesnik za operativni zahvat je uspjeh medicinske sestre.

5. LITERATURA

1. Moghissi, K., Thorpe, J.A.C., Ciulli, F.(2003) *Moghissi's Essentials of Thoracic and Cardiac Surgery*, 2e Hardcover
2. In Depth: Organs, preuzeto sa: <http://www.healthline.com/human-body-maps/chest-organs>
3. Cowles, R.A.(2007). *Thoracic organs*, preuzeto sa: <http://www.nlm.nih.gov/medlineplus/ency/imagepages/8964.htm>
4. Marušić A.(2002) *Anatomija čovjeka*, Medicinska naklada
5. Moore K. (2005). *Clinically Oriented Anatomy*, Lippincott Williams & Wilkins
6. Prpić I., (2009) *Kirurgija*, Školska knjiga, Zagreb
7. Prlić N., Rogina V., i Muk B. (2005) *Zdravstvena njega 4 udžbenik, zdravstvena njega kirurških, onkoloških i psihijatrijskih bolesnika* 2ed Školska knjiga
8. Canali's, E., Boehler, A., Subotic, D. (2010): *Thoracic surgery and lung transplantation/ EDITORIAL: THORACIC SURGERY ASSEMBLY*, European respiratory journal, Vo. 36, No. 3, 36: 463–465
9. Kraft M.(2011). Approach to the patient with respiratory disease. In: Goldman L, Schafer AI, eds. *Goldman's Cecil Medicine*. 24th ed. Philadelphia, PA: Elsevier Saunders; chap 83.
10. Kupeli E, Karnac D, Mehta AC.(2010). Flexible bronchoscopy. In: Mason RJ, Broaddus VC, Martin TR, et al., eds. *Textbook of Respiratory Medicine*. 5th ed. Philadelphia, PA: Elsevier Saunders; chap 22.
11. Naef, A.P.(2004). *The mid-century revolution in thoracic and cardiovascular surgery: Part 1*, Volume 2, Issue 3 Pp. 219-226.
12. Paris, F., Tarazona, V., Blasco, E., Cant, A., Casillas, M., Pastor, J.; Paris; M.; and Montero, R. (1975). *Surgical stabilization of traumatic flail chest*, Thorax, 30, 521-527.
13. Reynolds HY. (2011). Respiratory structure and function: mechanisms and testing. In: Goldman L, Schafer AI, eds. *Goldman's Cecil Medicine*. 24th ed. Philadelphia, PA: Elsevier Saunders; chap 85.

14. Fučkar, G. *Proces zdravstvene njege*, Zagreb: Medicinski fakultet Sveučilišta: 1995.

6. SAŽETAK

Cilj rada je uočiti uspjeh kirurškog liječenja i stopu izlječenja od bolesti prsnih organa unazad dva stoljeća i danas. Kroz rad je opisna sama povijest torakalne kirurgije i njezino stanje danas; u kojoj mjeri je napredovala i koji su još njezini propusti. Zatim je opisana cijela anatomija prsnog koša. Također su opisane moguće bolesti prsnih organa te postupci i dijagnoze pomoću kojih se otkrivaju. Cilj je bio uočiti smanjenu stopu mortaliteta i morbiditeta kod pacijenata koji su obolijevali od različitih bolesti prsnih organa. Kirurški pristupi - tehnike i metode se uvelike napredovali i sada se izvode na pacijentima vrlo učinkovito te donose velike uspjehe i napredak u procesu ozdravljenja.

Medicinska sestra djeluje u sklopu medicinskog tima, rješava probleme iz područja zdravstvene njege, educira bolesnika. Svaka vještina medicinske sestre mora biti utemeljena na znaju, ona mora biti sposobna razlučiti što je najbolje za bolesnika te zajedno sa njim planirati intervencije iz područja zdravstvene njege.

Ključne riječi: bolesnici, kirurški pristupi, morbiditet, mortalitet, prsište, torakalna kirurgija, medicinska sestra, zdravstvena njega

7. SUMMARY

The aim is to observe the success of surgical treatment and cure rate of the disease thoracic organs back two centuries and today. Through the work is itself descriptive history of thoracic surgery and her condition today; the extent to which progress and who still misses her. Then he described the whole anatomy of the chest. They also discussed possible disease thoracic organs and procedures and diagnoses with which to discover. The goal was to observe a reduced rate of mortality and morbidity in patients who have suffered from various diseases thoracic organs. Surgical techniques and methods greatly progressed and is now performed on patients very effectively and made great achievements and progress in the healing process.

Nurse works within the medical team, it solves the problems in health care, educate patients. Each skill nurses must be based on the knowledge, it must be capable to discern what is best for patients, and together with him to plan interventions in health care.

Keywords: morbidity, mortality, patients, surgical approaches, thoracic, thoracic surgery, nurse, health care

8. ŽIVOTOPIS

OSOBNI PODATCI

Ime i prezime: Sara Milanović-Litre

Datum i mjesto rođenja: 05.05.1991. godine

OBRAZOVANJE:

1998-2006 god- Osnovna škola „Kamešnica“ Otok

2006-2010 god- Srednja Zdravstvena škola ,smjer medicinska sestra/tehničar

2011-2014 god- Preddiplomski studij sestринства na Odjelu zdravstvenih studija u Splitu

RADNO ISKUSTVO:

2010-2011 god- pripravnički staž u Kliničkom bolničkom centru Split

2014 god- KBC Split Zavod za bolesti srca i krvnih žila - koronarna jedinica

VJEŠTINE:

Rad na računalu: Aktivno poznavanje i korištenje MS- Office paketa

Strani jezici: Aktivno engleski u pismu i govoru

OSTALE AKTIVNOSTI

Članica HKMS