

Uloga primalje kod izvođenja invazivne dijagnostike kromosomopatija - amniocenteza

Marijanović, Vedrana

Undergraduate thesis / Završni rad

2015

Degree Grantor / Ustanova koja je dodijelila akademski / stručni stupanj: **University of Split / Sveučilište u Splitu**

Permanent link / Trajna poveznica: <https://um.nsk.hr/um:nbn:hr:176:956221>

Rights / Prava: [In copyright](#) / [Zaštićeno autorskim pravom.](#)

Download date / Datum preuzimanja: **2024-12-29**



Sveučilišni odjel zdravstvenih studija
SVEUČILIŠTE U SPLITU

Repository / Repozitorij:

[Repository of the University Department for Health Studies, University of Split](#)



UNIVERSITY OF SPLIT



SVEUČILIŠTE U SPLITU

Podružnica

SVEUČILIŠNI ODJEL ZDRAVSTVENIH STUDIJA

PREDDIPLOMSKI SVEUČILIŠNI STUDIJ

PRIMALJSTVO

VEDRANA MARIJANOVIĆ

**Uloga primalje kod izvođenja invazivnih dijagnostika
kromosomopatija - amniocenteza**

Završni rad

Split, 2015.godina

SVEUČILIŠTE U SPLITU

Podružnica

SVEUČILIŠNI ODJEL ZDRAVSTVENIH STUDIJA

PREDDIPLOMSKI SVEUČILIŠNI STUDIJ

PRIMALJSTVO

VEDRANA MARIJANOVIĆ

**Uloga primalje kod izvođenja invazivnih dijagnostika
kromosopatija – amniocenteza**

**The task of midwives in performing invasive diagnostics
chromosomopathies - amniocentesis**

Završni rad/Bachelor's thesis

Mentor:

Dr. Indira Kosović

Split, 2015.godina

Zahvala

Iskrene zahvale bih uputila mentorici dr.Indiri Kosović na prihvaćanju mentorstva i stručnoj pomoći pri izradi ovog završnog rada.

Posebna zahvala ide svim mojim bližnjima koji su mi bili podrška i koji su mi omogućili uspješan završetak studija.

SADRŽAJ

1. Uvod.....	1
1.1 Epidemiologija i prevencija nasljednih bolesti.....	1
1.2 Genopatije.....	1
1.3 Mitohondrijski poremećaji.....	2
1.4 Razina prevencije nasljednih bolesti-kromosomopatije.....	2
1.5 Screening kromosomskih bolesti.....	2
1.6 Indikacije za prenatalnu dijagnostiku-invazivnim putem.....	3
2. Cilj.....	4
3.Rasprava.....	5
3.1 Najčešće kromosomopatije te karakteristični ultrazvučni markeri.....	5
3.1.1 Trisomija 21 Downov sindrom.....	5
3.1.2 Trisomija 18 Edwardsov sindrom.....	5
3.1.3 Trisomija 13 Patauov sindrom.....	6
3.1.4 Turnerov sindrom.....	6
3.1.5 Triploidija.....	6
3.2 Screening testovi za fetalne aneuploidije.....	7
3.2.1 Test prvog tromjesečja- kombinirani test.....	8
3.2.2 Testovi drugog tromjesečja.....	8
3.3 Invazivne dijagnostike kromosomopatija.....	9
3.3.1 Rana amniocenteza.....	9

3.3.2 Vrlo rana amniocineza.....	13
3.3.3 Kasna amniocinteza.....	13
3.3.4 Amniocinteza kod više plodnih trudnoća.....	13
3.3.5 Rizici rane amniocinteze.....	14
3.3.6 Biopsija koriona.....	14
3.3.7 Rizici biopsije koriona.....	16
3.3.8 Placentocenteza.....	17
3.3.9 Rizici placentocenteze.....	17
3.3.10 Kordocenteza.....	17
3.3.11 Rizici kordocenteze.....	19
3.3.12 Biopsija fetalne kože.....	20
3.3.13 Postupci nakon invazivnih zahvata.....	20
3.3.14 Budućnost prenatalne dijagnostike kromosomopatija.....	21
4. Zaključak.....	22
5. Sažetak.....	23
6. Summary.....	24
7. Literatura.....	25
8. Životopis.....	26

1.Uvod

1.1 Epidemiologija i prevencija nasljednih bolesti

Tijekom posljednjih desetljeća došlo je do značajnog napretka u otkrivanju prirođenih grešaka u razvoju ploda. Kongenitalni defekti-prirođene greške mogu biti nenormalnosti u izgledu, građi i funkciji. Poremećaji razvoja mogu biti uzrokovani i obiteljskim nasljednim čimbenicima ili vanjskim nepovoljnim utjecajima. Razne bolesti-malformacije,deformacije mogu biti uzrokovane i kromosomskim nenormalnostima.

Kromosomske nenormalnosti nastaju u vrijeme razvoja spermija-spermatogeneze i jajne stanice-oogeneze. Prilikom oplodnje dolazi do viška ili manjka broja kromosoma u zametku. Poremećaji u broju kromosoma –aneuploidije nastaju češće u plodova žena uznapredovale dobi, iznad 35 godina. Kod plodova očeva koji su u dobi višoj od 55 godina postoji veći rizik od dominantnih genetskih mutacija.

Nestabilnosti kromosomskih razdvajanja u mejozi nalaze se u nekim porodicama bez obzira na dob. Prevalencija kromosomopatija u općoj populaciji iznosi 6 promila.

1.2 Genopatije

U porodicama može postojati i nasljedna bolest na razini gena. Na razini genoma čovjeka moguće je postojanje mnogo tisuća takvih poremećaja s obzirom na ukupan broj gena no mi danas poznajemo oko stotinu identificiranih genskih poremećaja.

1.3 Mitohondrijski poremećaji

Radi se o mutacijama u mitohondrijskom genomu. Tu spadaju npr. optička atrofija ili gluhoća uzrokovana antibioticim

1.4 Razina prevencije nasljednih bolesti-kromosomopatije

1.primarna prevencija-probir (dali je bolest uopce prisutna?)

Na razini novorođenčeta; npr fenilketonurija

Na razini fetusa Downov sindrom- trisomija 21, trisomija 18 ili Edwardsov sindrom i trisomija 13 Patauov sindrom

2.sekundarna prevencija

a)odgovarajuća prenatalna istraživanja

b)odgovarajući perinatološki postupak ovisno o prenatalnoj dijagnostici npr. prekid trudnoće zbog medicinske indikacije

3.tercijalna prevencija

Posebna zdravstvena pomoć u za to organiziranim ustanovama

1.5 Screening kromosomskih bolesti

Ako znamo da 50 posto zametaka pobačenih u prvom tromjesečju, 20 posto pobačenih plodova u drugom tromjesečju i 10 posto mrtvo rođenih na termin imaju kromosomsku abnormalnost jasno je koliko je bitno identificirati istu. Osim slikovnih metoda (UZV,

MR) u svakodnevnom radu koristimo brojne biokemijske metode. Mogućnosti predkonceptijske, zatim predimplatacijske i prenatalne dijagnostike zapanjujuće se povećava pa smo u opasnosti naći se u raskoraku između obećavajućih laboratorijskih mogućnosti i upotrebljivosti pojedinog postupka, kompleksnosti ljudskog organizma. Još uvijek smo ograničeni brojnim ljudskim, moralnim i etičkim dvojabama. Svrha je antenatalne dijagnostike identificirati roditelje nositelje prirodnih bolesti i anomalija, u IVF postupcima oplodnje probirati zdrave gamete i embrije, a u spontanim trudnoćama prepoznati dovoljno rano malformacije ili anomalije i upozoriti roditelje da je njihovo dijete možda oštećeno te planirati daljne postupke i porod.

1.6 Indikacije za prenatalnu dijagnostiku – invazivnim putem

- Životna dob majke od 36 godina u trenutku zanošenja
- pozitivan nalaz nekih od probirnih testova za trisomije 18, 13, 21
- plod s kromosomskom abnormalnošću u prethodnoj trudnoći
- balansirane translokacije u roditelja
- određivanje spola ploda kod x vezanih recesivnih bolesti

U proširenom smislu prenatalna se dijagnostika izvodi i radi dijagnosticiranja bolesti koje se nasljeđuje prema Mendelovskom načelu. Najčešće bolesti iz ove skupine su cistična fibroza, Duchenneova distrofija.

2. CILJ

Cilj ovog završnog rada je opisati dostupne metode neinvazivne a naročito invazivne dijagnostike kromosomskih bolesti . Ujedno je cilj pojasniti i ulogu primalje u informiranju trudnica u svezi s ovim metodama kako bi zajednički sa informacijama dobivenim od strane liječnika trudnicama olakšali pristup obavljanju ovih zahvata. Važno je opisati i ulogu primalje kao pomoćnika u pripremi i izvođenju invazivnih zahvata- amniocenteze.

3. Rasprava

3.1 Najčešće kromosopatije te karakteristični ultrazvučni markeri

3.1.1 Trisomija 21- Downov sindrom

Trisomija 21- Downov sindrom ima sljedeće ultrazvučne markere: ravan profil lica, povećano nuhalno zadebljanje, kratak femur i humerus, hipoplastična srednja falanga malog prsta, klinodaktilija petog prsta, brahicefalija, kratak vrat, nisko postavljene uške, srčane greške, duodenalna atrezija, ehogeni želudac i crijeva i intrauterini zastoj u rastu. Duodenalan atrezija s karakterističnim "double bubble" se pojavljuje u 8 posto fetusa s trisomijom 21, a kod duodenalne atrezije postoji rizik od 30 posto za trisomiju 21. Srčane greške se pojavljuju u 40 posto fetusa s trisomijom 21, a najčešće su ventrikularni i atrijalni septalni defekti. Ovaj sindrom se pojavljuje kao 1 na 710 poroda.

3.1.2 Trisomija 18- Edwardsov sindrom

Trisomija 18- Edwardsov sindrom ima sljedeće ultrazvučne markere: ovdje se najčešće susreću abnormalnosti ekstremiteta, stisnuta šaka s fleksijskom kontrakturom prstiju, zgrčeno stopalo, srčane greške, dijafragmalna hernija, omfalokela, SUA, povećana cisterna magna, anomalije neuralne cijevi, cista pleksus korioideusa i zastoj u rastu. U 90 posto fetusa se pojavljuju srčane greške, a u 59 posto polihidramniji. U 44 posto fetusa je cisterna magna veća od 10 mm. Ciste pleksus korioideusa se nalaze u 30 posto fetusa. Učestalost trisomije 18 je 1 na 3000 poroda.

3.1.3 Trisomija 13 Patauov sindrom

Trisomija 13- Patauov sindrom ima sljedeće ultrazvučne markere: holoprozencefalija sa udruženim anomalijama lica, srčane greške, anomalije šake i stopala, omfalokela, policistični i potkovasti bubreg i intrauterini zastoje u rastu, anomalije lica. 70 posto anomalije SŽS, najčešće holoprozencefalija i ageneza corpus callosa. Učestalost je 1 na 5000 poroda.

3.1.4 Turnerov sindrom

Turnerov sindrom ima sljedeće ultrazvučne markere: cistični vratni higrom, hidrops, renalne anomalije, srčane greške. Od srčanih grešaka najčešće se pojavljuje koarktacija aorte. U 47 do 73 posto fetusa se nalazi s cističnim higromom u drugom tromjesečju Turnerov sindrom, a kod nuhalnog edema u prvom tromjesečju trisomija 13, 18 ili 21. Učestalost je 1 na 4200 poroda.

3.1.5 Triploidija

Triploidija je karakterizirana s molarno promijenjenom placentom, jaki rani simetrični zastoj u rastu s malim asimetričnim toraksom, ventrikulomegalija, multicistični bubrezi, holoprozencefalija, ageneza corpus callosa, hidrocefalus i prirođene srčane greške. Najčešće postoji oligoamnij.

3.2 Screening testovi za fetalne aneuploidije

Rizik za fetalne trisomije raste s porastom majčinih godina (zbog starenja genetskog "materijala") a naročito rapidan rast uočava se nakon 35. godine.

TABLE 3-3. Singleton Gestation—Maternal Age-Related Risk for Down Syndrome and Any Aneuploidy at Midtrimester and Term

Maternal age	Down syndrome		Any aneuploidy	
	Midtrimester	Term	Midtrimester	Term
35	1/250	1/384	1/132	1/204
36	1/192	1/303	1/105	1/167
37	1/149	1/227	1/83	1/130
38	1/115	1/175	1/65	1/103
39	1/89	1/137	1/53	1/81
40	1/69	1/106	1/40	1/63
41	1/53	1/81	1/31	1/50
42	1/41	1/64	1/25	1/39
43	1/31	1/50	1/19	1/30
44	1/25	1/38	1/15	1/24
45	1/19	1/30	1/12	1/19

Slika 1. Povećanje rizika na kromosomopatije s obzirom na porast godina

(izvor: Williams Manual of Pregnancy Complication/ Kenneth J. Ledeno, James M. Alexander...et al.-23rd 2013)

Hrvatsko perinatološko društvo odabralo je dobnu granicu od 36 godina u trenutku začeća, kao granicu kod koje bi trebalo trudnicama ponuditi amniocentezu. Posljednja dva desetljeća značajan je napredak screening testova u dijagnostici kromosomopatija. Zbog toga ACOG preporuča svim ženama mlađim do 35 godina prenatalno testiranje prije 18og tjedna trudnoće. Pozitivan screening test indicira samo povišen rizik a ne dijagnozu npr. Downovog sindroma ili drugih aneuploidija. Negativan screening test govori da rizik nije povišen ali ne garantira uredan fetus.

3.2.1 Test prvog tromjesečja- kombinirani test

Izvodi se između 11. i 14. tjedna trudnoće. Protokol kombinira UZV mjerenje fetalnog nuhalnog zadebljanja (NT) s dva hormona iz seruma majke beta HCG i PAPP-a (Preganancy Asosiated Plasma Protein- A). NT mjerenje može izvoditi samo obučeni liječnik ginekolog. Trudnoće sa Downovim sindromom karakterizirane su povećanjem fetalnog nuhalnog nabora, povećanjem razine HCG-a i sniženjem razine PAPP-a . Ukoliko je nuhalno zadebljanje povišeno gotovo jedna trećina fetusa će imati kromosomsku abnormalnost a polovina od tog broja Downov sindrom. Unatoč tome detekcija Downovog sindroma je značajno veća kada se ultrazvučno otkriveno povišeno nuhalno prosvjetljenje kombinira sa serumskim markerima. Detekcija trisomija 21, 18 i 13 je ovim testom veća od 90 posto. Postoji i udruženje povišenog nuhalnog nabora i fetalnih srčanih anomalija. Ukoliko je uredan kariogram fetusa sa povišenim nuhalnim naborom obavezno je načiniti fetalnu ehokardiografiju . Nuhalni nabor je povišen i kod anomalija u razvoju limfnog sustava. Nuhalni nabor mjeri se ovisno o duljini tjeme-trtica.

3.2.2 Testovi drugog tromjesečja

Double test (dvostruki test)

Triple test (trostruki test)

Izvode se od 15. do 17. tjedna a objedinjuju ultrazvučno mjerenje biparijetalnog promjera fetalne glavice te duljina bedrene kosti u cilju točnog određivanja gestacijske dobi te serumskih markera alfa fetoproteina ,beta HCG-a i ne konjugiranog estriola.

Triple testom se može detektirati oko 70 posto slučajeva Downovog sindroma.

Trudnoće sa Downovim sindromom karakterizirane su niskom razinom majčinog serumskog alfa fetoproteina, povišenim beta HCG-om i niskom razinom ne

konjugiranog estriola. Trudnicama sa pozitivnim testovima treba ponuditi daljnju obradu invazivnom dijagnostikom-amniocintezu.

3.3 Invazivne dijagnostike kromosomopatija

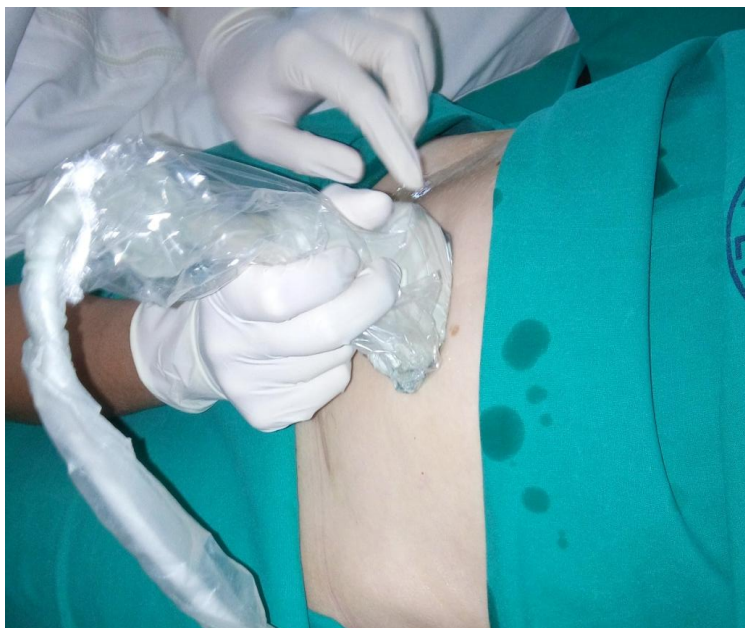3.3.1 Rana amniocinteza

Rana amniocinteza je zahvat pri kojem se iglom uzima uzorak plodove vode. Iz plodove vode moguće je učiniti biokemijske, mikrobiološke, DNA i hormonske pretrage. Istraživanja se vrše iz stanica odbačenih od ploda, najčešće iz kože koje plivaju u plodovoj vodi ili iz same plodove vode. Za kariotipizaciju rabi se dugotrajna kultura stanica koja traje 3 tjedna. Prema gestacijskoj dobi kojoj se zahvat obavlja razlikujemo :

- Vrlo ranu amniocintezu (prije 14.tj trudnoće)
- Ranu amniocintezu (16. -18. tj trudnoće)
- Kasnu amniocintezu (tijekom kraja drugog tromjesečja ili trećeg tromjesečja)

Danas se rutinski izvodi rana amniocinteza i to između 16. i 18. tjedna trudnoće. Tada je ukupni volumen plodove vode oko 200 ml, a udio vitalnih amniocita u ukupnom broju relativno je visok. Nadalje, postoji još dovoljno vremena za dovršenje dijagnostičkog postupka prije 22. tj trudnoće i razmatranje eventualne opcije prekida trudnoće.

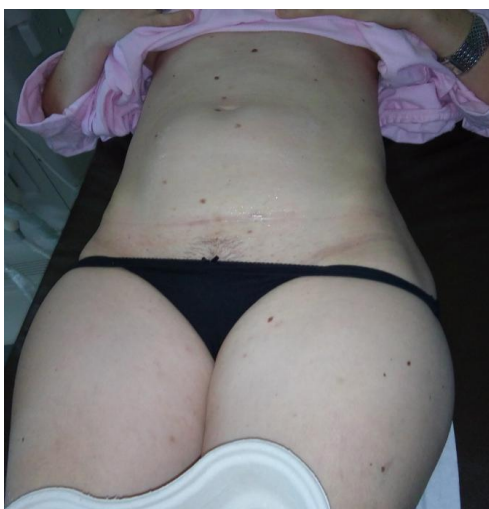Prije samog zahvata potreban je detaljni ultrazvučni pregled kojim se određuju vitalnost ploda, potvrđuje realna gestacijska dob, definira sijelo posteljice i kontrolira količina plodove vode. Samim ultrazvukom se određuje i optimalni put punkcije. Preporuka je i da mokraćni mjehur bude prazan. Najpovoljnije mjesto za punkciju je džep plodove vode u kojoj nema dijelova ploda ili većih konvoluta pupkovine. Osim toga savjetuje se izbjegavanje prolaska igle kroz posteljicu.



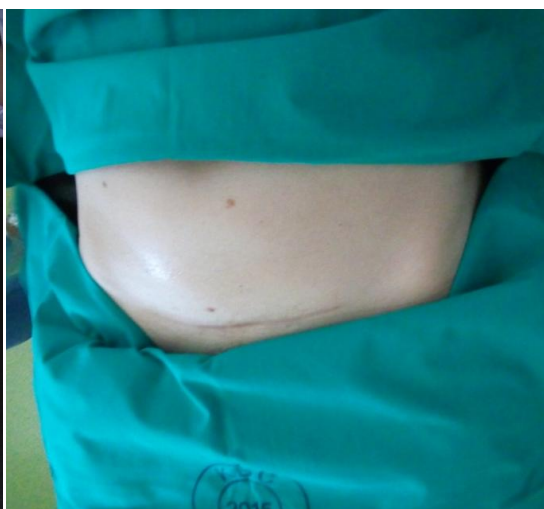Slika 2. Pronalaženje najpogodnijeg mjesta za punkciju

(izvor: KBC Split, Klinika za ženske bolesti i porode, 2015 god)

Nakon pronalaska idealnog mjesta punkcije, trbuh trudnice se dezinficira te se polje zaštititi sterilnim kompresama.



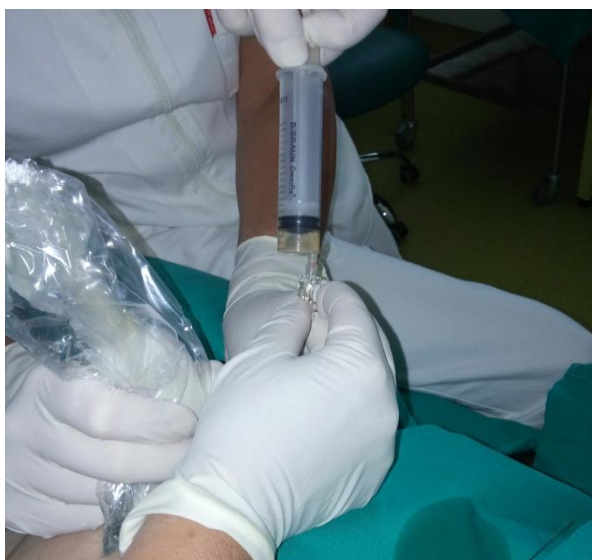Slika 3. Dezinficiran trbuh



Slika 4. Zaštićeno polje

(izvor: KBC Split, Klinika za ženske bolesti i porode, 2015 god.)

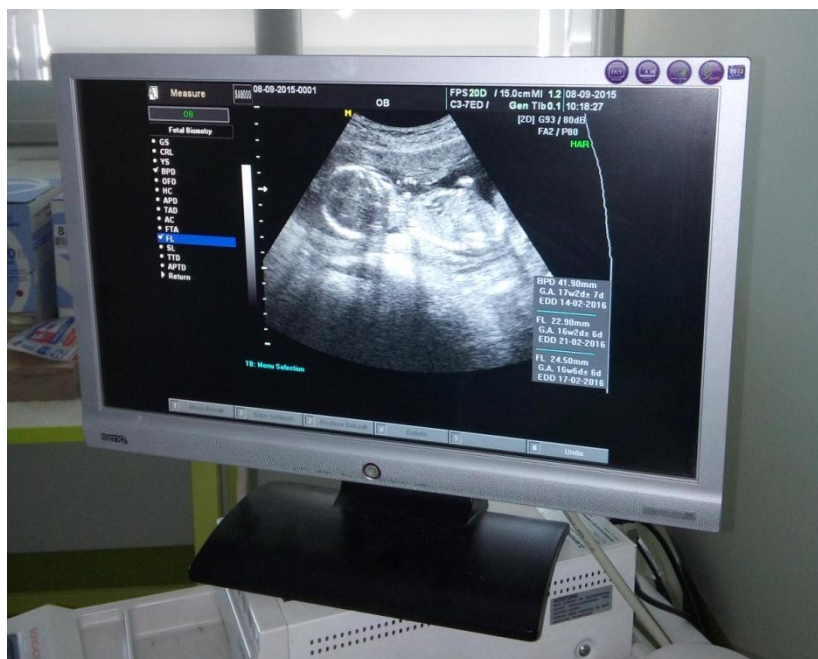
Trbuh trudnice se još jednom zalije alkoholom zbog bolje ultrazvučne provodljivosti. Nakon kratkotrajne provjere puta punkcije, igla od 22 do 20 G se uvodi do krajnje točke. Prvo se posebnom štrcaljkom izvuče 1-2 ml plodove vode zbog mogućih kontaminacija majčinim stanicama. Tada se uzima sterilnom štrcaljkom od 20 ml, 15-20 ml plodove vode.



Slika 5. Aspiracija plodove vode

(izvor: KBC Split, Klinika za ženske bolesti i porode, 2015 god.)

Tako uzeta plodova voda ne treba poseban mediji za transport u citogenetički laboratorij. Nakon zahvata obavezno je pokazati trudnici očuvanu srčanu akciju da se ukloni mogući trudničin strah od ozljede ploda.



Slika 6. Kontrola srčane akcije

(izvor: KBC Split, Klinika za ženske bolesti i porode, 2015 god.)

Pri izvođenju zahvata amniocenteze vrlo je bitna i uloga asistenta/primalje. U nekim centrima zahvat obavlja sam operater čime gubi potpunu ultrazvučnu kontrolu. Pri manipulaciji stavljanja štrcaljke na iglu može se igla maknuti u neželjenom smjeru. Zadatak primalje jest priprema i asistencija pri dohvatnu potrebne instrumentacije, aspiracija plodove vode te na samom kraju edukacija trudnice o postoperativnim postupcima.

3.3.2 Vrlo rana amniocinteza

Vrlo rana amniocinteza bila je zamišljena kao alternativa za CVS (aspiraciju korionskih resica) no istraživanja su pokazala znatno veću učestalost spontanog pobačaja kao i povećanje incidencije anomalija stopala (pes equinovarus). Za sada vrlo rana amniocinteza nije ušla u kliničku rutinu.

3.3.3 Kasna amniocinteza

Kasna amniocinteza izvodi se najčešće radi utvrđivanja maturacije fetalnih pluća, utvrđivanja intrauterinih infekcija ili kod ranije ne prepoznatih sumnji na kromosomopatiju. Moguće je i mjerenje koncentracije bilirubina kod Rh-imunizacija ploda iako je ta metoda danas gotovo zastarjela.

3.3.4 Amniocinteza kod višeplođnih trudnoća

Sam postupak amniocinteze višeplođnih trudnoća je analogan onom sa jednim plodom. Razlika između zahvata jest što se kod višeplođnih trudnoća mora dobiti plodova voda iz svih amnija. Detaljnim ultrazvukom se pretražuje i definira smještaj i odnos plodovih ovojnica. Uzimanje uzoraka plodove vode može se vršiti na dva načina. Prvi način zahtijeva višestruke ubode iglom za aspiriranje svakog amnija posebno. Pri tome se nakon aspiracije plodove vode u prvi amniji instilira 2-3 ml Evansova modrila 1:10 u sterilnoj vodi. Nakon toga se pri ispravnoj sljedećoj aspiraciji dobiva ne obojena plodova voda. Drugi način je primjenjiv samo u blizanačkoj trudnoći. Kod adekvatno smještenih amnija, prvo se punktira jedna plodova voda, a zatim se ulaskom igle dublje punktira i drugi amniji.

3.3.5 Rizici rane amniocinteze

Rizike rane amniocinteze dijelimo na rizike za trudničko i plodovo zdravlje te na rizik za ishod trudnoće. Maternalni rizik jest sepsa uzrokovana peritonitisom nakon ozljede crijeva tijekom punkcije. Ovakvi slučajevi su rijetki ali nikako zanemarivi.

Abdominalno krvarenje trudnice nakon ozljede većih krvnih žila također je rizik kod zahvata.

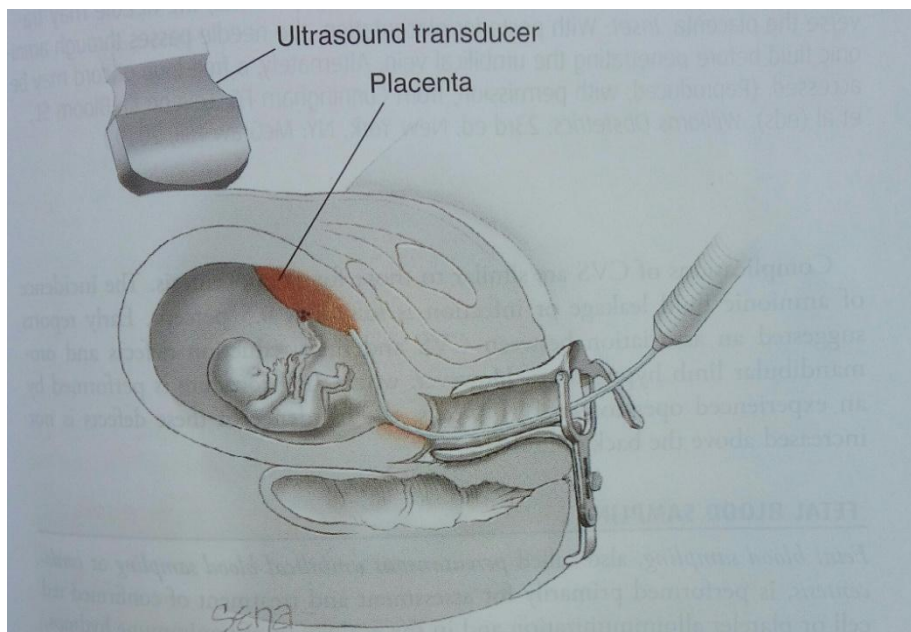
Najveću zabrinutost medicinskom timu ali i trudnici izaziva spontani pobačaj izazvan samim zahvatom. Naime populacija pacijentica koja ima indikaciju za amniocintezu imaju i veći rizik za spontani pobačaj zbog životne dobi te drugih čimbenika koji povećavaju rizik. Rizik od pobačaja iznosi 0,5 posto što znači da će jedna od dvjesto trudnica izgubiti moguće i zdrav plod nakon zahvata. Trudnicu prije zahvata treba pravodobno informirati o postupku i rizicima istog te odluka o zahvatu mora biti njena. Donijeti odluku nije lako jer ne implicira samo medicinsku mogućnost anomalije nego i vjerska i kulturološka uvjerenja trudnice i njene obitelji.

3.3.6 Biopsija koriona

Biopsija koriona se vrši između 10. i 14. tjedna trudnoće. Postoje dvije metode za izvođenje ovog zahvata: transvaginalno i transabdominalno.

Transvaginalni zahvat koji se posljednjih godina sve manje primjenjuje zahtjeva uredan mikrobiološki i citološki nalaz rodnice. Ona se vrši kada je posteljica smještena nisko uz samo unutarnje cervikalno ušće i to poglavito straga. Prije zahvata obavezna je dezinfekcija rodnice i unutarnjeg materničnog ušća. Pod obaveznim ultrazvučnim nadzorom blago zavnuti kateter se uvodi do korionskog tkiva. Na kraj katetera se postavlja štrcaljka od 20 ml koja sadržava 5 ml pogodnog medija. Kateter pomičemo naprijed-natrag dok u mediju ne nađemo zadovoljavajuću količinu tkiva. Rezultati se mogu dobiti direktno za 12 do 48 sati ili kultiviranjem stanica za 7 dana. Komplikacije

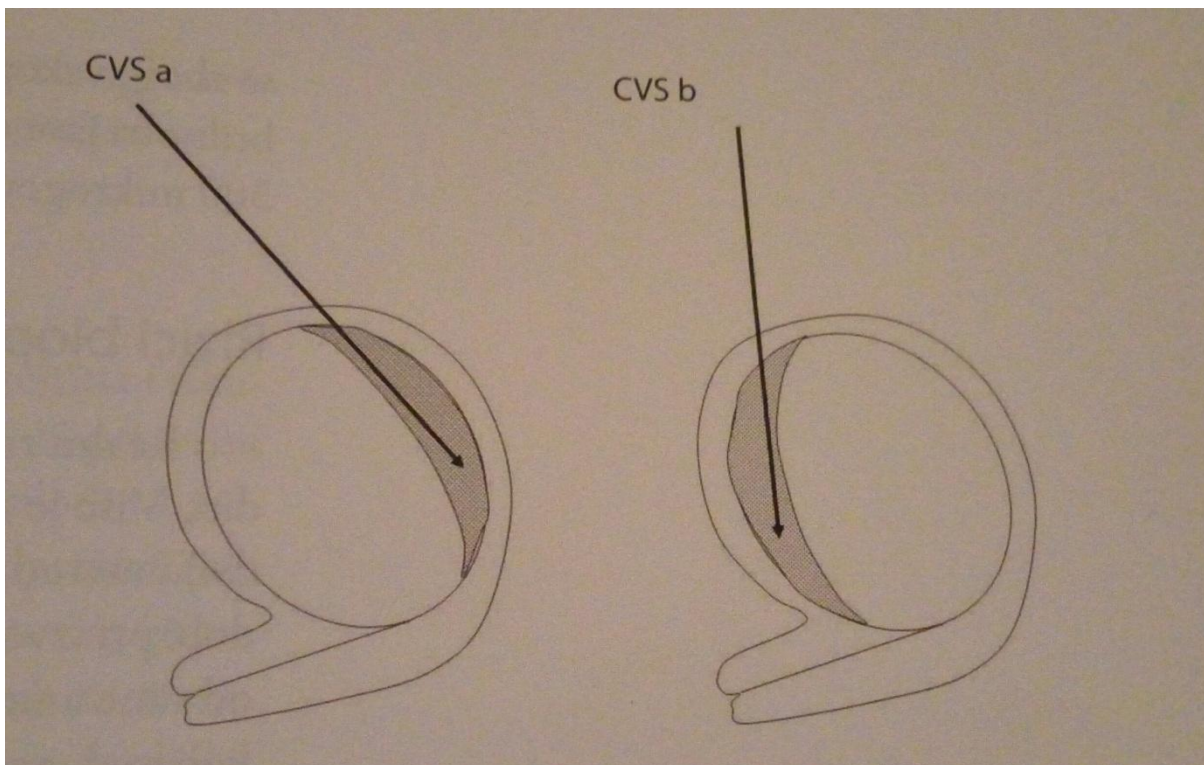
se mogu pojaviti već i pri transvaginalnoj biopsiji koriona, krvarenje iz maternice, ruptura gestacijske vrećice i bol koji mogu uzrokovati spontani pobačaj. Neposredno nakon zahvata obavezana je kontrola srčane akcije.



Slika 7. Transvaginalna biopsija koriona

(izvor: Williams Manual of Pregnancy Complication/ Kenneth J. Ledeno, James M. Alexander...et al.-23rd 2013)

Posljednjih godina isključivo se primjenjuje transabdominalna aspiracija korionskog tkiva, kada je posteljica smještena na fundusu sprijeda ili straga. Pri zahvatu je potrebno posebno paziti da se iglom ne ozljede crijeva. Ona se izvodi na dezinficiranom trbuhu trudnice. Polje na kojem se ulazi iglom zaštititi se sterilnim kompresama. Zatim se ulazi iglom debljine 19-20 G u korionsko tkivo. Na iglu se spaja štrcaljka od 20 ml koja sadržava 5 ml pogodnog medija za korionsko tkivo. Cijeli zahvat se izvodi pod ultrazvučnim nadzorom. Dolaskom igle do korionskog tkiva, stvara se podtlak te se ona višekratno uvlači (pod kontrolom ultrazvuka) i pomiče naprijed- natrag . Zahvat je gotov kada se u štrcaljci nalazi dovoljna količina tkiva.



Slika 8. Transabdominalna biopsija korionskih resica

(izvor: Porodničke operacije, Dubravko Habek i suradnici, Medicinska naklada 2009, Zagreb)

3.3.7 Rizici biopsije koriona

Istraživanja su pokazala da se rizici kod biopsije koriona uvelike razlikuju o samom načinu izvođenja zahvata (transcervikalno ili transabdominalno). Transcervikalni način izvođenja se pokazao kao više rizičan. Veliki utjecaj na ishod zahvata ima i iskustvo samog izvođača zahvata.

3.3.8 Placentocenteza

Placentocenteza je metoda prenatalne dijagnostike kojom se dobiva posteljino tkivo u drugom i trećem tromjesečju trudnoće za fetalnu kariotipizaciju, DNA, enzimatske i druge analize. Metodu predlažu kao metodu izbora u slučajevima visokorizičnih trudnoća u kojih postoji oligoamnij.

Nakon dezinfekcije trbuha trudnice, uz ultrazvučno navođenje, koristeći spinalnu iglu od 18 G u drugom tromjesečju ili 16 G u trećem tromjesečju trudnoće posteljino se tkivo pod negativnim tlakom aspirira (10- 20 mg) u štrcaljku. U štrcaljci od 20 ml se nalazi mediji koji sadrži MEM, antibiotik i heparin pogodan za transport u citogenetički laboratoriji.

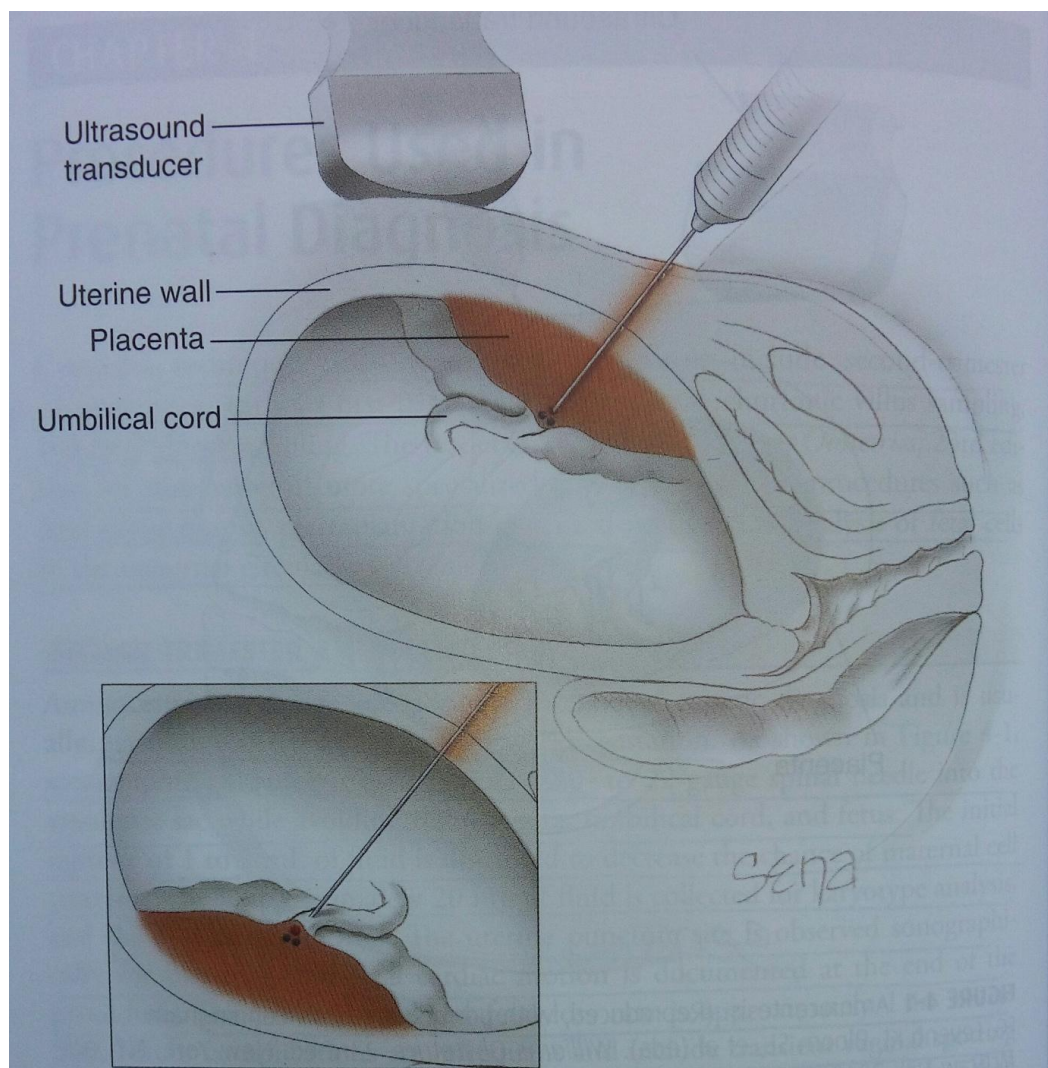
3.3.9 Rizici placentocenteze

Rizici placentocenteze uglavnom su niži u odnosu na ranu amniocentezu. Učestalost spontanih pobačaja se kreće od 0,3 do 3,2 posto ovisno o istraživanjima i autorima.

3.3.10 Kordocenteza

Kordocenteza je postupak uzimanja uzorka plodove krvi iz krvnih žila pupkovine punkcijom pod nadzorom ultrazvuka. Kordocenteza je tehnika koja zahtijeva vještinu i iskustvo. Prije samog zahvata obavezan je i detaljan ultrazvučni pregled. Njime određujemo smještaj i biometriju ploda te sjelo posteljice s umbilikalnom insercijom. Preoperativni postupci su kao kod biopsije koriona: dezinfekcija trbuha trudnice i prekrivanje polja sterilnim kompresama. Nakon preoperativne pripreme igla od 22 – 20 G se vodi do pupkovine. Nakon pozicioniranja igle u hepariniziranu štrcaljku od 2 ml

uvlači se 2 ml fetalne krvi. Načelno se preferira vena od arterije zbog jačeg krvarenja iz mjesta punkcije te posljedično dulje razdoblje bradikardije.



Slika 9. Postupak korodocenteze

(izvor: Williams Manual of Pregnancy Complication/ Kenneth J. Ledeno, James M. Alexander...et al.-23rd 2013)

Uzorak krvi se pohranjuje u tip spremnika ovisno o indikaciji:

EDTA -za kompletnu krvnu sliku, Kleihauer-Betkeov test, PCR

citrat -za koagulogram

heparin-Na –za kariotipizacij ili FISH, acido-bazni status, genetičke analize

suhi –za krvnu grupu, Coombsov test, biokemijske pretrage

Indikacije za kordocentezu su potreba za ubrzanom kariotipizacijom ploda, potvrđivanje fetalne anemije ili trombocitopenije te za određivanje acido-baznog statusa ploda s intrauterinim zastojem u rastu radi indiciranja trenutka porođaja.

3.3.11 Rizici kordocenteze

Rizike kordocenteze dijelimo na maternalne, fetalne i fetomaternalne..

Maternalni rizici su poglavito vezani uz unos kožnih bakterija (*Staphylococcus aureus*) tijekom punkcije. Infekcija se javlja u manje od 1% posto slučajeva ali se povezuje sa 40 % gubitaka trudnoće.

Kod fetalnih rizika su najčešća krvarenja s mjesta punkcije na pupkovini, posebno ako se punktira arterija. Prolazna fetalna bradikardija se može vidjeti u 3 – 12 % slučajeva.

U fetomaternalni rizik valja spomenuti i transfuziju ili krvarenje kao komplikaciju kordocenteze. Ono se češće javlja kod sprijeda smještenih posteljica, zahvata koji traju više od 3 min te kod zahvata u kojima je bilo više ulazaka iglom.

3.3.12 Biopsija fetalne kože

Biopsija fetalne kože je zahvat kojim se uzima uzorak fetalne kože. Pretraga se radi od 20. do 22.tjedna trudnoće jer su tada formirani svi slojevi kože. Preoperativna priprema u vidu dezinfekcije i detektiranja najpogodnijeg mjesta za punkciju su analogna svim prije navedenim postupcima. Za biopsiju kože fetusa konstruiran je posebni forceps koji je nešto deblji od igala za biopsiju koriona. Pod ultrazvučnim navođenjem se uvodi forceps do stražnjice djeteta te se uzima nekoliko kubičnih milimetara tkiva.

3.3.13 Postupci nakon invazivnih zahvata

U postupcima nakon invazivnih zahvata najvažnija je uloga primalje. Ona svojim stručnim znanjem uz liječnikove savjete, educira trudnicu o daljnjem ponašanju. Nakon invazivnih postupaka preporuka je mirovanje i odmaranje 2 sata nakon zahvata.

Primalja odvodi trudnicu na sjedećim kolicima do sobe gdje će ona biti pod nadzorom sljedeća 2 sata. Uz praćenje općeg stanja trudnice, primalja educira trudnicu o daljnjem ponašanju i postupcima. Nakon odlaska kući na dan izvođenja zahvata preporuka je ne nošenje teških predmeta, ne obavljanje teških kućanskih poslova te ne naprezati se.

Preporuka je također, da se 3 dana nakon izvođenja zahvata trudnica previše ne opterećuje. Dan nakon izvođenja zahvata obavezna je kontrola srčane akcije kod svog nadležnog ginekologa.

3.3.14 Budućnost prenatalne dijagnostike kromosomopatija

Prenatalna dijagnostika u budućnosti teži neinvazivnoj dijagnostici kromosomopatija koja ima za cilj minimalan rizik po majku i dijete te koja nosi visok postotak točnosti. Jedna od metoda koje se danas koriste je Harmony Prenatal test ili Nifty test. Navedeni test temelji se na analizi slobodne fetalne DNK dobivene iz majčine krvi. Tu DNK predstavljaju kratki fragmenti od 50 do 300 parova baza. Primarno je test uveden u praksu radi određivanja spola djeteta iz krvi majke, kod Rh imunizacije ili bolesti vezanih uz x kromosom. Inače fetalna DNK čini samo 2 do 10 posto od ukupne slobodne DNK u krvi majke. Postotak slobodne DNK ploda raste sa gestacijskom dobi. Ovaj test je pokazao poboljšanje u procjeni rizika u odnosu na konvencionalne screening testove. Kod kombiniranog probira u prvom tromjesečju lažno pozitivnih rezultata je 5 posto dok je kod HPT-a ova stopa manja od 1 posto. Analiza počinje vađenjem krvi majke u epruveti cell free DNA BCT tvrtke Streck Inc, zatim se odvaja serum. Uzorci seruma se spremaju na -20 C. Iz odvojenog seruma majke pročišćava se i fetalni DNK iz svakog uzorka seruma. Harmony Prenatal testovi su izrađeni na svakom od kromosoma 13, 18 i 21. Širi prostor za analizu dobiven je prema microarray/genskom čipu, koji je omogućio razvoj dodatnih polimorfni testova za određivanje fetalnog dijela. Testiranje se može početi od 10. tj trudnoće, a analiza se za sada vrši u laboratorijima u Kaliforniji (SAD) i Hong Kongu (Kina). Test ne otkriva translokacije, delecije i genske mutacije, i rezultati su gotovi za 14 do 21 dan

4. ZAKLJUČAK

Današnjom potrebom za rađanje zdravog novorođenčeta i razvojem medicine usavršile su se razne pretrage koje još u najranijoj trudnoći detektiraju anomalije djeteta. Samim postupcima cilj perinatologije jest što manja invazivnost za majku i dijete.

Usavršavanjem, neinvazivna dijagnostika može biti vrlo precizna u detektiranju kromosomskih anomalija. Ona ne postavlja konačnu dijagnozu već upućuje na visok rizik za kromosopatije. Kod rezultata visokog rizika neinvazivne dijagnostike trudnica se upućuje na neki od invazivnih pretraga. Sam postupak invazivne dijagnostike nosi veliki rizik za daljnje napredovanje trudnoće. Odluka o pristupanju takvom zahvatu ovisi o trudnici. Ona bi trebala biti potpuno informirana od strane liječnika i primalje te na osnovu svih dobivenih informacija, svoje vjerske i etičke strane donijeti konačnu odluku.

5. SAŽETAK

U današnje vrijeme sve više žena odgađa trudnoću i majčinstvo čime se povećava rizik za djetetove kromosomopatije. Uz taj trend javila se i potreba za ispitivanjem kromosomskih anomalija djeteta još u najranijoj trudnoći.

Postupak počinje uzimanjem detaljne osobne, obiteljske i reprodukcijske anamneze majke. Zatim se trudnica upućuje na daljnje pretrage. Kod manje rizičnih skupina trudnica rade se neinvazivne dijagnostike kromosomopatija koje imaju minimalni rizik za komplikacije te visok postotak točnosti.

Nakon abnormalnog nalaza neinvazivnog postupka i navršene 36 godine života trudnica se upućuje na neki od invazivnih dijagnostika.

Sam postupak invazivne dijagnostike kromosomopatija često je fizički i psihički vrlo zahtjevan za trudnicu. Primalja kao dio medicinskog tima ima zadaću kroz cijeli proces biti uz trudnicu. Ona je dužna pružiti joj sve potrebne informacije i biti joj potpora u svakom trenutku.

6. SUMMARY

Nowadays, more and more women are delaying pregnancy and motherhood increasing the risk for the child chromosomopathy. Along with this trend there was a need to examine chromosomal anomalies child still at an early pregnancy.

The process begins by taking a detailed personal, family and reproductive history of mother. Then the pregnant woman indicates further for the tests. With less risk groups of pregnant women are made of non-invasive diagnostic chromosomal abnormalities that have minimal risk of complications and a high percentage of accuracy.

After abnormal findings of non-invasive procedure and the age of 36 years old pregnant women suggests some invasive diagnostics.

The procedure of invasive diagnostics kromosompatija often are physically and psychologically very demanding for a pregnant woman. Midwife as part of the medical team has the task that during the whole process be with a pregnant woman. It shall provide it with all necessary information and be her support at any time.

7. LITERATURA

Ultrazvuk u ginekologiji i fetalnoj medicini, knjiga predavanja; Voditelji tečaja: prof.dr.sci Mario Podobnik, prof.dr.sci Srećko Ciglar, prof.dr.sci Marina Ivanišević, prof.dr.sci Snježana Škabrlin; Zagreb 2002g

Porodničke operacije; Dubravko Habek i suradnici; Medicinska naklada Zagreb 2009.g

Porodništvo, Ante Dražančić i suradnici; Školska knjiga Zagreb 1999.g

Porodništvo, Ivan Kuvačić, Asim Kurjak, Josip Đelmiš i suradnici; Medicinska naklada Zagreb 2009.g

Fetal Diagnosis and Therapy, Fetal Diagn Ther 2014;36:282-286; Microarray-Based Cell-Free DNA Analysis Improves Noninvasive Prenatal Testing; Kara Juneau, Patrick E.Bogard, Stephanie Huang, Morassa Mohseni, Eric T.Wang, Paul Ryvkin, Christopher Kingsley, Craig A.Struble, Arnold Oliphant, Jacob M.Zahn; September 12,2015

Williams Manual of Pregnancy Complication/ Kenneth J. Ledeno, James M. Alexander...et al.-23rd 2013

8. ŽIVOTOPIS

OSOBNI PODATCI

Ime i prezime: Vedrana Marijanović

Datum i mjesto rođenja: 25.9.1993.g ; Split

Adresa: Ivana Pavla II 50, Prugovo

Mobitel: 095 / 551 85 48

E mail: vedranamarijanović54@gmail.com

OBRAZOVANJE

2013.g – 2015. g Sveučilište u Splitu, Odjel zdravstvenih studija; Primaljstvo

2009.g – 2013.g Srednja škola Braće Radić; Veterinarski tehničar

2000.g – 2009g Osnovna škola Petra Kružića

VJEŠTINE

Vozačka dozvola: B kategorija

Rad na računalu: Aktivno poznavanje rada na računalu

Strani jezici: Engleski jezik - aktivna u govoru i pisanju

Radno iskustvo: 4 godine rada preko student servisa u Veterinarskoj ambulanti Bošnjak