

Zdravstvena njega djeteta s medicinskom dijagnozom akutnog abdomena, prikaz slučaja

Radomilović, Silvija

Undergraduate thesis / Završni rad

2016

Degree Grantor / Ustanova koja je dodijelila akademski / stručni stupanj: **University of Split / Sveučilište u Splitu**

Permanent link / Trajna poveznica: <https://um.nsk.hr/um:nbn:hr:176:783759>

Rights / Prava: [In copyright](#) / [Zaštićeno autorskim pravom.](#)

Download date / Datum preuzimanja: **2024-07-22**

Repository / Repozitorij:



Sveučilišni odjel zdravstvenih studija
SVEUČILIŠTE U SPLITU

[Repository of the University Department for Health Studies, University of Split](#)



zir.nsk.hr



UNIVERSITY OF SPLIT



DIGITALNI AKADEMSKI ARHIVI I REPOZITORIJI

SVEUČILIŠTE U SPLITU

Podružnica

SVEUČILIŠNI ODJEL ZDRAVSTVENIH STUDIJA

PREDDIPLOMSKI SVEUČILIŠNI STUDIJ

SESTRINSTVA

Silvija Radomilović

**ZDRAVSTVENA NJEGA DJETETA S MEDICINSKOM
DIJAGNOZOM AKUTNOG ABDOMENA – PRIKAZ
SLUČAJA**

Završni rad

Split, 2016.

SVEUČILIŠTE U SPLITU

Podružnica

SVEUČILIŠNI ODJEL ZDRAVSTVENIH STUDIJA

PREDDIPLOMSKI SVEUČILIŠNI STUDIJ

SESTRINSTVA

Silvija Radomilović

**ZDRAVSTVENA NJEGA DJETETA S MEDICINSKOM
DIJAGNOZOM AKUTNOG ABDOMENA – PRIKAZ
SLUČAJA /**

**HEALTH CARE OF CHILDREN WITH ACUTE
ABDOMINAL PAIN - CASE REPORT**

Završni rad / Bachelor's Thesis

Mentor:

Matea Šarić, mag.med.techn.

Split, 2016.

Zahvala

Sretna što je moje školovanje uspješno završilo, želim duboko zahvaliti suprugu i sinovima koji su imali puno strpljenja i razumijevanja za moje obveze i svakodnevno izbivanje iz kuće u ove tri godine. Zahvaljujem na pomoći i majci, a posebno svekrvi koja je ove tri godine bila moja desna ruka. Bez vas bi ovo bilo teško izvedivo. Hvala vam!

Posebnu zahvalu dugujem mojoj mentorici Matei Šarić koja mi je omogućila da s velikom lakoćom napišem završni rad. Bila mi je moralna podrška i dala mi vjetar u leđa, hrabreći me da to mogu i da ne brinem. Neizmjereno hvala.

Hvala svim prijateljima i kolegama koji su direktno ili indirektno bili u ovoj mojoj zadaći i pomogli mi da prođe što uspješnije.

SADRŽAJ

1. UVOD.....	1
1.1. Akutni abdomen	4
1.1.1. Apendicitis.....	4
1.1.2. Invaginacija.....	5
1.1.3. Meckelov diverticul.....	5
1.1.4. Uklještena preponska kila.....	5
1.1.5. Torzija testisa.....	6
1.2. Klinička slika	6
1.3. Dijagnostika	8
1.3.1. Anamneza	8
1.3.2. Klinički pregled	9
1.3.3. Laboratorijska dijagnostika	9
1.3.4. Radiološka dijagnostika	9
1.4. Liječenje	10
1.5. Reakcija na hospitalizaciju	10
1.5.1. Faza prosvjeda	11
1.5.2. Faza očajanja	11
1.5.3. Faza prividne prilagodbe	12
1.6. Olakšavanje boravaka u bolnici	12

1.7. Posljedice hospitalizacije u djeteta	13
2. CILJ RADA.....	14
3. RASPRAVA – PRIKAZ SLUČAJA	15
3.1. Sestrinska anamneza i dekurzus	15
3.2. Problemi iz područja zdravstvene njege u prijeoperacijskom razdoblju	17
3.3. Problemi iz područja zdravstvene njege u poslijeoperacijskom razdoblju.....	20
3.4. Otpust iz bolnice	25
4. ZAKLJUČAK	26
5. LITERATURA.....	27
6. SAŽETAK.....	29
7. SUMMARY.....	30
8. ŽIVOTOPIS.....	31

1. UVOD

Bolesti probavnog sustava u djece su u današnje vrijeme česte i neizostavan dio odrastanja i djetinjstva. Najčešći i prvi simptom je bol, zatim povraćanje i mučnina. Bol može nastupiti naglo i biti jakog intenziteta (npr. kod apendicitisa), te se može pojavljivati nešto slabijeg intenziteta i nestajati, tzv. rekurirajuća bol (npr. kod Meckelovog diverticulitisa ili peptičkog ulkusa). U dječjoj dobi česta je pojava ponavljane abdominalne boli. Ponavljana abdominalna bol definira se kao stanje koje se očituje s tri ili više ponavljanih epizoda trbušnih bolova u razdoblju od tri mjeseca. Ponavljane abdominalne boli najčešće su u djece školske dobi, posebno u djece između 8-10 godina, nešto češće u djevojčica. Dokazano je da više od 10% školske djece pati od ponavljane trbušne boli (1).

U oko 80% slučajeva uzrok ponavljane trbušne boli psihološkog je karaktera. Najčešći krivci su stres, tjeskoba, depresija, strah i nervoza uzrokovana školskim obvezama (1). Bol se može javljati svakodnevno ili sporadično, npr. u djeteta pred važan ispit ili čak svako jutro prije odlaska u školu. Dijete ponekad ne može objasniti zbog čega se javlja bol i uz kakav je događaj vezana. Bol se obično javlja oko pupka, nije jakog intenziteta i nije oštra (1).

Ponavljana abdominalna bol fizičkog karaktera se javlja u oko 10% djece. Najčešći uzroci takve boli su crijevne i genito-urinarne smetnje. Crijevne smetnje često se manifestiraju zbog patološke funkcije unutarnjih organa, npr. crijeva mogu loše funkcionirati zbog neprimjerene prehrane ili preosjetljivosti na sastojke u hrani. Jedan od uzroka patološke crijevne funkcije je i slabo pražnjenje crijeva ili zatvor stolice (opstipacija), koja je uzrokovana smanjenom aktivnošću debelog crijeva (1). Ponavljana abdominalna bol u djevojčica u adolescentnoj dobi se može javljati zbog bolnih menstruacija u svezi s grčenjem mišića maternice ili za vrijeme ovulacije (1).

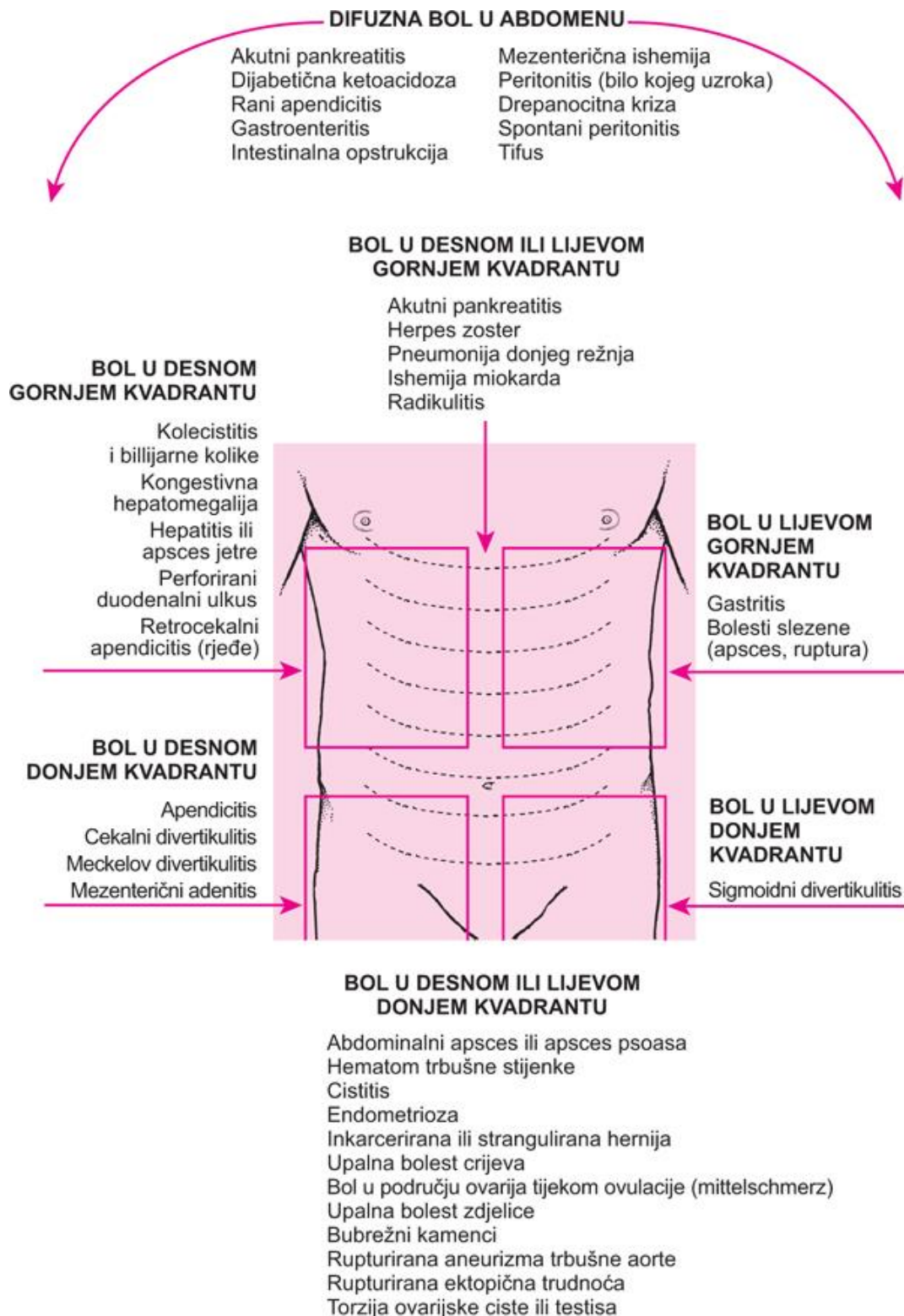
Simptomi ponavljane abdominalne boli najčešće su povezani s uzrokom same boli. Bol koja se javlja zbog fizičkog uzroka obično nije trajna, a javlja se u ciklusima, češće na jednoj strani trbuha, udaljeno od pupka. Dijete može imati i neke od sljedećih

simptoma/znakova: proljev ili opstipacija, gubitak na težini, gubitak apetita, groznica, krv u stolici, povraćanje, mučnina te napuhan trbuh.

Neke od bolesti koje najčešće uzrokuju ponavljane abdominalne boli su:

- Pancreatitis
- Cholecystitis;
- Hiatus hernia;
- Diverticulitis Meckeli
- Colitis ulcerosa;
- Mb Crohn;
- Appendicitis;
- Cystitis;
- Cystis ovarii;
- PID (u djevojčica);
- Endometriosis (u djevojčica);
- Colicae renales

Utvrđiti je li bol u djeteta psihološke prirode je ponekad vrlo zahtjevno i teško. Dijete može biti dugotrajno opterećeno psihološkim problemom kao što su odvajanje od voljene osobe, financijski problemi u obitelji, neslaganje s vršnjacima, pa se mogu u takvog djeteta koje živi pod stresom razviti i tjelesna oboljenja. Liječenje ovisi o uzroku boli.



Slika 1. Sijelo abdominalne boli i mogući uzroci

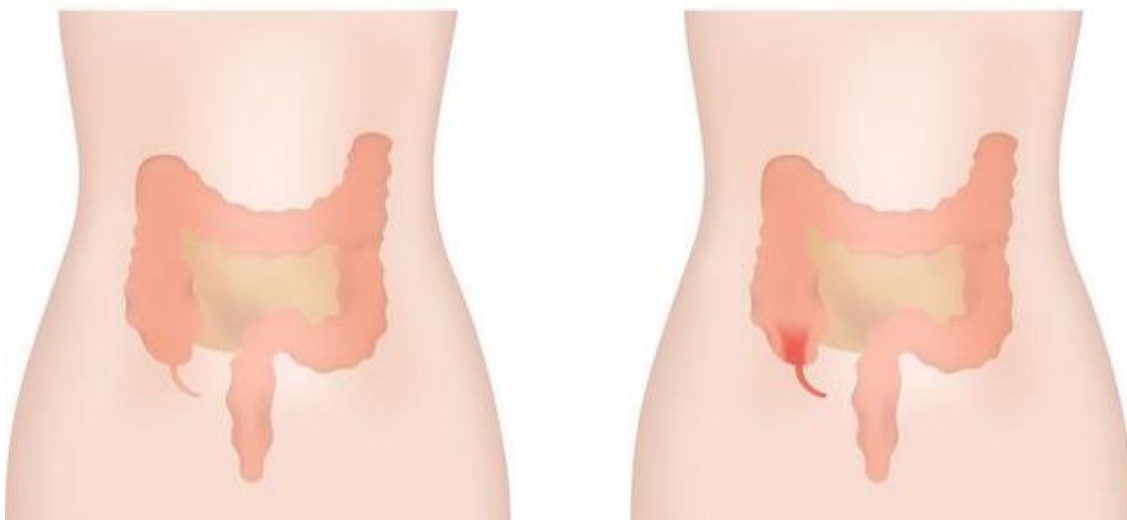Izvor: <http://www.msd-prirucnici.placebo.hr/msd-prirucnik/bolesti-probave/akutni-abdomen-i-kirurska-gastroenterologija/akutna-abdominalna-bol>

1.1. Akutni abdomen

Akutni abdomen je stanje koje označava pojavu nagle boli u trbuhu koja zahtjeva žurnu kiruršku intervenciju (2). Akutni abdomen u dječjoj dobi je osjetljivo stanje koje zahtijeva vrlo pažljiv klinički pristup. Zbog specifičnosti dječje populacije vrlo temeljito i detaljno se pristupa dijagnosticiranju ovog problema. Pravovremeno neprepoznavanje akutnog abdomena u djece može uzrokovati visoku stopu mortaliteta i morbiditeta (3). Najčešće dijagnoze koje se svrstavaju u sindrom akutnog abdomena u djece su: Akutni apendicitis, invaginacija, Meckelov diverticulitis, uklještena preponska kila, torzija intraabdominalnih organa.

1.1.1. Apendicitis

Apendicitis ili upala crvuljka, jedna je od najčešćih kirurških bolesti kod djece. Javlja se najčešće između 12-14 godine života, a što je dijete manje perforacije crvuljka su češće. Prema patohistološkom stupnju upale nalaz može biti kataralni, flegmonozni ili gangrenozni. U djece je klinička slika drugačija nego u odraslih, a najčešći simptomi su bol, mučnina, povraćanje, povišena tjelesna temperatura i gubitak teka. Liječenje je isključivo operacijsko (4).



Slika 2. Apendicitis

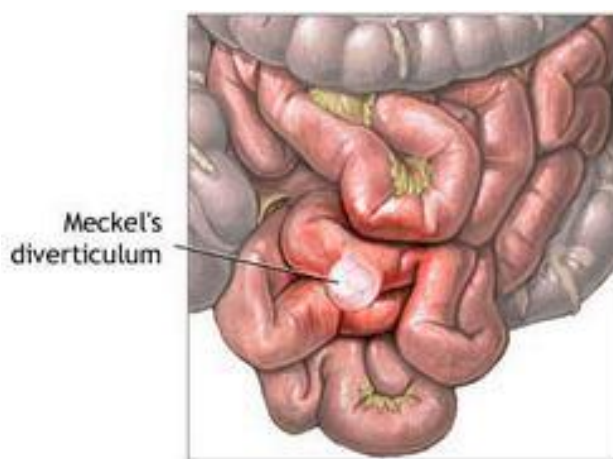
Izvor: <http://www.healthnavigator.org.nz/health-a-z/a/appendicitis/>

1.1.2. Invaginacija

Invaginacija je čest uzrok akutnog abdomena u novorođenčadi i dojenčadi između 6-8 mjeseca života. Karakterizira je uvlačenje užeg dijela crijeva u širi dio crijeva, najčešće ileocekalno. U djeteta se javlja povraćanje, malinasta stolica, bol u trbuhu, dehidracija i ileus. Liječenje je operacijsko (4).

1.1.3. Meckelov diverticul

Meckelov diverticul predstavlja ostatak omfaloenteričkog duktusa, a nalazi se na antimezenterijalnoj strani ileuma. Klinička slika je vrlo slična kliničkoj slici apendicitisa. Većina djece koja imaju Meckelov divertikul nemaju simptoma. Liječe se samo djeca u kojih nastupe komplikacije: upala, krvarenje, gangrena ili perforacija. Liječenje je operacijsko (4).



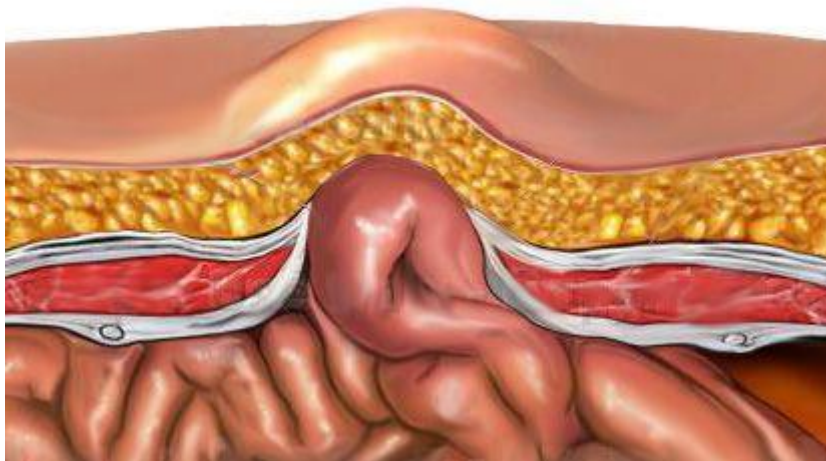
Slika 3: Meckelov diverticul

Izvor: <http://www.zdravstveni.com/zdravlje/probava-i-ishrana/meckelov-divertikul/>

1.1.4. Uklještena preponska kila

Razlikujemo Richterovu herniju (kada se u kilnu vreću utisne samo dio crijevne stijenke, nema opstrukcije) i Littreovu herniju (u kilnoj vreći je uklješten Meckelov divertikul). Komplikacija preponske kile u djece je inkarceracija ili uklještenje koje

može dovesti do gangrene crijeva, ileusa, atrofije testisa. Liječenje je operacijsko ili manuelna redukcija (ovisno o vremenu kad je nastala inkarceracija) (4).



Slika 4: Uklještena preponska kila

Izvor: <https://www.pinterest.com/pin/177610779029148782/>

1.1.5. Torzija testisa

Torzija testisa karakterizirana je uvrtnjem testisa s prekidom dotoka krvi. U djeteta se javlja jaka i nagla bol, te edem i crvenilo testisa. Najčešće se javlja u dobi između 12-16 godina. Da ne bi došlo do težih oštećenja testisa i neplodnosti, potrebna je žurna operacija (5).

1.2. Klinička slika

Prvi i osnovni simptom akutnog abdomena je bol. Bol može biti oštra ili tupa, lokalizirana ili difuzna, površna ili duboka, nagla ili postupna. „Akutna bol nastaje iznenada i traje od nekoliko sati do nekoliko dana. Karakterizira je osjećaj pečenja ili rezanja, lako se lokalizira, pacijent je teško podnosi“ (2).

Kod boli je bitno definirati:

- način početka boli;

- mjesto gdje se bol prvo pojavila;
- kakvog je karaktera bol;
- dužina trajanja boli.

Iznenadna bol bez prethodnih simptoma najčešće se javlja kod perforacije šupljeg organa. Umjeren bol koja se postupno pojačava karakterističnija je za strangulacijski ileus, dok bol koja se postupno pojačava i postaje najjača nakon 12-24 h obilježje je akutnog apendicitisa (4).

Kod akutnog abdomena često je prisutna zategnutost i osjetljivost mišićne stijenke trbuha koja se naziva defans. Defans je refleksna reakcija nadraženog parijetalnog peritoneuma. Trbuh je na dodir jako tvrd i bolan. U djece je i povraćanje čest simptom akutnog abdomena. Povraćeni sadržaj može biti želučani (kod apendicitisa i ulkusa), duodenalni (visoki ileus), sadržaj tankog ili debelog crijeva (miserere). Povraćanje može biti u mlazu, eksplozivno, pljućkanje bez mnogo sadržaja. Dijete koje povraća iscrpljeno je i uplašeno. Ima ispaćeni izraz lica, tužno je i upalih očiju (facies Hypocratica). Noge drži skupljene u koljenu, oznojeno je i blijedo, suhих usta. Često postoji razlika u stupnjevima tjelesne temperature izmjerene rektalno odnosno aksilarno (Lennaderov znak). Dijete može biti tahikardno i tahipnoično. Nerijetko odaje sliku dehidriranog djeteta, te je vrlo bitna nadoknada tekućine.

U djeteta s akutnim abdomenom često je prisutan i peritonitis. „Peritonitis je upala peritoneuma, serozne membrane koja oblaže abdominalnu šupljinu i unutarnje organe“ (6). Najčešće se javlja kod perforacije šupljeg organa, akutnog apendicitisa ili krvarenja u trbušnoj šupljini. Može biti difuzni, gdje je na dodir osjetljiv cijeli trbuh ili lokaliziran, mjesto gdje je upala najjača. Bol najčešće počinje u središnjem dijelu trbuha, da bi se kako se razvija upalni proces, smjestila na mjesto upaljenog organa. Prateći simptomi peritonitisa su najčešće povraćanje, mučnina, paralitički ileus, tahikardija, groznica. Dijete je jako uplašeno i često nesuradljivo (6).

Akutni abdomen u novorođenčadi posebno je osjetljivo područje te iziskuje veliko znanje i iskustvo, kako kliničara tako i medicinske sestre. Najčešći uzroci akutnog abdomena u novorođenčadi su kongenitalne malformacije te bolesti koje se razviju

neposredno nakon rođenja. Neke od njih su: malrotacija crijeva, nekrotizirajući enterokolitis, prirođena atrezija pilorusa, atrezija duodenuma, tankog ili debelog crijeva, mekonijski ileus, Morbus Hirschprung i uklještena preponska kila. Najvažnije je procijeniti opće stanje djeteta (stanje šoka, izgled i boja kože, stanje svijesti, plač). U novorođenčeta glavni znakovi akutnog zbivanja u trbuhu su: neprekidan plač, odbijanje hrane, povraćanje uz žučni sadržaj, bolan i napet trbušćić promijenjene boje kože, distendiran trbuh, povlačenje nožica prema trbuhu, hipotermija ili hipertermija, letargija, šok, hiperperistaltika ili odsutnost peristaltike, krv u stolici, izbočina u preponskoj regiji, izostanak stolice.

Ključna osoba koja će na vrijeme prepoznati znakove i simptome akutnog abdomena u novorođenčeta je medicinska sestra. Uz medicinsku sestru u skrb o novorođenčetu uključeni su roditelji. Roditelji moraju biti educirani o bitnim promjenama kod djeteta kako bi se osigurala pravovaljana reakcija.

1.3. Dijagnostika

Dijagnoza akutnog abdomena u djece se postavlja temeljem:

- anamneze;
- kliničkog pregleda;
- laboratorijske dijagnostike;
- radiološke dijagnostike.

1.3.1. Anamneza

Uzimanje anamneze je otežano zbog osobitosti psihomotornog razvoja koje ovisi o dobi djeteta, te je neophodan razgovor sa roditeljima i prikupljanje što više podataka (heteroanamneza). Potrebno je saznati kada su se pojavili simptomi, gdje je bol počela i kakvom jačinom, je li se dijete tuži da je bol na jednom mjestu ili se širi, je li povraćalo, imalo temperaturu, kakav mu je apetit, postoji li mogućnost da se dijete otrovalo nekom hranom, je li moglo progutati neko strano tijelo, boluje li trenutno netko u kući od nekakve bolesti, ide li dijete u vrtić ili školu, kakve su crijevne navike djeteta, pati li od opstipacije, nosi li pelene, mokri li uredno, igra li se normalno, kako spava, kako jede, gubi li na težini. Svi ovi podatci mogu pomoći u postavljanju dijagnoze.

Uzimanje anamneze uvelike olakšava veća životna dob djeteta, kada dijete može samo dati potrebne podatke i objasniti svoje tegobe, te pokazati koja mu je najbolnija točka na truhu. Bitno je doznati je li uzrok boli trauma, jer se nerijetko dogodi da dijete to prešuti roditeljima (7).

1.3.2. Klinički pregled

Klinički pregled uključuje inspekciju (vitalni znakovi, opće stanje djeteta, boja kože, turgor, uhranjenost, način ležanja, ustajanja i hodanja, izraz lica pri pregledu), perkusiju (muklina, timpanizam), auskultaciju (odsutna peristaltika ili hiperperistaltika, pretakanje), palpaciju (mjesto boli, defans), digitorektalni pregled te mjerenje aksilarne i rektalne temperature (4). Za vrijeme kliničkog pregleda djeteta, uz roditelje, nazočna je i medicinska sestra. Liječnik i medicinska sestra su dužni svaki svoj postupak objasniti roditeljima i djetetu, ukoliko ono to može razumjeti (8).

1.3.3. Laboratorijska dijagnostika

Od krvnih nalaza za laboratorijske pretrage od značaja su:

- KKS;
- DKS;
- CRP (C-reaktivni protein);
- GUK, elektroliti (Na, K, Cl, Ca);
- urea, kreatinin;
- bilirubin, jetreni enzimi;
- amilaze u serumu i urinu;
- urin;
- KG.

Laboratorijski parametri su vrijedan, ali ne i ključan pokazatelj akutnog kirurškog zbivanja, jer ponekad su kod kirurškog zbivanja laboratorijski parametri u granicama referentnih vrijednosti (3).

1.3.4. Radiološka dijagnostika

Radiološka dijagnostika od velikog je značaja kod postavljanja dijagnoze akutnog abdomena. Prvi izbor je nativna rendgenska snimka truha uz pomoć koje se može

otkriti prisutnost slobodnog zraka, odnosno perforacija šupljeg organa. U djece se češće radi ultrazvučna pretraga abdomena nego višeslojna kompjutorska tomografija (MSCT), jer upotrebom ultrazvuka nema zračenja i u pravilu je dovoljan za postavljanje dijagnoze. Nešto rjeđe se rade kontrastne pretrage probavnog sustava, kao što je irigografija ili intravenska urografija (IVU) (3).

1.4. Liječenje

Liječenje djece sa dijagnozom akutnog abdomena u pravilu je operacijsko. Ponekad se odlučuje i na konzervativno liječenje koje uključuje postavljanje nazogastrične sonde (NGS), primjenu antibiotika širokog spektra, klistira, nadoknada tekućine parenteralnim putem. Dijete ne uzima ništa na usta do uspostave normalne peristaltike i smirivanja stanja. Liječenje i oporavak uvelike ovisi o stanju i dobi djeteta. Što je dijete suradljivije i oporavak je brži (9).

1.5. Reakcija na hospitalizaciju

Svako dijete različito reagira na hospitalizaciju. Najčešće se događa da je djetetu to prvo odvajanje od roditelja i samim tim je reakcija na hospitalizaciju još burnija. Svako odvajanje djeteta od roditelja i iz njegove primarne sredine praćeno je neugodnim emocionalnim osjećanjem i za njega je zastrašujuće i tužno. Najosjetljivija djeca po pitanju odvajanja od majke su ona od 6 mjeseci do 4 godine. Ukoliko hospitalizacija nije nužna, preporučuje se izbjeći je. Na neugodna iskustva djece tijekom hospitalizacije utječu mnogi činitelji. Osim odvajanja od roditelja tu su još prisutni i bolovi, neizvjesnost kod pojedinih dijagnostičkih postupaka, bolni dijagnostički i terapijski postupci kao što su vađenje krvi, kateterizacija ili npr. postavljanje NGS, neugodna bolnička okolina, strah od uniformi osoblja, spavanje noću u sobi s nepoznatom djecom.

Reakcije na hospitalizaciju ovise najviše o dobi djeteta i stupnju kognitivnog razvoja. O dobi ovisi djetetovo shvaćanje bolesti, reakcije na dijagnostiku i liječenje. U veće djece reakcije na hospitalizaciju su blaže, primijećeno je da djevojčice bolje prihvaćaju hospitalizaciju od dječaka(10). U male djece i njihovog shvaćanja hospitalizacije pojavljuje se jedan psihološki problem, a to je što oni ostanak u bolnici i bolest doživljavaju kao kaznu za svoje ponašanje. U takve djece vrlo veliku ulogu ima medicinska sestra i njena mogućnost stvaranja prisnog i povjerljivog odnosa s djetetom.

Tek dijete starije od 11 godina može razumjeti fiziološke mehanizme bolesti. Medicinska sestra je ta koja predstavlja zdravstvenu ustanovu i u djeteta razbija predrasude o bolnici. Kod svakog postupka sa djetetom treba uključiti roditelje i smatrati ih partnerima u liječenju djeteta. Duljina hospitalizacije također je bitna, jer što je ona kraća, manje su i blaže posljedice kod djeteta, kako psihičke tako i fizičke.

Postoji skupina djece koja posebno burno reagiraju na hospitalizaciju:

- djeca koja su već imala neugodno bolničko iskustvo;
- djeca koja su u obitelji jedinci;
- djeca koja se inače boje stranih, odraslih osoba;
- djeca koja rijetko idu u posjet drugim obiteljima;
- djeca čije majke vrlo burno i emotivno reagiraju na njihov ostanak u bolnici.

Većina hospitalizirane djece prolazi tri faze prilagodbe na bolničku sredinu:

1. faza prosvjeda;
2. faza očajanja;
3. faza prividne prilagodbe (10).

1.5.1. Faza prosvjeda

U fazi prosvjeda dijete vrišti, plače, baca se po krevetu, ne da se dodirnuti, bježi za majkom i ne želi se odvojiti od nje. (10).



Slika 5: Faza prosvjeda

Izvor: <http://www.maturski.org/PSIHIJATRIJA/Anksioznost-kod-dece.html>

1.5.2. Faza očajanja

Faza očajanja počinje kada dijete uvidi da nije vratilo majku i da ipak mora ostati u bolnici. Dijete se smiruje, apatično je, šutljivo, tužno, ne razgovara mnogo(10).

1.5.3. Faza prividne prilagodbe

Faza prividne prilagodbe razvija se kada se dijete naviklo na bolnicu, počelo je surađivati, komunicira s okolinom, ali posljedice hospitalizacije su vidljive tek po povratku kući (10).

1.6. Olakšavanje boravaka u bolnici

Postoji više načina kako pomoći djetetu da lakše prebrodi bolničke dane. Pored roditelja, ključnu ulogu u tome ima medicinska sestra. Ako je hospitalizacija planirana, bitno je provesti adekvatne i pravovremene pripreme za dolazak u bolnicu. Na prvom mjestu je razgovor. Djetetu koje razumije ćemo objasniti razloge hospitalizacije, pojasniti postupke koji će se provoditi nad njim, kazati kako će roditelji stalno biti uz njega. Ne smijemo mu lagati, govoriti kako ni jedan postupak neće boljeti, da se sigurno neće operirati, da će biti u bolnici manje dana nego što se zapravo očekuje. Treba naglasiti kako mu se želi pomoći i olakšati njegov zdravstveni problem, te ga uvjeriti da svi zajedno rade na njegovom što bržem oporavku. Kada smo iskreni prema djetetu, prilagodba na bolnicu je puno lakša i uspješnija. Ukoliko je dijete tužno, moramo ga poticati na razgovor i saznati što ga brine i tišti. Dobro bi bilo da dijete prethodno upozna prostor i osoblje koje će se brinuti za njega jer se na taj način smanjuje strah i tjeskoba kod djeteta. O bolnici i osoblju roditelji trebaju djetetu stalno govoriti pozitivno kako bi dijete sebi stvorilo pozitivnu sliku o njima. Roditelji ne smiju očajavati pred djetetom niti plakati jer će dijete tek tada biti zbunjeno i bojati se što ga čeka u bolnici. Djetetu treba dozvoliti da ponese u bolnicu svoju najdražu igračku, slikovnicu ili slično (8).

Ukoliko je dijete hitno hospitalizirano i nije bilo vremena za pravovremenu pripremu, trebamo usputno djetetu objašnjavati što se događa, što će mu se raditi, uvjeriti ga da se sve radi za njegovu dobrobit i da će roditelji stalno biti uz njega. Istraživanja su pokazala da su djeca uz koju su za vrijeme hospitalizacije stalno bili roditelji, imala brži i uspješniji oporavak (10). Danas u većini bolnica postoji mogućnost da majka bude uz dijete 24 sata i bude zaprimljena zajedno s djetetom. Kod slučajeva kada roditelj nije u mogućnosti ostati stalno uz dijete, bitno je da bude neko vrijeme uz njega dok se smjesti u krevet, raspredi stvari, upozna prostor i adaptira na okolinu. Medicinska sestra uz provođenje zdravstvene njege, bez obzira na nazočnost

majke, mora posvetiti dovoljno vremena za komunikaciju i igru sa bolesnim djetetom. Ona je ta koja će djecu na odjelu međusobno upoznati, omogućiti im druženje i igru. Uz pomoć raznih udruga i suradnika (psiholog, odgajatelj, defektolog) medicinska sestra organizira dječje radionice, lutkarske predstave, posjete klaunova i ine zabavne aktivnosti na odjelu/klinici s namjerom da se dijete osjeća bezbrižno i opušteno.

1.7. Posljedice hospitalizacije u djeteta

Dijete nakon povratka iz bolnice može pokazivati promjene u ponašanju. Bitno ih je na vrijeme otkriti i pomoći djetetu. Za boravka djeteta u bolnici važno je da mu se dolazi u posjet svaki dan kako se ne bi osjećalo napušteno, jer to uvelike doprinosi ponašanju djeteta kada dođe iz bolnice kući.

Djetetu se u bolnici ne smije obećavati ono što se ne može ispuniti po izlasku iz bolnice, npr. *„ako budeš dobar u bolnici, kada dođeš kući dobit ćeš najskuplju igračku“*. Djetetovo promijenjeno ponašanje nakon hospitalizacije treba razumjeti i ispravno reagirati. Malo dijete nakon izlaska iz bolnice može pokazivati pojačan strah od odraslih osoba, strah od odvajanja od roditelja, može se pojaviti ponovno mokrenje u krevet, buđenje po noći uz plač, agresivnost, govorne smetnje kao što su mucanje ili tepanje, smanjenje stupnja samostalnosti u odnosu na razdoblje prije hospitalizacije. Poteškoće se mogu prezentirati na prvoj liječničkoj kontroli po izlasku iz bolnice; dijete može odbijati pregled, previjanje rane, ne dozvoljava da mu se itko od osoblja približi (11).

Dijete treba što prije socijalizirati, omogućiti mu igru i druženje s vršnjacima. S djetetom je potrebno jako puno razgovarati, poticati ga na verbalizaciju problema, poticati ga da ispriča što ga još uvijek muči, što ga tišti. Prema djetetu se treba ponašati što je moguće uobičajenije, ne smije ga se pretjerano tetošiti i maziti, te mu sve popuštati jer to samo može produbiti problem i produžiti oporavak (10).

Posljedice hospitalizacije kod djeteta može uvelike smanjiti dobra psihološka priprema djeteta prije odlaska u bolnicu i ugodan boravak u bolnici, čemu uvelike doprinosi topao i prijateljski odnos osoblja, posebno medicinske sestre.

2. CILJ RADA

Cilj ovog rada je prikazati postupke medicinske sestre prilikom prijama, planiranja, provođenja i evaluiranja provedene zdravstvene njege u djeteta s akutnim abdomenom. Također, želi se ukazati na stručnost i iskustvo medicinske sestre koja je osposobljena za rad s djecom, njeno nastojanje da umanja i otkloni negativne posljedice hospitalizacije u djeteta te kroz provođenje zdravstvene njege utječe na brži i uspješniji djetetov oporavak.

3. RASPRAVA – PRIKAZ SLUČAJA

3.1. Sestrinska anamneza i dekursus

Dječak D.G., 12. god iz Splita, u pratnji majke došao je na Hitni kirurški prijam KBC-a Split, u 10:30 h dana 01. travnja 2016. godine. Upućen je u bolnicu od strane liječnice opće medicine pod medicinskom dijagnozom akutnog abdomena.

Majka navodi da dijete inače ne boluje od nikakvih bolesti, nema alergija. Samostalan je u održavanju higijene (1/4), eliminaciji (1/4), hranjenju (1/4) i oblačenju (1/4). Fizičke aktivnosti (hodanje, premještanje, sjedenje, stajanje, okretanje) obavlja samostalno (1/4). Ne koristi nikakva ortopedska i medicinska pomagala (naočale, zubni aparat). Prehrana je u skladu sa životnom dobi (kuhani obroci, zastupljen preporučeni udio voća i povrća), apetit uredan, stolica i mokrenje uredni, znojenje normalno. Vid, sluh i govor uredni, bez teškoća. Dijete je visoko 156 cm, teško 47 kg, krvni tlak na desnoj ruci u ležećem položaju je 115/55 mmHg, puls frekvencije 88/min. Tjelesna temperatura mjerena aksilarno iznosila je 36.6 °C, a rektalna 37.8° C. Koža je urednog izgleda bez oštećenja, ekstremiteti bez edema i oštećenja.

Po dolasku dijete je bilo blijedo, pogrbljenog držanja, preplašeno. Navodi da su bolovi oko pupka počeli dan ranije, 31. ožujka 2016. godine oko 18 h. Bol se sada spustila desno ileocekalno, područje je bilo vrlo bolno na palpaciju (8/10). Nije povraćao, ali je stalno imao mučninu i nagon na povraćanje. Od dana prije nije ništa jeo, slabo je pio tekućinu (oko 500 ml/24h), davao je dojam lagane dehidriranosti (oči upale, jezik obložen, turgor smanjen, blago hipotenzivan).

Liječnik je po pregledu ordinirao nadoknadu tekućine; 1000 ml Ringerove otopine te se dijete smjestilo u dnevnu bolnicu na opservaciju. Majka je ostala uz dijete. Djetetu je izvađena krv i uzet urin, a rezultati laboratorijske analize upućivali su na upalno stanje L-24.2 (4-10x10⁹/l), CRP-68 (0-5 mg/L). Za vrijeme opservacije dijete je povremeno uplakano, nije povraćalo, a bolovi su stalno prisutni. Medicinska sestra je uočila da je dijete poprilično uplašeno i da se boji operacije koju je liječnik spomenuo kao moguću opciju. Sestra je naglasila djetetu da razumije njegov strah i objasnila da će ona biti uz njega i da će se cijeli tim truditi da on bude siguran. Potvrdilo se da pružanje iskrene informacije djetetu o postupcima koji će se izvoditi oko njega, je preduvjet stvaranja odnosa povjerenja između djeteta i osoblja, posebice medicinske sestre.

Nakon dva i pol sata promatranja, dječji kirurg nakon ponovnog pregleda odlučio se za operacijski zahvat. Dijete je bilo iznimno uplašeno, medicinska sestra ponovno je razgovarala s njim, uspjela ga je smiriti i objasniti da treba vjerovati liječniku i da su svi tu da mu pomognu. Svrha psihološke pripreme je smanjiti djetetov strah i uznemirenost, jer tada je i suradnja medicinske sestre s djetetom puno bolja. Potrebno je koristiti izraze koje dijete razumije s obzirom na uzrast, te je iznimno važno na sva pitanja dati odgovor. Potrebno je dijete uputiti u sve postupke prijeoperacijske pripreme. Dijete se nakon razgovora doimalo mirnije i sabranije. Majci je objašnjeno sve u svezi s operacijskim zahvatom, zatražen je njen informirani pristanak kao zakonskog skrbnika. Nakon što je majka potpisala informirani pristanak, pristupilo se fizičkoj pripremi djeteta za operaciju. Dijete je presvučeno u bolničku pidžamu, uzet je uzorak krvi za određivanje krvne grupe i Rh faktora. Pozvan je dežurni anesteziolog koji je pregledao dijete i nakon razgovora s majkom, zaključio da se dijete može uspavati i da nema kontraindikacija za operacijski zahvat. Medicinska sestra odvela je dijete u operacijsku dvoranu i ostala dok se dijete nije uspavalo.

Nakon uspješno izvedenog operacijskog zahvata, dijete se razbudilo iz anestezije i u pratnji majke i medicinske sestre premjestilo se u intenzivnu njegu Zavoda za dječju kirurgiju. Liječnik je majci objasnio tijek operacijskog zahvata i potvrdio da se radilo o upali crvuljka. Kako je dijete smješteno u jedinicu intenzivne njege, majka nije smjela biti stalno uz njega. Dijete je bilo urednih vitalnih znakova i poslijeoperacijskog tijeka. Od poslijeoperacijskih poteškoća javilo se povraćanje. U djeteta je prisutna bol u (7/10) području operacijskog reza te je primijenjen ordinirani analgetik. Nakon terapije protiv boli dijete nije bilo prestrašeno, mirno je spavalo. Vitalni znakovi su bili u referentnim granicama, a drugi poslijeoperacijski dan je imalo stolicu. Dijete se samostalno premješta i hoda (1/4), te je uz pomoć medicinske sestre upoznalo odjel i prostorije gdje može boraviti i družiti se s ostalom djecom. Medicinska sestra sudjeluje u svim poslijeoperacijskim postupcima; previjanje operativne rane, sastavljanje jelovnika, primjena terapije, organiziranje zabavnih aktivnosti na odjelu (12).

3.2. Problemi iz područja zdravstvene njege u prijeoperacijskom razdoblju

Tablica 1. Bol

Sestrinska dijagnoza	Bol u/s osnovnom bolesti 2° Appendicitis što se očituje ocjenom boli na skali 8/10
Cilj u procesu zdravstvene njege	Dijete će za pola sata procijeniti bol na skali sa 3/10 ili manje
Sestrinske intervencije	<ol style="list-style-type: none">1. Primijeniti ordinirani analgetik2. Predložiti djetetu da zauzme položaj u kojem ga najmanje boli, položaj u kojem je opuštena trbušna muskulatura3. Pomoći djetetu da se namjesti u krevetu4. Osigurati mirnu okolinu5. Omogućiti prisustvo majke6. Objasniti djetetu da nas izvještava o smanjenju i pojačavanju boli
Evaluacija	Cilj postignut. Dijete je za 20 min ocijenilo bol sa 3/10

Tablica 2. Mučnina

Sestrinska dijagnoza	Mučnina u/s osnovnom bolesti 2° Appendicitis što se očituje izjavom djeteta „ <i>Stalno mi je muka, ali ne mogu povratiti</i> “
Cilj u procesu zdravstvene njege	Dijete će smanjiti osjećaj mučnine za vrijeme opservacije
Sestrinske intervencije	<ol style="list-style-type: none">1. Primijeniti ordinirane antiemetike2. Savjetovati djetetu da duboko diše3. Savjetovati djetetu da zauzme što uspravniji položaj4. Objasniti djetetu važnost izbjegavanja unosa hrane i tekućine na usta5. Osigurati mu bubrežnjak na dohvat ruke6. Primijeniti metodu odvlačenja pozornosti (razgovor, časopis...)7. Prozračiti prostoriju8. Omogućiti majci da bude uz njega
Evaluacija	Cilj postignut. Dijete je za pola sata smanjilo osjećaj mučnine

Tablica 3. Strah

Sestrinska dijagnoza	Strah u/s operativnim zahvatom 2° apendektomija što se očituje izjavom djeteta „ <i>Mene je puno strah operacije i da se neću probuditi</i> “
Cilj u procesu zdravstvene njege	Dijete će za vrijeme opservacije smanjiti osjećaj straha
Sestrinske intervencije	<ol style="list-style-type: none">1. Omogućiti prisustvo majke2. Prilaziti djetetu s osmjehom3. Stvoriti osjećaj sigurnosti i povjerenja4. Poticati dijete da postavlja pitanja o svemu što ga zanima5. Upoznati dijete s planiranim postupcima i obećati mu da će medicinska sestra uvijek biti uz njega6. Upoznati dijete s anesteziologom7. Poticati dijete na pozitivno razmišljanje8. Ostati uz dijete dok se uspavljuje
Evaluacija	Cilj postignut. Dijete je smanjilo osjećaj straha

3.3. Problemi iz područja zdravstvene njege u poslijeoperacijskom razdoblju

Tablica 4. Visok rizik za krvarenje (VR)

Sestrinska dijagnoza	VR za krvarenje u/s operativnim zahvatom
Sestrinske intervencije	<ol style="list-style-type: none"> 1. Provjeravati zavojne tuffere na operativnoj rani svakih 10 min prvih sat vremena; svakih pola sata sat vremena; svaki sat/24 h 2. Pratiti vitalne znakove svakih 10 min prvih sat vremena; svakih pola sata sat vremena; svaki sat/24 h 3. Pratiti ponašanje djeteta/24 h (zijevanje, pospanost, bljedilo kože...) 4. Objasniti djetetu da u slučaju povraćanja ili kašljanja, ustajanja, okretanja pritisne rukom na zavoj (kompresija) 5. Objasniti djetetu važnost polaganog ustajanja uz pomoć medicinske sestre (ortostatska hipotenzija) 6. Podučiti dijete da prijavi promjene na zavojnom materijalu (sekrecija, krv)
Evaluacija	Nema krvarenja

Tablica 5. Bol

Sestrinska dijagnoza	Bol u/s operacijskim rezom 2° apendektomija što se očituje izjavom djeteta: „ <i>Boli me</i> “ i ocjenom boli 7/10
Cilj u procesu zdravstvene njege	Dijete će za 20 min ocijeniti bol na skali 3/10 ili manje
Sestrinske intervencije	<ol style="list-style-type: none">1. Primijeniti ordinirani analgetik2. Objasniti i pomoći djetetu da zauzme Fowlerov položaj kako bi mu se opustila trbušna muskulatura3. Osigurati mirnu okolinu
Evaluacija	Cilj postignut. Dijete je za 20 min ocijenilo bol na skali sa 3/10

Tablica 6. Povraćanje

Sestrinska dijagnoza	Povraćanje u/s poslijeoperacijskim periodom što se očituje s više od 4 akta povraćanja poslije operacije
Cilj u procesu zdravstvene njege	Dijete će povraćati 1-2 puta u tijeku prvog poslijeoperacijskog dana
Sestrinske intervencije	<ol style="list-style-type: none">1. Smjestiti dijete u visoki Fowlerov položaj s glavom nagnutom prema naprijed2. Postaviti bubrežnjak i staničevinu na dohvat ruku3. Primijeniti ordinirani antiemetik4. Osigurati ispiranje usne šupljine nakon povraćanja5. Primijeniti hladnu i vlažnu oblogu na čelo i vrat djeteta
Evaluacija	Cilj postignut. Dijete je prestalo povraćati u toku popodneva prvog poslijeoperacijskog dana

Tablica 7. VR za infekciju

Sestrinska dijagnoza	VR za infekciju u/s operacijskim rezom 2° apendektomija
Cilj u procesu zdravstvene njege	Dijete neće dobiti infekciju u toku hospitalizacije
Sestrinske intervencije	<ol style="list-style-type: none">1. Održavati toaletu kirurške rane po protokolu2. Poštivati pravila antiseptike i asepse u svakodnevnom radu3. Objasniti djetetu i roditeljima postupak ispravnog pranja ruku i važnost provođenja istog4. Objasniti djetetu i roditeljima važnost pravilne prehrane i hidracije, boravka na svježem zraku (dati pisane upute)
Evaluacija	Cilj postignut. Dijete nije dobilo infekciju

Tablica 8. VR za dehidraciju

Sestrinska dijagnoza	VR za dehidraciju u/s povraćanjem
Cilj u procesu zdravstven njege	Dijete neće biti dehidrirano u toku prvog poslijeoperacijskog dana (dok povraća)
Sestrinske intervencije	<ol style="list-style-type: none">1. Primijeniti ordiniranu nadoknadu tekućine2. Pratiti unos i iznos tekućina3. Kontrolirati izgled sluznica i turgor kože4. Kontrolirati vitalne funkcije po protokolu5. Osigurati tekućinu na dohvat ruke6. Objasniti djetetu važnost unošenja propisane količine tekućine i to gutljaj po gutljaj
Evaluacija	Cilj postignut. Dijete nije dehidriralo.

3.4. Otpust iz bolnice

Poslijeoperacijski tijek je protekao bez pojave komplikacija i poteškoća, te je liječnik donio odluku o otpustu djeteta iz bolnice. U tijeku hospitalizacije medicinske sestre stvorile su odnos poštovanja i povjerenja s djetetom i roditeljima što je pridonijelo smanjivanju i otklanjanju straha u djeteta i roditelja, ali i usvajanju važnih pravila zdravog života iza operacijskog zahvata, kao što su pravilna prehrana, tjelovježba.

Dijete je otpušteno peti poslijeoperacijski dan, 06. travnja 2016. godine u pratnji roditelja. Prilikom otpusta djeteta iz bolnice medicinska sestra je savetovala djetetu i roditeljima da se pridržavaju usmenih i pisanih zdravstvenih preporuka koje su dobili. Roditelji i dijete izrazili su zahvalnost cjelokupnom zdravstvenom i pomoćnom osoblju bolnice i zadovoljstvo pruženim uslugama.

4. ZAKLJUČAK

Djeca su najosjetljivija populacija, kako zdrava, tako još više bolesna. Prilikom dolaska djeteta i roditelja na bolnički prijam, medicinska sestra predstavlja prvi kontakt s bolnicom. Važno je da medicinska sestra ima dobro razvijene komunikacijske vještine, visoku razinu stručnosti i iskustvo u radu s djecom. Medicinska sestra će prihvatiti dijete i kroz provođenje zdravstvene njege, koristeći svoja stručna znanja i vještine, nastojati udovoljiti njegovim zahtjevima i ublažiti ili riješiti poteškoće i probleme. U središtu pozornosti je uvijek dijete i njegov problem.

Roditelji su partneri u zdravstvenoj skrbi o djetetu. Prilikom prijama bolesnog djeteta vrlo je važno da medicinska sestra pokaže empatiju i ljubaznost. Kada dijete vidi da roditelji prihvaćaju zdravstveno osoblje, da im vjeruju, tada će se i ono opustiti i lakše steći povjerenje. Kada se sa bolesnim djetetom ostvari povjerljiv odnos, ono je suradljivije i oporavak je uspješniji i brži.

5. LITERATURA

1. Anon. Bolesti probavnog sistema kod djece. Vaše dijete, 2013.
Dostupno na: <http://zdravodijete.blogspot.hr/2013/03/bolesti-probavnog-sistema-kod-djece.html#.V1A1dyZXqM8> (18. 5. 2016.)
2. Žganjer M, Cigit I, Žganjer V, Car A, Leko M. manje učestali uzroci akutne kirurške boli kod djece - naša iskustva posljednjih 10 godina. Paediatr Croat 2011;55:49-55
Dostupno na: <http://hrcak.srce.hr/74328> (1. 5. 2016.)
3. Župančić B, Štampalija F, Lesjak N, Car A, Višnjić S, Župančić V. Dileme i poteškoće u kirurškom pristupu akutnom abdomenu u djece. Paediatr Croat. 2013; 57 (Supl 1): 139-145.
Dostupno na: <http://hpps.kbsplit.hr/hpps-2013/pdf/Dok%2026.pdf> (10. 5. 2016.)
4. Pogorelić Z. Akutni abdomen u dječjoj dobi. Nastavni tekstovi, Medicinski fakultet u Splitu, 2015.
Dostupno na:
<http://neuron.mefst.hr/docs/katedre/kirurgija/Akutni%20abdomen%20u%20dje%C4%8Djoj%20dobi.pdf> (1. 5. 2016.)
5. Župančić B, Lesjak N, Župančić V, Gliha A, Petračić I, Pašalić I, Bašković M. Što još možemo naučiti o akutnom skrotumu?! Paediatr Croat. 2015; 59 (Supl 1): 119-127
Dostupno na: <http://hpps.kbsplit.hr/hpps-2015/PDF/Dok%2026.pdf> (1. 5. 2016.)
6. Meštrović T. Peritonitis – upala potrbušnice. Pliva zdravlje.
Dostupno na: <http://www.plivazdravlje.hr/aktualno/clanak/27239/Peritonitis-upala-potrbusnice.html> (1. 5. 2016.)
7. Vučetić B. Apendicitis u djece mlađe od 5 godina: dijagnostički izazov. PLIVAMED.net, 2016.
Dostupno na: <http://www.plivamed.net/aktualno/clanak/11051/Apendicitis-u-djece-mladje-od-5-godina-dijagnosticki-izazov.html> (1. 5. 2016.)
8. Lansdown R. Children in Hospital. Oxford University Press, 1996.
9. Prpić I. Kirurgija za više medicinske škole. Medicinska naklada. Zagreb, 1996.

10. Havelka M. Zdravstvena psihologija. Medicinski fakultet Sveučilišta u Zagrebu. Zagreb, 1990.
11. Shapiro L.E. Kako razviti emocionalnu inteligenciju djeteta. Mozaik knjiga. Zagreb, 1997.
12. Šepec S. i sur. Sestrinske dijagnoze. Hrvatska komora medicinskih sestara. Zagreb, 2011.

6. SAŽETAK

Bolesti probavnog sustava u djece su u današnje vrijeme česte i neizostavan dio odrastanja i djetinjstva. Najčešći i prvi simptom je bol, zatim povraćanje i mučnina. Bol može nastupiti naglo i biti jakog intenziteta (npr. kod apendicitisa), te se može pojavljivati nešto slabijeg intenziteta i nestajati, tzv. rekurirajuća bol (npr. kod Meckelovog divertikula ili peptičkog ulkusa). Akutni abdomen je stanje koje označava pojavu nagle boli u trbuhu koja zahtjeva žurnu kiruršku intervenciju, a u dječjoj dobi predstavlja osjetljivo stanje koje zahtjeva vrlo pažljiv klinički pristup. Najčešće dijagnoze koje se svrstavaju u sindrom akutnog abdomena u djece su: apendicitis, invaginacija, Meckelov diverticulitis, ukliještena preponska kila, torzija intraabdominalnih organa.

Skrb o djetetu s dijagnozom akutnog abdomena zahtjevna je za cjelokupno zdravstveno i pomoćno osoblje jer ovisi o djetetovom psihomotornom razvoju. Stvaranje odnosa poštovanja i povjerenja s roditeljima je najvažniji dio uspostave komunikacije. Kada dijete vidi smirene roditelje koji vjeruju medicinskoj sestri i ono će se opustiti i dopustiti sestri da mu se približi i savjetuje ga. Najčešće sestrinske dijagnoze u skrbi djeteta s akutnim abdomenom su: bol u/s osnovnom bolesti, strah u/s hospitalizacijom i operacijskim zahvatom, hospitalizam u/s odvajanjem od roditelja, VR za infekciju u/s kirurškom ranom i VR za pojavu poslijeoperacijskih poteškoća u/s operacijskim zahvatom. Dijete s dijagnozom akutnog abdomena najčešće bude podvrgnuto operacijskom zahvatu.

Istraživanja su pokazala da dobra psihološka priprema uvelike olakšava i smanjuje poslijeoperacijski oporavak djeteta. Tijekom hospitalizacije roditeljima treba biti omogućeno da što više budu uz dijete, kako bi se ublažile ili spriječile psihičke posljedice boravka u bolnici.

7. SUMMARY

Gastrointestinal diseases in children are nowadays often and inevitable part of growing up and childhood. The most common symptom is pain, followed by vomiting and nausea. The pain can range from sudden and severe pain (e.g. appendicitis) or it can be mild and it can go away and come back again, also called recurrent pain (e.g. Meckel's diverticulitis or peptic ulcer). The acute abdomen refers to sudden abdominal pain and often requiring urgent surgical intervention, it is delicate condition in children that requires very careful medical approach. The most common diagnoses of acute abdomen in children include; appendicitis, intussusception, Meckel's diverticulitis, incarcerated inguinal hernia and intraabdominal organ torsions.

The care of acute abdominal pain in children is a challenging task for medical and support staff, reflecting on child's psychomotor development. The most important part of parental and medical staff relationship is establishment of trust and respect between each other. When a child sees parents who trust the nurse, he becomes more relaxed and allows the nurse to approach him and to advise him. The most common nursing diagnoses in the care of children with acute abdomen are: pain related to disease, fears concerning the hospital and surgery, stress of hospitalization related to separation from the parents, high risk for infection related to surgical wound and high risk of postoperative complications related to surgery. A child diagnosed with acute abdomen usually undergoes surgery.

Studies have shown that good psychological preparation simplifies and reduces postoperative recovery of the child. The presence and participation of parents during child's hospitalization reduces or prevents psychological consequences of hospitalization.

8. ŽIVOTOPIS

Osobni podaci

Ime i prezime Silvija Radomilović
Adresa A. B. Šimića 24, 21213 Kaštel Gomilica
E-mail silvija.radomilovic@gmail.com
Datum rođenja 15. 08. 1976.

Udata, majka dvojice sinova od 10 i 15 godina

Obrazovanje

1991. - 1995. - Zdravstvena škola Split; medicinska sestra – tehničar
2013. – 2016. - Preddiplomski studij sestrinstva, Sveučilišni odjel zdravstvenih studija

Radno iskustvo

1997. - - KBC Split; Klinika za kirurgiju, Hitni kirurški prijam

Dodatne informacije

Poznavanje rada na računalu u MS Officeu
Poznavanje engleskog jezika u govoru i pismu