

Tumori štitnjače

Ževrnja, Mia

Undergraduate thesis / Završni rad

2017

Degree Grantor / Ustanova koja je dodijelila akademski / stručni stupanj: **University of Split / Sveučilište u Splitu**

Permanent link / Trajna poveznica: <https://um.nsk.hr/um:nbn:hr:176:069437>

Rights / Prava: [In copyright](#)/[Zaštićeno autorskim pravom.](#)

Download date / Datum preuzimanja: **2024-06-23**



Repository / Repozitorij:

[Repository of the University Department for Health Studies, University of Split](#)



SVEUČILIŠTE U SPLITU

Podružnica

SVEUČILIŠNI ODJEL ZDRAVSTVENIH STUDIJA

PREDDIPLOMSKI SVEUČILIŠNI STUDIJ

MEDICINSKO LABORATORIJSKA DIJAGNOSTIKA

Mia Ževrnja

TUMORI ŠTITNJAČE

Završni rad

Split, 2017.g.

SVEUČILIŠTE U SPLITU

Podružnica

SVEUČILIŠNI ODJEL ZDRAVSTVENIH STUDIJA

PREDDIPLOMSKI SVEUČILIŠNI STUDIJ

MEDICINSKO LABORATORIJSKA DIJAGNOSTIKA

Mia Ževrnja

TUMORI ŠTITNJAČE

THYROID TUMORS

Završni rad

Bachelor's Thesis

Mentor:

Doc.dr. sc. Dinka Šundov

Split, 2017. godine

SADRŽAJ

1. UVOD.....	1
1.1. Epidemiologija karcinoma štitnjače	1
1.2. Etiopatogeneza karcinoma štitnjače.....	3
1.2.1. Ionizirajuće zračenje.....	3
1.2.2. Hormonalni čimbenici.....	3
1.2.3. Genetski čimbenici.....	3
1.2.4. Unos joda i karcinomi štitnjače	4
1.3. Citološka klasifikacija tumora štitnjače	4
1.3.1. Tumori koji se ne mogu pobliže citološki klasificirati.....	5
1.3.1.1. Folikularni tumori.....	5
1.3.1.2. Hurthleovi tumori.....	10
1.3.2. Tumori koji se mogu pobliže klasificirati.....	12
1.3.2.1. Papilarni karcinomi	12
1.3.2.2. Medularni karcinomi	18
1.3.2.3. Anaplastični (nediferencirani) karcinom.....	20
1.3.2.4. Miješani karcinom štitnjače.....	20
1.4. Metode dobivanja i obrade materijala u kliničkoj citologiji.....	21
2. CILJ RADA.....	23
3. ISPITANICI I METODE ISTRAŽIVANJA	24
3.1. Ispitanici	24
3.2. Metode.....	24
3.2.1. Citološka aspiracijska punkcija pod kontrolom ultrazvuka.....	24

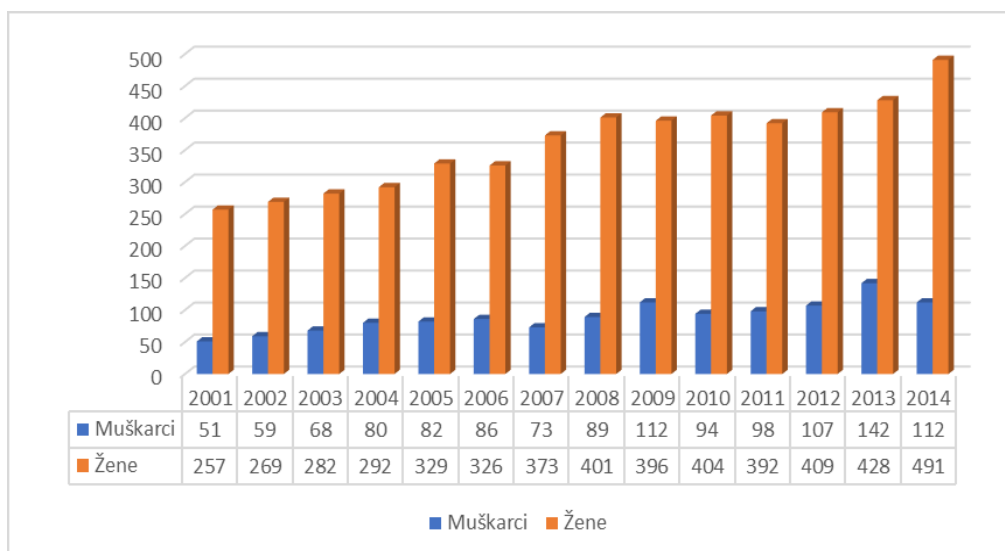
3.2.2. Metoda bojenja	25
3.2.3. Citomorfološka analiza punktata	26
3.3. Statistički postupci.....	29
4. REZULTATI	30
5. RASPRAVA.....	37
6. ZAKLJUČAK.....	40
7. LITERATURA	41
8. SAŽETAK	44
9. SUMMARY.....	46
10. ŽIVOTOPIS.....	47

1. UVOD

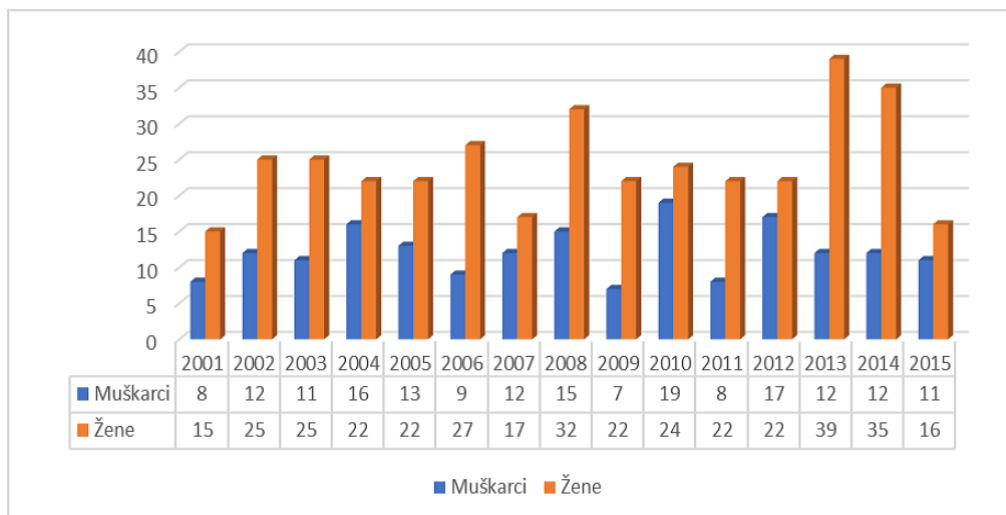
1.1. Epidemiologija karcinoma štitnjače

Karcinomi štitnjače, iako rijetke maligne neoplazme, najčešće su neoplazme endokrinog sustava. U Sjedinjenim Američkim Državama je 2003. godine zabilježeno 0,85% novih slučajeva u muškaraca i 2,5% novih slučajeva u žena. Prosječna godišnja incidencija karcinoma štitnjače je 2-5 na 100 000 stanovnika, a mortalitet 0,5 smrtnih slučajeva na 100 000 stanovnika (1). Prema zadnjim procjenama Međunarodne agencije za istraživanje karcinoma, 2012. godine u svijetu je od karcinoma štitnjače oboljelo 300 000, a umrlo 40 000 ljudi. U Europi je oboljelo 53 000, a umrlo 6 300 osoba. Ženski spol je češće zastupljen pa je 80% novo oboljelih od karcinoma štitnjače i 2/3 umrlih ženskog spola (2).

U Hrvatskoj je zadnjih 15 godina došlo do značajnog porasta broja novooboljelih od karcinoma štitnjače. Uočen je porast dobno-standardizirane stope od 5,8% u muškaraca i 5,5% u žena. Ukupni broj oboljelih je udvostručen u razdoblju od 2001. do 2014. godine, a broj umrlih bio je između 23 i 51 godišnje (2). Broj oboljelih i umrlih u navedenom razdoblju po godinama i spolu prikazan je na Slikama 1 i 2.



Slika 1. Broj novo oboljelih od raka štitnjače u Hrvatskoj po godinama i spolu od 2001 do 2014. godine. Izvor podataka Registar za rak, Hrvatski zavod za javno zdravstvo (2)



Slika 2. Broj osoba umrlih od raka štitnjače u Hrvatskoj po godinama i spolu, od 2001. do 2015. godine. Izvor podataka Državni zavod za statistiku, obrada podataka: Hrvatski zavod za javno zdravstvo (2)

Trend porasta broja oboljelih od karcinoma štitnjače je izražen posljednjih godina u Dalmaciji. Prema radu Poljaka i suradnika, najčešći tip je papilarni karcinom u 80,03% oboljelih, a rjeđi tipovi folikularni karcinom u 12,44%, medularni karcinom u 6,45% i , anaplastični karcinom u 1,07% . U žena je papilarni karcinom četiri puta češći nego u muškaraca, a ostali tipovi podjednako su česti u oba spola. Papilarni i folikularni tumori javljaju se u mlađih osoba oba spola (3).

Karcinom štitnjače može se pojaviti u bilo kojoj životnoj dobi i 1,5 do 3 puta je češći u žena. Posljednjih desetljeća je u višestrukom je porastu, posebice u Škotskoj, Francuskoj, SAD-u, Švicarskoj, Švedskoj i Kanadi. U SAD-u je u žena na prvom mjestu u odnosu na druge maligne tumore, a u općoj populaciji po porastu incidencije na drugom mjestu. Porasla je incidencija papilarnog karcinoma štitnjače, a za sad jedini dokazani uzročni čimbenik je ionizirajuće zračenje. Široka dijagnostička primjena citološke punkcije značajno je doprinijela ranoj dijagnostici i time povećanoj incidenciji karcinoma štitnjače u svijetu. Poboljšanom dijagnostikom mogu se lako otkriti mali okultni papilarni karcinomi štitnjače, čija je incidencija 10 000 puta veća nego incidencija karcinoma štitnjače u populaciji. Konačni rezultat je da je, unatoč svjetskom porastu incidencije karcinoma štitnjače, , mortalitet od te bolesti u većini zemalja ostao nizak ili se smanjio(1).

1.2. Etiopatogeneza karcinoma štitnjače

Kao i u drugih tumora, etiopatogeneza karcinoma štitnjače je u većini slučajeva nedovoljno poznata. Prema djelovanju na nastanak karcinoma štitnjače razlikuju se čimbenici pokretači nastanka karcinoma i čimbenici koji potiču njegov daljnji rast (1).

1.2.1. Ionizirajuće zračenje

Ionizirajuće zračenje bilo kojeg izvora jedini je sigurno dokazan čimbenik nastanka diferenciranih karcinoma štitnjače jer izravno oštećuje staničnu DNA. Izlaganje ionizirajućem zračenju u dječjoj dobi značajno povećava rizik nastanka karcinoma štitnjače, osobito papilarnog karcinoma. Epidemiološka istraživanja su pokazala visoku prevalenciju benignih i malignih tumora štitnjače u ozračene djece (1).

1.2.2. Hormonalni čimbenici

Karcinom štitnjače češće nastaje u žena pa se pretpostavlja da su hormonalni čimbenici uključeni u patogenezu. Rizik za razvoj karcinoma povećava se u trudnoći i češći je u starijih prvorotkinja (1).

1.2.3. Genetski čimbenici

Genetski čimbenici imaju značajnu ulogu u patogenezi medularnog karcinoma štitnjače i malog dijela diferenciranih karcinoma štitnjače. Oko 20% medularnih karcinoma štitnjače nasljeđuje se autosomno dominantno u sklopu tri klinička sindroma s različitom pojavnošću. Izgleda da su genetski čimbenici odgovorni za razlike u učestalosti karcinoma štitnjače među rasama i etničkim skupinama pa je tako u afro-amerikanaca u Sjevernoj Americi dvostruko niža incidencija karcinoma štitnjače u odnosu na ostale rase (1).

1.2.4. Unos joda i karcinomi štitnjače

Eksperimentalna istraživanja na animalnom modelu pokazala su da papilarni karcinom i folikularni karcinom štitnjače mogu nastati zbog nedovoljnog unosa joda. Pretpostavlja se da je manjak joda uzrokovao kompenzatorno povećano lučenje TSH, nastanak folikularne hiperplazije, čvorove, adenom i na kraju karcinom štitnjače (1).

1.3. Citomorfološka slika tumora štitnjače

Uloga citologije u otkrivanju karcinoma je vrlo bitna jer u citološkim razmazima postoje morfološki pokazatelji za pojedinu vrstu karcinoma, koji su ekvivalent patohistološkim pokazateljima. U citologiji karcinoma štitnjače nema podjele karcinoma kao u patohistologiji, već je citološka podjela zasnovana na karakteristikama stanica i njihovim detaljima. Ponekad postoje citološki kriteriji za tumor, ali nije moguća njegova citološka klasifikacija pa citolog daje mišljenje da se radi o tumoru, folikularnom ili Hurthleovom tumoru. Ostali tumori, koji se mogu citološki klasificirati su diferencirani, slabo diferencirani, papilarni, anaplastični, medularni i miješani karcinom štitnjače te limfomi i metastaze u štitnu žlijezdu. Citološka dijagnoza zasniva se na karakteristikama staničnog razmaza kao što su celularnost, kohezija među stanicama, izgled staničnih nakupina i stanična morfologija. Citološki nalaz trebao bi omogućiti patologu ciljano traženje histološkog korelata (4)

Citologija punktata je najbolji test maligniteta u čvorovima štitnjače iako je citološka interpretacija uzoraka često teška. U usporedbi preoperativnih citoloških dijagnoza i konačne histološke dijagnoze postoji visoka podudarnost, pa se citološke dijagnoze smatraju vodičima za operativni zahvat (5).

1.3.1. Tumori koji se ne mogu citološki pobliže klasificirati

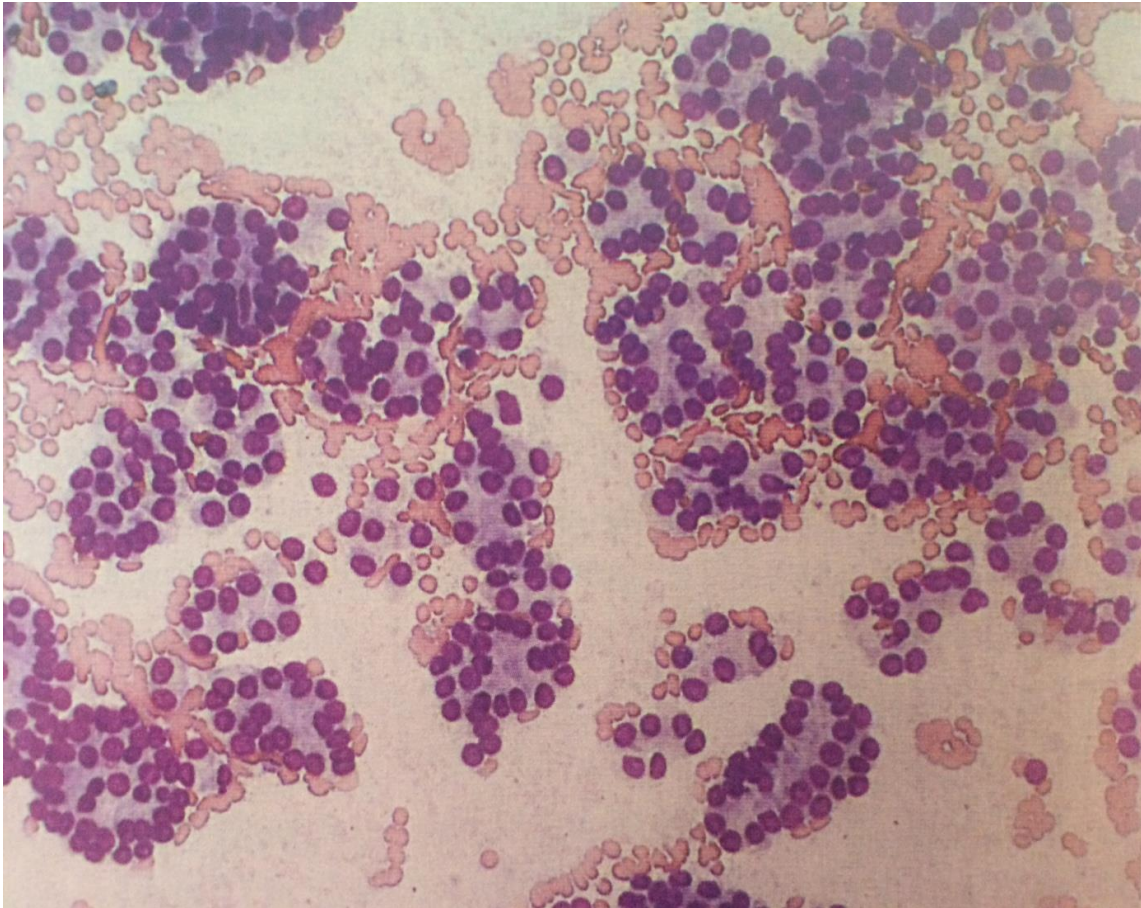
1.3.1.1. Folikularni tumori

U područjima s dostatnim unosom joda na folikularne tumore otpada 5% svih tumora štitnjače, a u područjima s nedostatnim unosom joda znatno više, 25-30% (1).

Često je teško razlikovati folikularni adenom od folikularnog karcinoma jer se razlikovanje temelji na prodoru tumorskih stanica u krvne žile i kapsulu, koji pokazatelji se ne vide u citološkom preparatu. Osim toga morfologija tireocita se ne razlikuje u zloćudnih i dobroćudnih tvorbi. Folikularni karcinom se u citološkom razmazu može prepoznati po folikularnim strukturama, ali se adenom ne može razlikovati od netumorskih lezija niti dobro diferenciranog folikularnog karcinoma. Citolog s velikim iskustvom može u punktatu prepoznati visokodiferencirani folikularni karcinom, , ali je razlika između dobro diferenciranih karcinoma, adenoma i čvoraste hiperplazije slabije definirana(4).

Citomorfološke karakteristike **folikularnog adenoma** prikazane na Slici 3 su:

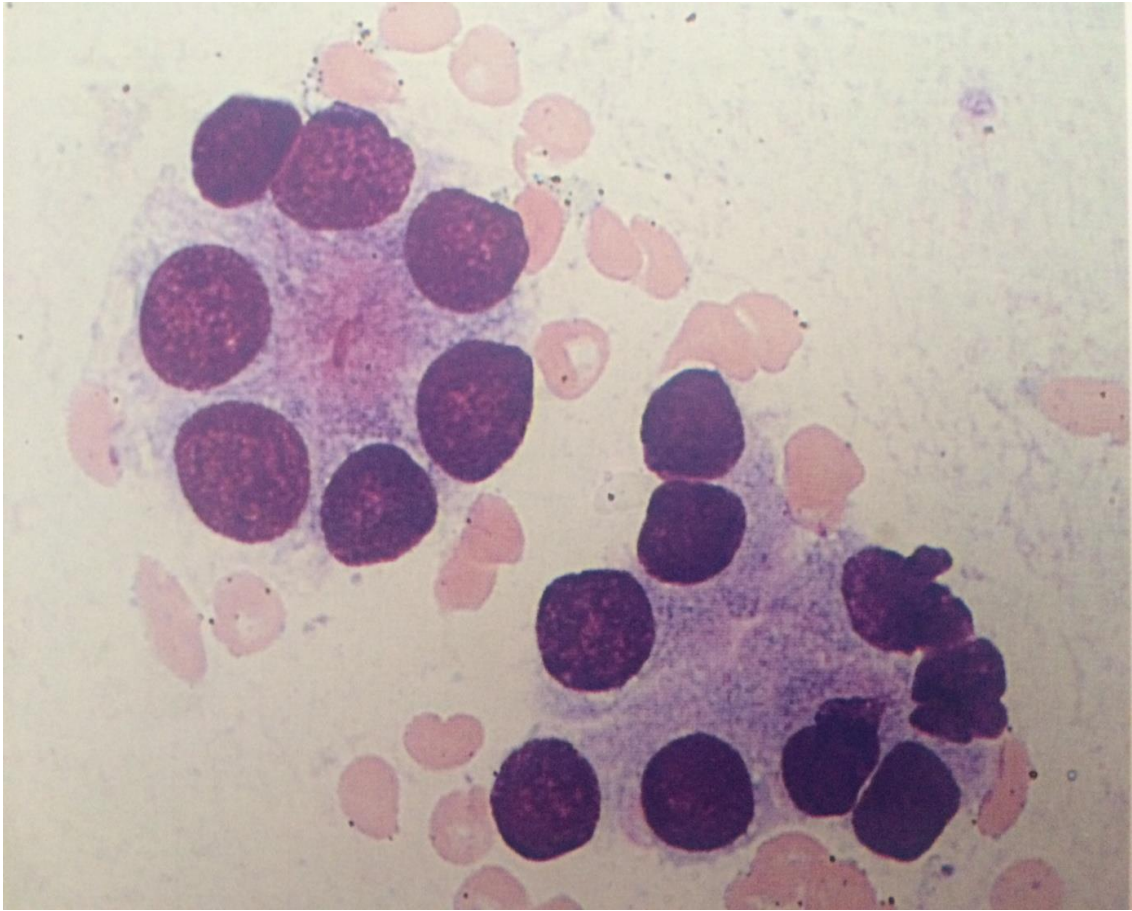
- velika celularnost
- tipična stanična morfologija (jednoličnost jezgara i makronukleoza)
- poredak staničnih nakupina (rozete)
- boja citoplazme
- malo ili bez koloida



Slika 3. Folikularni adenom s makronukleozom (MGG x 200) (4)

U mikrofolikularnom adenomu su stanične nakupine u rozetama, a u normo- i makrofolikularnom adenomu su tireociti poredani u tračke ili pojedinačni. Ovi citomorfološki pokazatelji nalaze se i u punktatima netumorskih lezija i koloidnih struma, što predstavlja teškoću u diferencijalnoj dijagnozi. Stoga, ako se u punktatu nađu samo rozete teško je diferencirati radi li se o koloidnoj strumi ili folikularnom tumoru. Nalaz hiperplastičnih papila i fragmenata dilatiranih folikula pomaže u preciznoj dijagnozi koloidne strume(4).

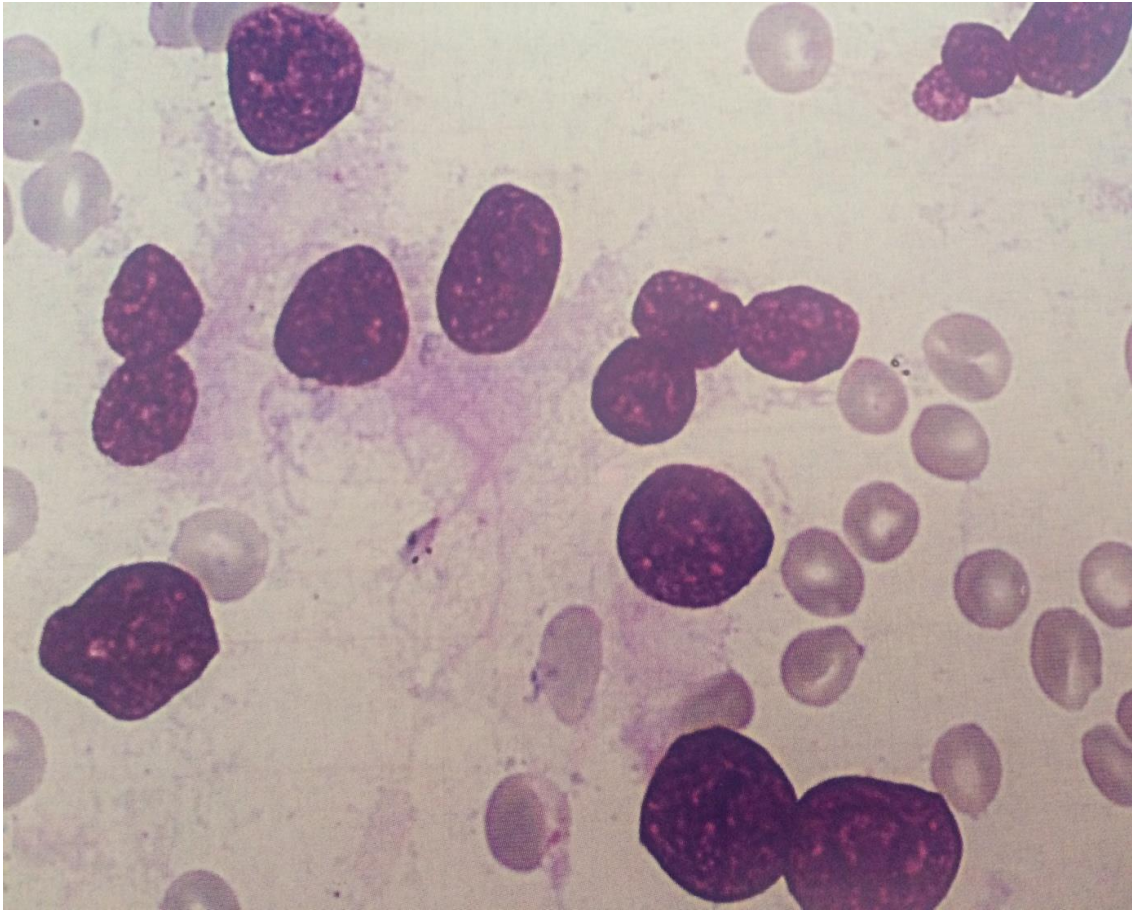
Teškoće u dijagnozi mogu zadavati i punktati cistično promjenjenih čvorova štitnjače s fibrozom i krvarenjem jer mogu prikriti celularnost i jednoličnost epitelnih elemenata poredanih u obliku rozeta, koje su kriterij za dijagnosticiranje folikularnog adenoma s cističnom degeneracijom (Slika 4) (4).



Slika 4. Rozete u folikularnom adenomu (MGG x 500) (4)

Problem predstavljaju i adenomi u čijem punktatu prevladava izrazita celularnost i polimorfizam jezgara, pa se mogu citološki zamijeniti s karcinomom. Takvi adenomi su: atipični adenom, hijalinizirani trabekularni adenom i adenom s neobičnim jezgrama.

Adenomi s velikim bizarnim jezgrama citološki su prepoznatljivi po mitozama i polimorfizmu stanica i jezgara, pri čemu se dijelom gubi stanični poredak u rozete, pa se ovakav nalaz citološkog punktata često proglašava karcinomom(4) (Slika 5).



Slika 5. Adenomi s velikim bizarnim jezgrama (MGG x 1000) (4)

Dobro diferencirani folikularni karcinom teško je citološki dijagnosticirati jer se kriteriji ne zasnivaju na staničnim karakteristikama. Velike teškoće predstavlja njegova diferencijacija od adenoma i hiperplastične nodozne strume. Površina i volumen jezgara tireocita su najvažnije značajke u razlikovanju od netumorskih lezija.

Citomorfološke značajke dobro diferenciranog folikularnog karcinoma:

- celularnost
- monomorfna citološka slika s tireocitima raspoređenim u rozete, s malo ili bez koloida
- makronukleoza s uočljivim nukleolima
- svijetla, neoštro ograničena citoplazma
- prisutstvo golih jezgara i pojedinačnih stanica

Korištenjem ovih citoloških značajki dijagnoza dobro diferenciranog karcinoma može se postaviti u 80% slučajeva(4)

U **slabo diferenciranih folikularnih karcinoma** u većini slučajeva moguća je citološka dijagnoza maligniteta, ali treba biti oprezan zbog moguće zamjene s hiperplastičnom strumom i atipičnim adenomom jer se u tih lezija nalazi jaka nuklearna atipija (Slika 6).

Za citomorfologiju slabo diferenciranog folikularnog karcinoma značajni su :

-atipični tireociti

-izražena anizomakronukleozna

-preklapanje jezgara

-neoštro ograničene citoplazme (4).

Hijalinizirani trabekularni tumori su rijetke neoplazme štitnjače folikularnog staničnog podrijetla karakterizirane trabekularnim rastom i istaknutom intra i intertrabekularnom hijalinizacijom. Ove histološke osobine omogućuju jednostavno prepoznavanje te neoplazme u kirurškim uzorcima, ali je citološka dijagnoza veoma otežana zbog preklapanja obilježja s papilarnim s papilarnim karcinomom zbog sličnih karakteristika jezgara i s medularnim karcinomom zbog eozinofilije strome i paragangliomskog izgleda staničnih nakupina. Pravilno citološko prepoznavanje te neoplazme je u 8% slučajeva, a u 60% slučajeva postavljena je samo sumnja(6).

1.3.1.2. Hurthleovi tumori

Značajka ovih tumora je da citološki nije moguće razlikovati Hurthleov adenom od karcinoma, pa se zato postavlja citološka dijagnoza Hurthleova tumora što je za kliničare indikacija za kirurški zahvat.

Citomorfološke karakteristike punktata ovih tumora su:

-celularnost

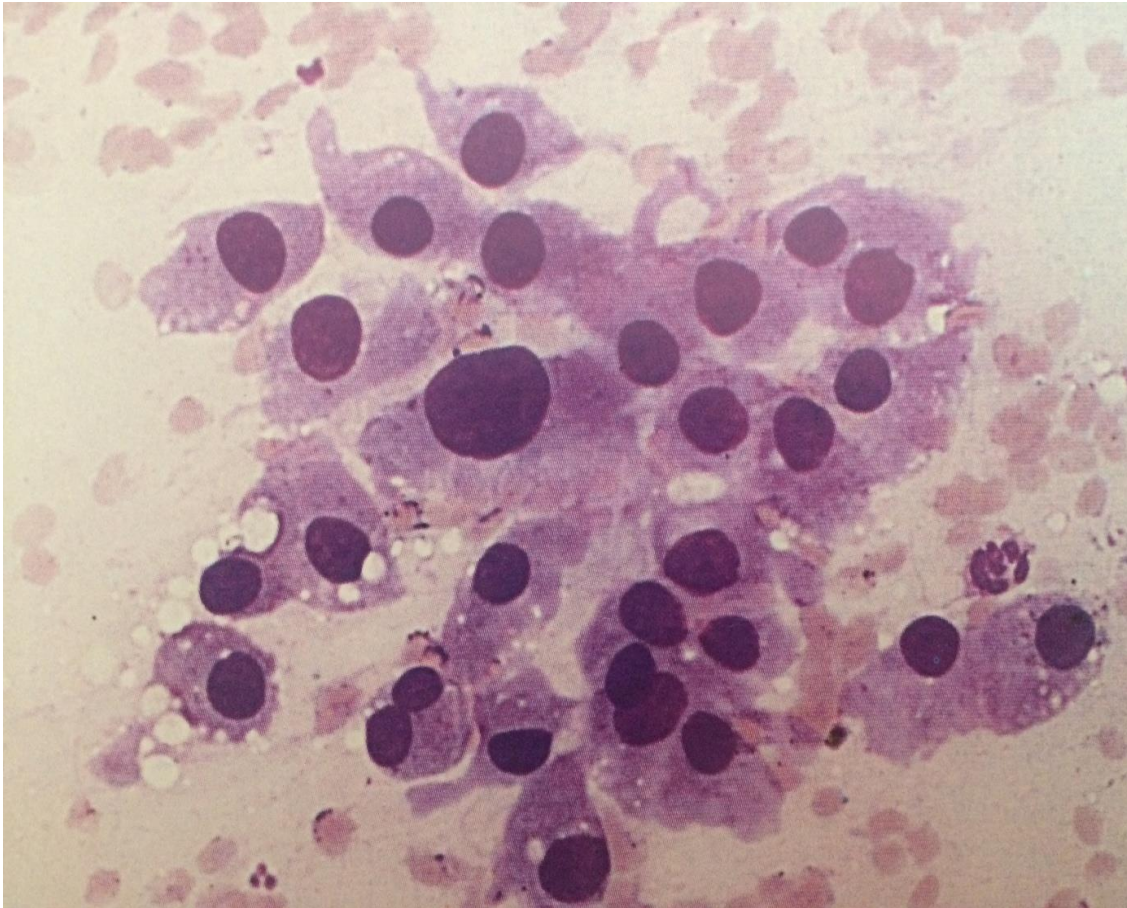
-velike poligonalne Hurthleove stanice s obilnom, eozinofilnom do plavo-sivom fino granuliranom i oštro ograničenom citoplazmom

-stanice su pojedinačno ili tvore formacije nalik papilama

-polimorfizam jezgara

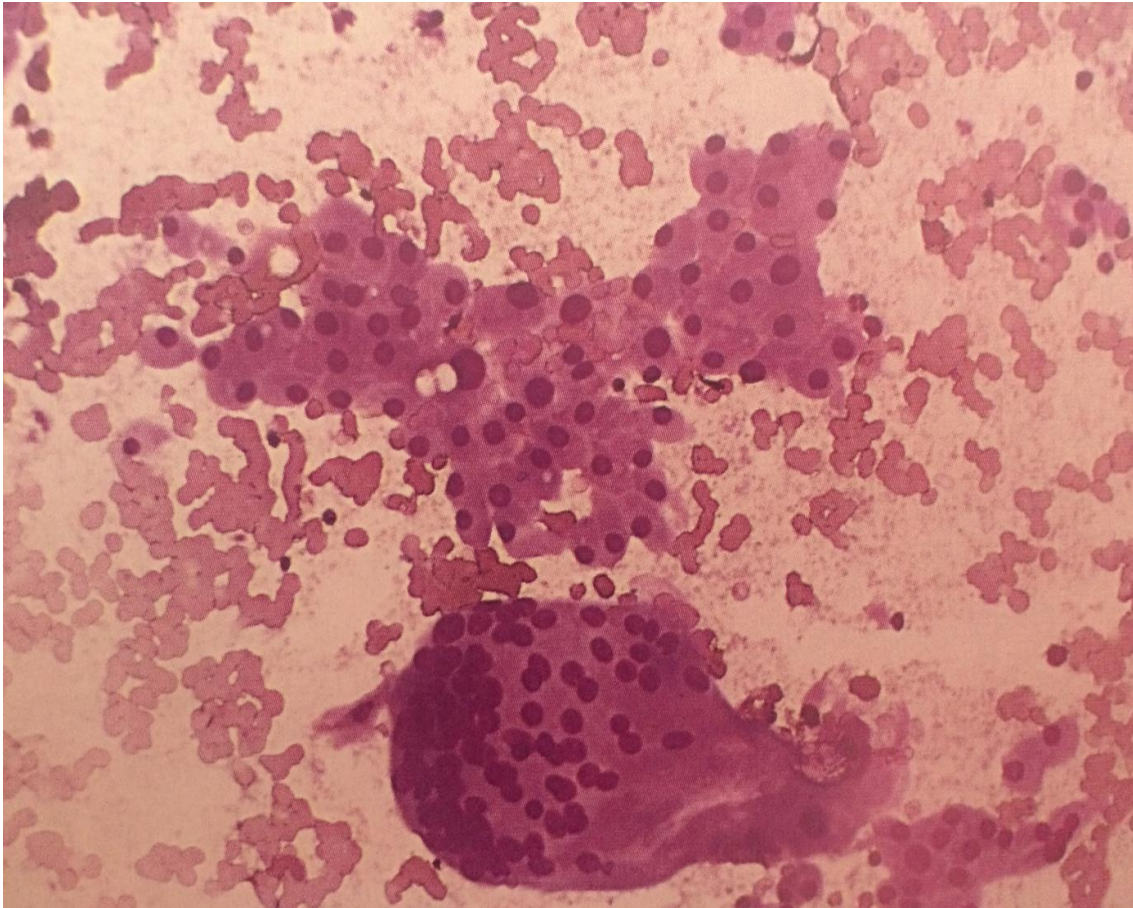
-česta binukleacija

-ponekad intranuklearne inkluzije i mitoze (4).



Slika 6. Polimorfne velike stanice s oštrom ograničenom citoplazmom (MGG x 500) (4)

Papilarni Hurthleov karcinom se ne može citološki definirati, ali se iz iskustva zna da takav citološki punktut u razmazu ima veći broj multinuklearnih orijaških stanica, što se inače ne vidi u Hurthleovih tumoru(4)(Slika 7).



Slika 7. Papilarni Hurthleov karcinom s multinuklearnim orijaškim stanicama (MGG x 200) (4)

1.3.2. Tumori koji se mogu поближе klasificirati

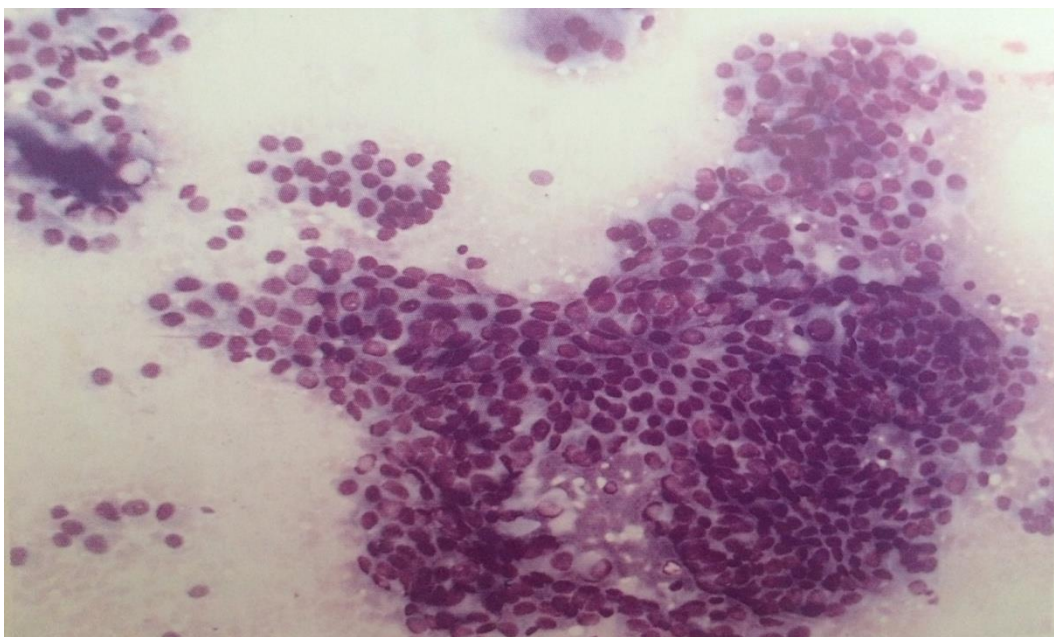
1.3.2.1. Papilarni karcinom

Papilarni karcinom štitnjače je najčešći tip karcinoma štitnjače. Podijeljen je na podtipove od kojih je klasični podtip najčešći, a potom folikularna varijanta. Varijanta visokih stanica se smatra agresivnijim oblikom u usporedbi s predhodna dva podtipa(7). Na papilarni karcinom otpada 60-80% svih karcinoma štitnjače. U područjima s odgovarajućim unosom joda smanjuje se broj folikularnih, a povećava broj papilarnih karcinoma. U KBC-u Zagreb godišnje se učini oko 5000 punkcija čvorova štitnjače u

2000 bolesnika i, nađe 130 karcinoma štitnjače, od čeg 80% otpada na papilarni karcinom. Papilarni karcinom je češći u žena, najviše između tridesete i pedesete godine života. Papilarni karcinom ima lako prepoznatljive citološke karakteristike, uz uvjet da je materijal za citološku analizu adekvatan (Slika 8). U općoj podjeli razmazi štitnjače se dijele na: neadekvatne, nedostatne, benigne, suspektne i maligne. Neadekvatni razmazi ne sadrže stanične elemente štitnjače, a nedostatni sadrže ali u nedovoljnom broju za adekvatnu analizu (manje 5 nakupina po 10 tireocita)(8).

Citomorfološke karakteristike papilarnog karcinoma su:

- jaka celularnost razmaza
- tipičan izgled nakupina (jednoslojni tračci, palisade, formacije slične papilama, katkad rozete i disocirane stanice)
- oskudna i oštro ograničena citoplazma
- jezgre monomorfne, povećane, ovalne, fine strukture kromatina, s vidljivim intranuklearnim inkluzijama i uzdužnim brazdama koje se ne vide na preparatima obojenima po MGG-u
- koloid u globulama
- često multinuklearne orijaške stanice, psamomska tjelešca, endotel krvnih kapilara i hijalini tračci (4,8).



Slika 8. Papilarne nakupine s palisadno poredanim jezgrama (MGG x 200) (4)

Pouzdana citološka dijagnoza papilarnog karcinoma ne može se postaviti na temelju samo jedne značajke već se u obzir uzimaju barem tri pokazatelja: papilarne nakupine s palisadnim položajem jezgara, intranuklearne inkluzije i karakterističan izgled tireocita. Ostali pokazatelji kao što su psamomska tjelešca, multinuklearne orijaške stanice, urezi u jezgru, poligonalne stanice i citoplazmatske vakuole mogu poduprijeti citološku dijagnozu papilarnog karcinoma, ali se pojedinačno mogu pronaći i u drugim dobroćudnim i zloćudnim tumorima(4).

Intranuklearne inkluzije i urezi u jezgru ponekad se nalaze u folikularnim tumorima, Hurthleovom tumoru, medularnom i anaplastičnom karcinomu, hijalinizirajućem trabekularnom adenomu i multinodoznoj strumi. Urezi u jezgru vidljivi su u bojenju po Papanicolouovoj metodi i hemalaun-eozinskoj metodi. Prisutnost intranuklearnih inkluzija je značajan nalaz za postavljanje citološke dijagnoze papilarnog karcinoma i kada u citološkoj slici nisu zastupljeni svi kriteriji(4).

Ako se poštuju ovi citološki kriteriji, dijagnostička pouzdanost za papilarne karcinome je 94-100%(4).

U papilarnom karcinomu ponekad se mogu naći :

- folikularne strukture
- metaplastične promjene
- oksifilne stanice
- visoke cilindrične stanice

Razlikuje se više podtipova papilarnog karcinoma :folikularni oblik, varijanta visokih i cilindričnih stanica, oksifilna varijanta, difuzno sklerozirajući podtip i solidni podtip(1,4,8).

Folikularni oblik papilarnog karcinoma (Lindsayev tumor)

Folikularna varijanta papilarnog tumora štitnjače je drugi najčešći podtip papilarnog karcinoma. Nuklearne osobine su u skladu s papilarnim karcinomom štitnjače, ali stanice ne stvaraju papile, nego oblikuju imaju folikule. Folikularna varijanta ima tri podtipa: potpuno zatvoreni, dobro ograničeni i infiltrirajući koji je najagresivniji(9).

Osnovne citomorfološke značajke folikularnog oblika papilarnog karcinoma su:

- nakupine tireocita poredane u rozete
- tireociti karakteristični za papilarni karcinom
- nema jednoličnih i makronuklearnih tireocita
- karakteristične svijetle jezgre
- psamomska tjelešca (1,4).

Solidni podtip papilarnog karcinoma štitnjače

Najčešće se nalazi u djece nakon izlaganja zračenju, a u odraslih je povezan s lošijom prognozom. Citološke karakteristike su:

- oskudni koloid
- rijetki folikuli i papile
- karakteristične jezgre
- prisutnost psamomskih tjelešaca i limfocitna infiltracija pomažu razlikovanje od medularnog i folikularnog karcinoma štitnjače (1,4).

Difuzno-sklerozirajući podtip

Difuzno-sklerozirajući podtip papilarnog karcinoma čest je u djece i mladih odraslih, i jedan od oblika koji daje metastaze u vrat i pluća.

Osnovne citološke karakteristike difuzno sklerozirajućeg podtipa papilarnog karcinoma su:

- brojna psamomska tjelešca
- gusta fibrozna stroma (8).

Papilarni karcinom visokih i cilindričnih stanica (engl. tall-cell)

Rijedak je oblik papilarnog karcinoma štitnjače, karakteristično agresivnijeg kliničkog tijeka. Nastaje uglavnom u starijih osoba, a stopa smrtnosti je visoka(1). Citološka dijagnoza ove varijante papilarnog karcinoma je otežana jer često izostaju ili su neupadljive karakteristične nuklearne osobine, kao što su dobro formirane fibrovaskularne peteljke, monomorfizam stanica i papilarna stanična konfiguracija. Kao pomoć u dijagnozi koristi se imunohistokemijsko bojenje(7). Podtip se može prepoznati po visokim cilindričnim stanicama koje su u jednoslojnim, trodimenzionalnim, acinarnim i povremeno papilarnim skupinama, a jezgre su im monomorfne, ovalne ili izdužene . Često visoke stanice mogu pokazivati metaplaziju u Hurthleove stanice(10).

Citološke karakteristike papilarnog karcinoma podtipa visokih i cilindričnih stanica su:

- stanice izrazito cilindričnog oblika
- eozinofilna citoplazma
- jezgre su hiperkromatske i izdužene
- intranuklearne inkluzije i urezi u jezgri
- nakupine stanica u papilarnom rasporedu
- limfocitna infiltracija (4).

Oksifilna varijanta papilarnog karcinoma (onkocitni podtip)

Ova rijetka varijanta također ima agresivniji tijek i lošiju prognozu(4). Nalaz Hurthleovih stanica u punkcijskom aspiratu ima široku diferencijalnu dijagnozu koja uključuje benigne i maligne tumore. Diferencijalno dijagnostički u obzir može doći Hashimotov tiroiditis, i onkocitna varijanta papilarnog karcinoma štitnjače. Ako Hurthleove stanice pokazuju kromatinske abnormalnosti, nuklearno povećanje, pleomorfizam, intranuklearne inkluzije i žarišta papilarnih agregata, radi se o onkocitnom podtipu papilarnog karcinoma(11).

Citomorfološke karakteristike oksifilne varijante papilarnog karcinoma su:

- papilarne formacije građene od Hurthleovih stanica
- eozinofilna granulirana citoplazma
- bazalno smještena jezgra
- polimorfizam
- uočljivi nukleoli kao u Hurthleovih tumora (4).

Papilarni mikrokarcinom niskog rizika

Papilarni mikrokarcinom (PMC) je papilarni karcinom štitnjače veličine ≤ 1 cm. U 5,2% bolesnika koji su umrli od ne tiroidnih bolesti, papilarni mikrokarcinom pronađen je slučajno prilikom obdukcije. Zbog toga je 1993.godine na prijedlog doktora Miyauchia iz Kuma bolnice u Japanu, pokrenuta akcija aktivnog nadzora papilarnih karcinoma niskog rizika. Rezultati upućuju da aktivni nadzor bez neposredne operacije može biti prva linija liječenja PMC-a niskog rizika. Bolesnici koji inače imaju veći rizik od progresije bolesti kao što su trudnice i mlađi bolesnici trebaju samo aktivno praćenje jer je tijekom 10-godišnjeg razdoblja samo 6,8% bolesnika s PMC-om imalo progresiju bolesti.(12).

Postoperativno liječenje

Nakon operacije folikularnog i papilarnog karcinoma radi se kontrolna scintigrafija tijela radioaktivnim jodom I 131 i po potrebi daje terapijska doza za uništenje ležišta štitnjače i možebitnih zaostalih metastatskih stanica. Nakon toga bolesnicima se uvodi nadomjesna i tireosupresivna terapija hormonom levotiroksinom, da bi se nadomjestio nedostatak hormona i spriječilo ponovno stvaranje tumora(13).

1.3.2.2. Medularni karcinom

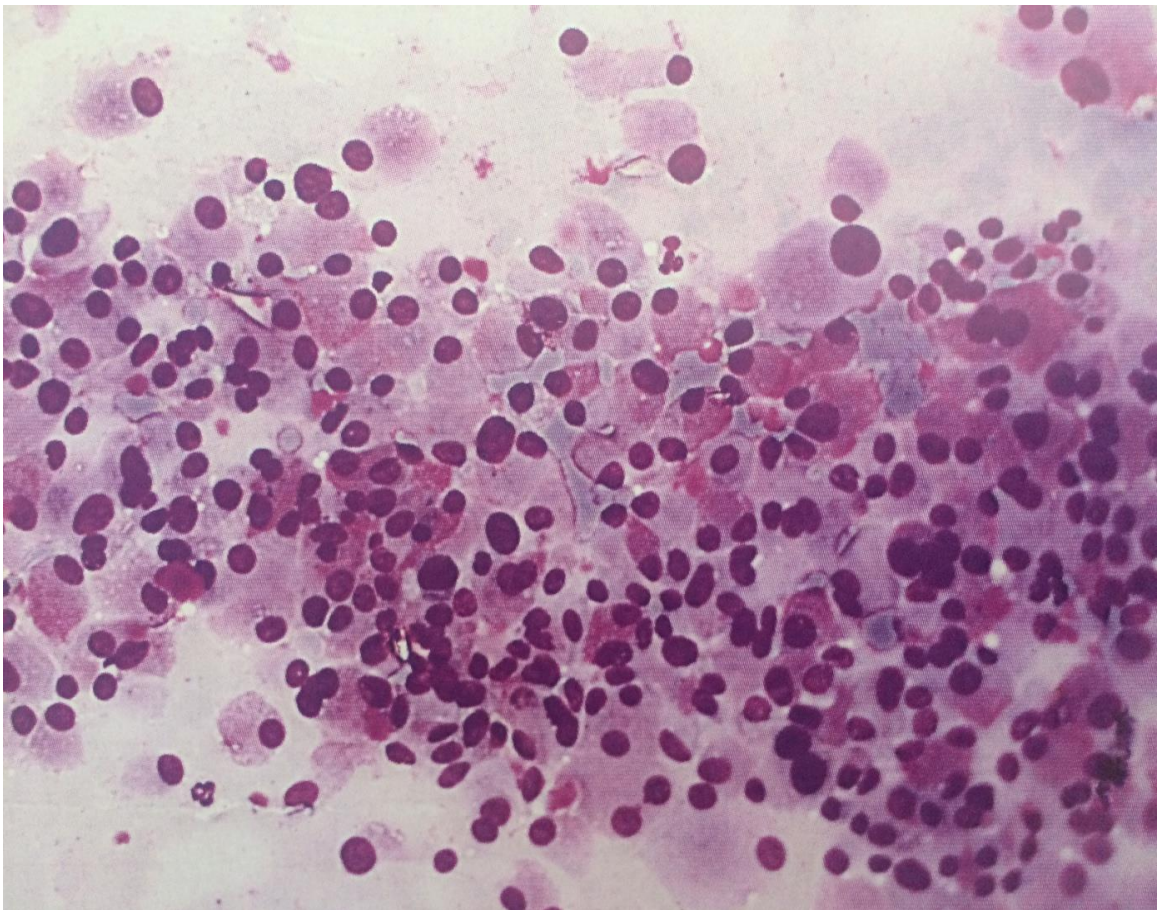
Medularni karcinom (MTC) štitnjače je rijedak i na njega otpada 3-10% svih karcinoma štitnjače. Nastaje iz parafolikularnih „C“ stanica štitnjače. . Obično je smješten u gornje dvije lateralne trećine štitnjače gdje ima najviše parafolikularnih „C“ stanica (1). Pojavljuje se sporadično, a smatra se da je jedan od uzroka nasljeđe. Jako je važna rana dijagnoza jer medularni karcinom ima visoku smrtnost ako se pravovremeno ne liječi. U ranoj dijagnozi medularnog karcinoma od presudne važnosti su genetska testiranja i DNA analiza koja omogućava genotipsko- fenotipsku korelaciju i identifikaciju .

Mutacija na RET proto-onkogenu se povezuje sa sindromom multiple endokrine neoplazije tipa 2 (MEN 2). Najčešća neoplazma u bolesnika s MEN 2 sindromom je medularni karcinom štitnjače. Bolesnici s pozitivnim testom na RET mutaciju mogu se liječiti ranom tireoidektomijom i izliječiti dok je bolest još lokalizirana. Tireoidektomija se može izvesti već u dobi od 5 godina i povezana je s minimalnim morbiditetom i minimalnim mortalitetom(15). U bolesnika s recidivom ili ostatnim karcinomom, uz kiruršku resekciju uključuju se drugi postupci - lokalno emboliziranje i sistemska terapija(16).

Citološke karakteristike medularnog karcinoma, prikazanog na Slici 8, su:

- trokutaste, vretenaste ili poligonalne stanice

- stanice disocirane i u nepravilnim nakupinama
- jezgre ovalne ili elongirane, ponekad velike i nepravilne, ekscentrično položene
- česta binukleacija i multinukleacija
- ponekad prisutne intranuklearne inkluzije
- citoplazma amfofilna, oštro ograničena, ponekad s crvenim granulacijama
- nakupine stanica odijeljene izrazito vaskularnom hijaliniziranom stromom koja sadržava amiloid
- amiloid se po MGG-u oboji ljubičasto, a u razmazu se može dokazati Kongo crvenilom (1,4).



Slika 9. Klasična slika medularnog karcinoma u citološkom razmazu (MGG x 200)
 Dijagnoza se najčešće postavlja citološkom punkcijom. Kako medularni karcinom ima široki spektar citomorfoloških slika (klasična, vretenasta, miješana), te neuobičajene poput folikularne, papilarne, anaplastične ili miješane, često je u dijagnozi potrebna pomoć imunocitokemije(4,8).

Vlažni, svježi preparati fiksiraju se u Bouinovoj otopini i oboje Grimeliusovom metodom tj. otopinom srebrnog nitrata za citokemijsko prikazivanje argirofilnih granula u citoplazmi. Pozitivna reakcija očituje se u obliku smeđih do tamnosmeđih citoplazmatskih granula. Metoda je specifična je za tumore neuroendokrinog tipa koji pripadaju APUD-sustavu. Uz ovu metodu mogu se u imunohistokemijski koristiti biljezi pozitivni u C-stanicama kao što su CEA, kalcitonin, kromogramin i somatostatin. Citološki nalaz s pozitivnim citokemijskim bojenjem srebrnim nitratom i povišenim nalazom kalcitonina u serumu bolesnika je vrlo specifičan za medularni karcinom i visoko korelira s postoperativnom patohistološkom dijagnozom.

Teškoću u diferencijalnoj dijagnozi mogu predstavljati drugi tumori APUD-sustava (karcinoid) i miješani medularno-folikularni karcinom(4).

1.3.2.3. Anaplastični (nediferencirani) karcinom

Anaplastični karcinom štitnjače je vrlo agresivan karcinom koji jako brzo napreduje (3). Diferencijalno dijagnostički može biti zamijenjen s medularnim karcinomom, kad se u razmazu nađu pleomorfne i vretenaste stanice. Njegove citološke karakteristike su:

- nekroza
- bizarne orijaške ili vretenaste stanice
- pleomorfne hiperkromatske jezgre (4).

1.3.2.4. Miješani karcinom štitnjače

Miješan karcinom štitnjače ima morfološke i imunohistokemijske karakteristike folikularnog i medularnog karcinoma. U citološkim razmazima nalaze se stanice karakteristične za oba tipa karcinoma. Folikularna komponenta je imunoreaktivna na tireoglobulin, a medularna komponenta na kalcitonin, pa ovi karcinomi imaju pozitivne obje imunoreakcije(4).

Tretman nakon operacije

Medularni i anaplastični karcinom nakon operacije se liječe vanjskim zračenjem i kemoterapijom (13).

1.4. Metode dobivanja i obrade materijala u kliničkoj citologiji

Metodu citološke punkcije štitnjače prvi su primijenili Tempka i suradnici 1948. godine., a u Hrvatskoj Hauptmann, Črepinko, Škrabalo i Grgić 1961.godine.. Aspiracijska citološka punkcija izvodila se naslijepo. Nedostatak metode bio je često dobivanje neprikladnog uzorka i lažno negativnih citoloških dijagnoza u cističnih i cistično- solidnih lezija u čvorovima štitnjače. Drugi problem su bili mali čvorovi i veliki čvorovi u kojih je bio važan izbor mjesta punkcije unutar lezije. Zbog tih nedostataka bilo je nužno pronaći nove vizualno dijagnostičke postupke, koji bi omogućili ranu dijagnozu tumora štitnjače. Metoda izbora postala je citološka punkcija pod kontrolom ultrazvuka, koju su prvi primijenili Holm i sur. 1975.godine. Zahvaljujući tome, citodijagnostika je postala rutinska metoda u evaluaciji prirode i strukture čvorova štitnjače.

Prednosti citološke punkcije pod kontrolom ultrazvuka su:

- smanjena učestalosti neprikladnog materijala
- mogućnost izbora mjesta punkcije unutar lezije
- određivanje pripadnosti lezije nekom organu
- mogućnost punkcije nepalpabilnih lezija

Ograničenja su:

- nedovoljna izvježbanosti osoblja
- nedovoljna koordinacije u timskom radu
- nedovoljno iskustvo citopatologa u interpretaciji citološkog preparata

Osim te metode, u citodijagnostici se koristi nativna makroskopija svježeg materijala za faznokontrastne metode, imunoflorescencija i citokemijske metode. Može se dokazati prisutnost DNA, RNA, enzima, ugljikohidrata, lipida i željeza u citološkom uzorku. U imunocitokemiji uporaba monoklinskih protutijela daje uvid u imunofenotip stanica i omogućava bolje i brže postavljanje dijagnoze (4).

2. CILJ ISTRAŽIVANJA

Ciljevi ovog istraživanja su:

- utvrditi raspodjelu tumora štitnjače u odnosu na dob, spol i lokalizaciju tumora
- odrediti udio pojedinih citoloških dijagnoza tumora štitnjače u uzorcima punktata štitnjače
- analizirati sukladnost citološkog nalaza tumora s konačnom patohistološkom dijagnozom

3. ISPITANICI I METODE

Istraživanje je provedeno na Kliničkom zavodu za patologiju, sudsku medicinu i citologiju KBC-a Split.

3.1. Ispitanici

Obuhvaćen je 101 ispitanik s područja Splitsko-dalmatinske županije čiji su uzorci štitnjače uzeti metodom citološke aspiracijske punkcije tankom iglom (*eng.* fine needle aspiration cytology, FNAC) i postavljena citomorfološka sumnja, ili dijagnoza tumora štitnjače. Analizirano je razdoblje od 01. siječnja 2016. do 31. prosinca 2016.godine. Citološke punkcije su urađene na Kliničkom zavodu za nuklearnu medicinu i Endokrinološkoj ambulanti KBC Split, a materijal obrađen i analiziran na Odjelu za kliničku citologiju.

Uvidom u medicinsku dokumentaciju (registar nalaza citoloških punkcija štitnjače analiziranih na Odjelu za kliničku citologiju KBC-a Split) dobiveni su podaci o dobi i spolu ispitanika, adekvatnosti uzorka i rezultatima analize punktata, te raspodjeli abnormalnih citoloških nalaza. Rezultati citomorfološke analize uspoređeni su s rezultatima konačne patohistološke analize.

Ispitanici s uzorcima punktata štitnjače benignih citomorfoloških karakteristika isključeni su iz ovog istraživanja.

3.2. Metode

3.2.1. Citološka aspiracijska punkcija pod kontrolom ultrazvuka

Citološka punkcija pod kontrolom ultrazvuka obavlja se na slijedeći način:

- bolesnik leži na leđima s lagano zabačenom glavom
- koža vrata se očisti i dezinficira hibitanom i alkoholom
- dezinficirana ehosonografska sonda stavlja se na vrat, iznad lezije koja se želi punktirati
- koso se uvodi igla ispod kaudalno postavljenog dijela sonde prema kranijalno
- na ekranu ultrazvučnog aparata igla se vidi kao kosa crta grubljih odjeka
- kad je vrh igle u leziji aspirira se materijal pazeći da igla ostane unutar lezije
- aspirira se brzo, uz negativni tlak u brizgalici, a zaustavlja se čim se u njoj pojavi krv
- cistični čvor se aspirira dok se ne odstrani sav tekući sadržaj
- nakon dobivanja materijala igla se vadi, a mjesto uboda komprimira sterilnom vatom
- aspirirani materijal se ištrca na predmetno staklo i ravnomjerno razmazuje blagim pritiskom drugim predmetnim staklom
- nakon sušenja na zraku, materijal se oboji metodom po May- Grunwald- Giemsi (MGG).

Pribor za izvođenje aspiracijske punkcije je vrlo jeftin i jednostavan. To je tanka igla (fine needle) širine lumena 0,6- 0,7 mm na koju se postavlja brizgalica (10 ili 20 ccm) uz koju se može upotrebljavati i držač koji omogućava aspiraciju s pomoću jedne ruke. Što je igla tanja, bol uzrokovana punkcijom je manja, a veća mogućnost dobivanja staničnog materijala bez krvi (4).

3.2.2. Metoda bojanja po May- Grunwald- Giemsi

Svi uzorci citološke punkcije štitnjače obojeni su metodom bojenja po May- Grunwald- Giemsi, prema protokolu Odjela:

1. Fiksacija- sušenje na zraku- ovisi o vrsti materijala
2. Koncentrirani May- Grunwald -5 min

3. Ispiranje destiliranom vodom
4. Giemsa- razrijeđena s destiliranom vodom u omjeru 1:10, 20 - 30 min
5. Ispiranje destiliranom vodom
6. Sušenje na zraku
7. Uklanjanje viška boje 70% alkoholom

3.2.3. Citomorfološka analiza punktata

Citološki nalazi punktata štitnjače kategorizirani su prema Bethesda sustavu klasifikacije koji je nastao 2007. godine u Bethesda u SAD- u. Na konferenciji „National Cancer Institut Fine Needle Aspiration State of Science Conference“ ujednačeni su nalazi i terminologija u citološkim opisima i zaključcima. Na toj konferenciji je 150 patologa, citologa, endokrinologa, radiologa i kirurga predložilo i usvojilo klasifikaciju citoloških nalaza štitnjače u šest kategorija. Klasifikacija se danas koristi u SAD- u i većini europskih zemalja, a postoji i kao britanska modifikacija.

Bethesda klasifikacija citoloških nalaza štitnjače

Kategorija 1 označava preosudne ili neadekvatne materijale. Dostatan uzorak za analizu sadrži barem šest nakupina s po deset tireocita, a sve manje od toga smatra se preosudnim uzorkom. U ovu kategoriju spadaju:

- uzorci koji sadrže malo tireocita
- samo koloid
- periferna krv
- puno periferne krvi koja je dijelom zgrušana

Kategorija 2 obuhvaća benigne promjene kao što je nodozna struma i Hashimoto tireoiditis. U ovu kategoriju spadaju:

- oskudno, osrednje ili obilno celularni koloidno- cistični čvorovi
- limfocitna upala
- akutna upala
- subakutni tireoiditis

Kategorija 3 označava atipiju tireocita nedovoljnu za sumnju na malignitet. Radi se o:

- djelomičnoj folikularnoj proliferaciji tireocita
- proliferaciji Hurthelovih stanica
- hiperplaziji limfatičnog tkiva unutar štitnjače

Kategorija 4 upućuje na folikularni ili Hurthleov tumor i u nju spadaju nalazi:

- ne može se isključiti
- suspektno
- uklapa se u sliku folikularnog tumora
- uklapa se u sliku Hurthleovog tumora

Ova kategorija obuhvaća uglavnom benigne tumore, a malignitet je moguće utvrditi samo na operativno odstranjenom čvoru.

Kategorija 5 je kategorija u kojoj se postavlja citološka sumnja na malignitet i to uglavnom papilarni karcinom čiji su citomorfološki kriteriji jasni i reproducibilni sa specifičnošću gotovo 100%. Ako je punktat preoskudan, ili ne sadrži sve dijagnostičke elemente postavlja se sumnja na malignitet. Operativni zahvat je obavezan, ali uz intraoperativnu analizu na temelju koje se određuje proširenost zahvata (lobektomija ili totalna tireoidektomija).

Kategorija 6- kategorija kojoj je malignitet nedvojbeno utvrđen, a radi se o:

- najčešće papilarnom karcinomu
- rjeđe medularnom karcinomu i limfomu
- vrlo rijetko o anaplastičnom ili metastatskom karcinomu (17).

U naše istraživanje su uključeni uzorci klasificirani kao Kategorija 4, 5 i 6 prema smjernicama Bethesda klasifikacije. Procjena rizika za malignitet i preporuke prema smjernicama te klasifikacije prikazani su u Tablici 1.

Tablica 1. Učestalost pojedinih kategorija, rizik za malignitet i preporuke za daljnji postupak prema Bethesda klasifikaciji (17).

Kategorija		Učestalost (%)	Rizik za malignitet (%)	Preporuka
T-1	Preoskudan materijal	1,8 – 23	1 – 4	Ponoviti odmah ako je čvor solidan ili suspektan, inače za 3 mjeseca
T-2	Benigna promjena	65	0 – 3	Redovite kontrole svakih 6 do 18 mjeseci kroz 5 godina
T-3	Atipija neodređenog značaja	1,7 – 18	5 – 15	Ponoviti kroz 3 do 6 mjeseci
T-4	Folikularni tumor	2 – 10	15 – 30	Razmotriti lobektomiju i interdisciplinarno odlučiti
T-5	Sumnja na malignitet	1 – 5	55 – 85	Operativni zahvat uz intraoperativnu analizu
T-6	Maligna promjena	2 – 7	97 – 99	Operativni zahvat

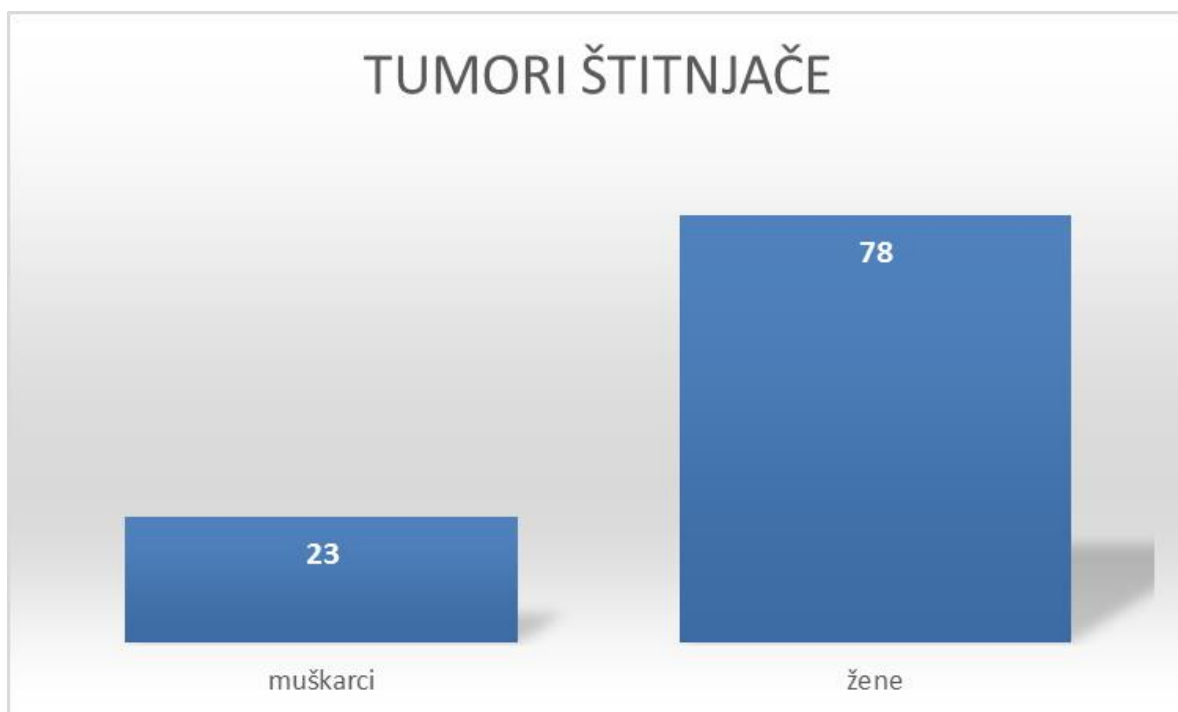
3.3. Statistički postupci

Pri statističkoj obradi podataka korišten je program Microsoft Office Excel 2013.

4. REZULTATI

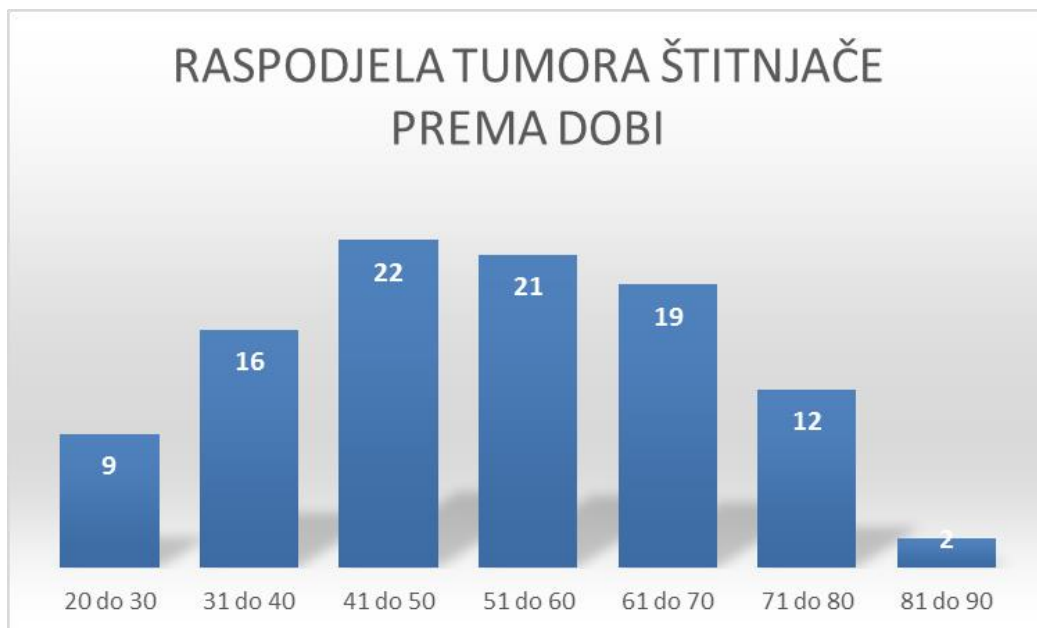
U istraživanje je uključen 101 ispitanik s citomorfološkom dijagnozom tumora štitnjače prema Bethesda klasifikaciji kategorije 4, 5 i 6, dijagnosticiranih na Odjelu za kliničku citologiju Kliničkog zavoda za patologiju, sudsku medicinu i citologiju KBC Split od 01. siječnja 2017. do 31. prosinca 2017. godine.

U uzorku su ispitanici ženskog spola su bili značajno češći, u 78% (78/101) slučajeva. Raspodjela prema spolu prikazana je na Slici 10.



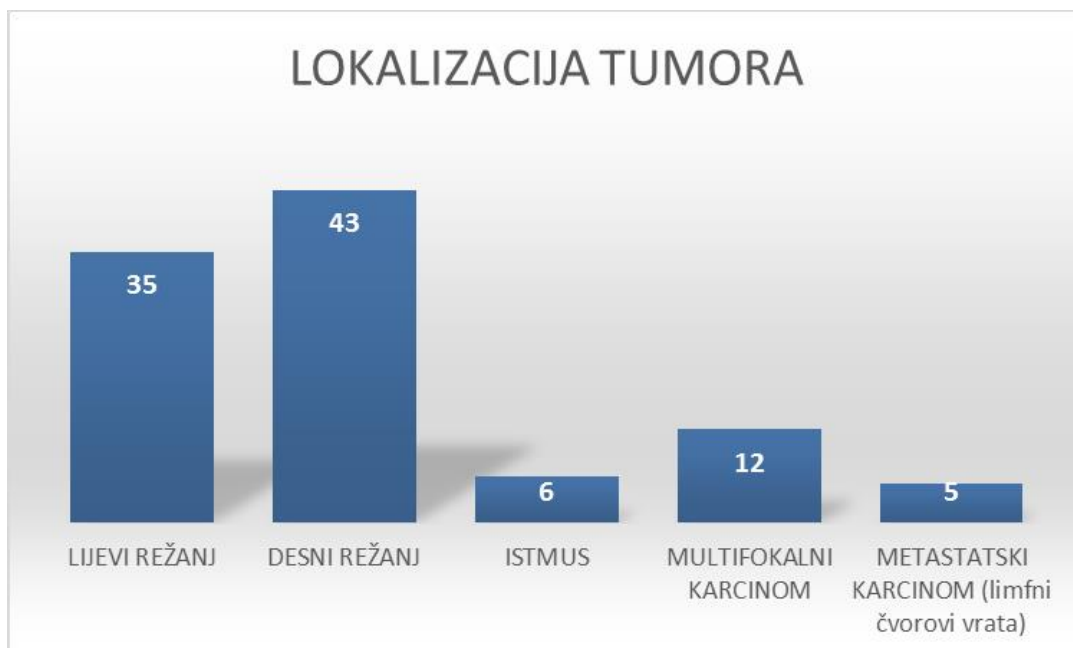
Slika 10 . Raspodjela po spolu 101 ispitanika s citološkom dijagnozom tumora štitnjače, postavljenom u KBC Split 2016. godine

Prosjek životne dobi ispitanika je 52 godine (min-max, 23-83 godine). Najveća zastupljenost tumora štitnjače je u dobnoj skupini 41 do 50 godina (Slika 11).



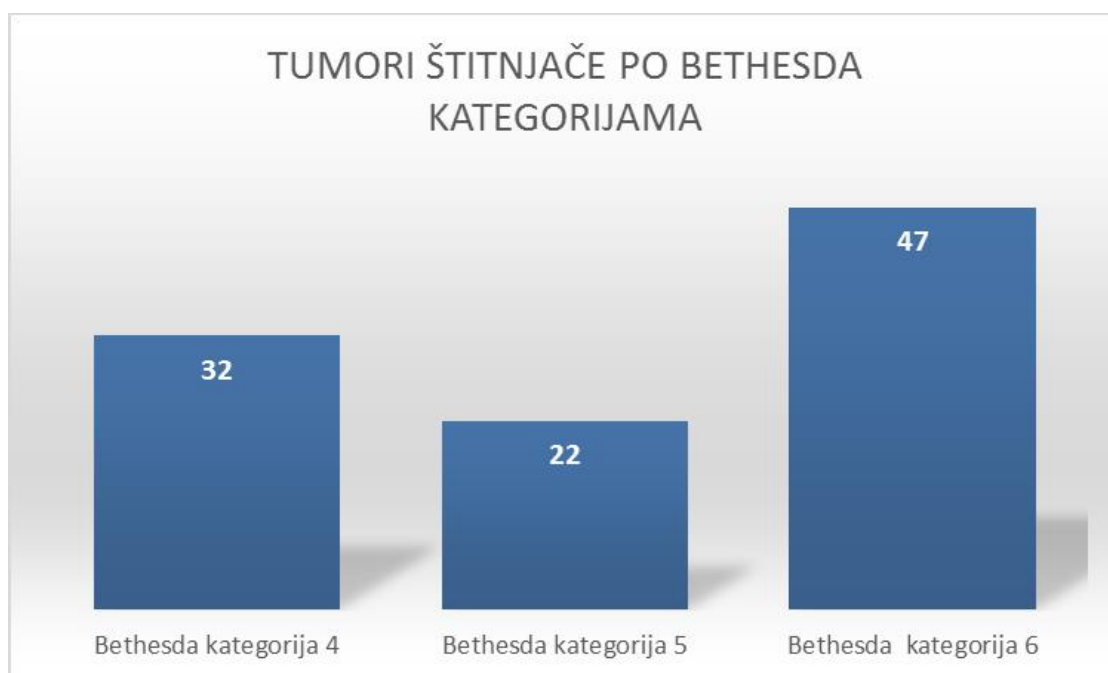
Slika 11. Raspodjela po dobi 101 ispitanika s citološkom dijagnozom tumora štitnjače, postavljenom u KBC Split 2016. godine

Tumor je najčešće bio lokaliziran u desnom režnju, u 12% slučajeva je bio multifokalan. U 5% slučajeva se klinički prezentirao kao metastaza u limfne čvorove vrata (Slika 12).



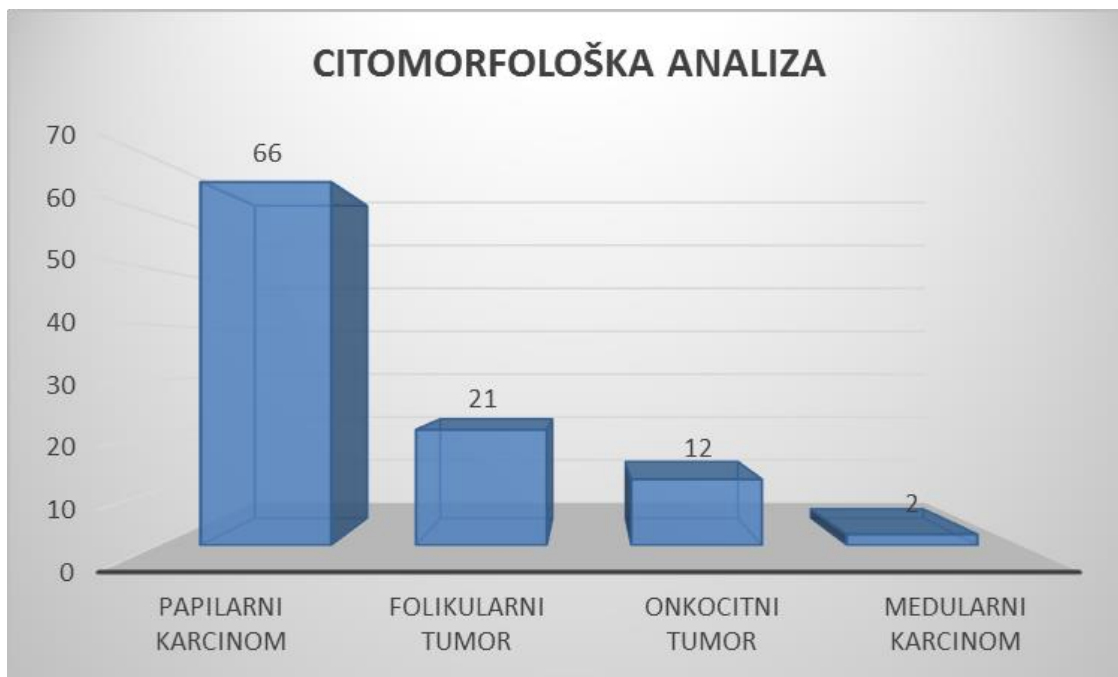
Slika 12. Lokalizacija tumora u 101 ispitanika s citološkom dijagnozom tumora štitnjače, postavljenom u KBC Split 2016.godine

Raspodjela uzoraka uključenih u analizu prema odabranim Bethesda kategorijama prikazana je na Slici 13 . Kao folikularna ili onkocitna neoplazma klasificirano je 32% uzorka, dok je ukupno 68% uzoraka zadovoljilo citomorfološke kriterije za suspektan maligni tumor, odnosno maligni tumor.



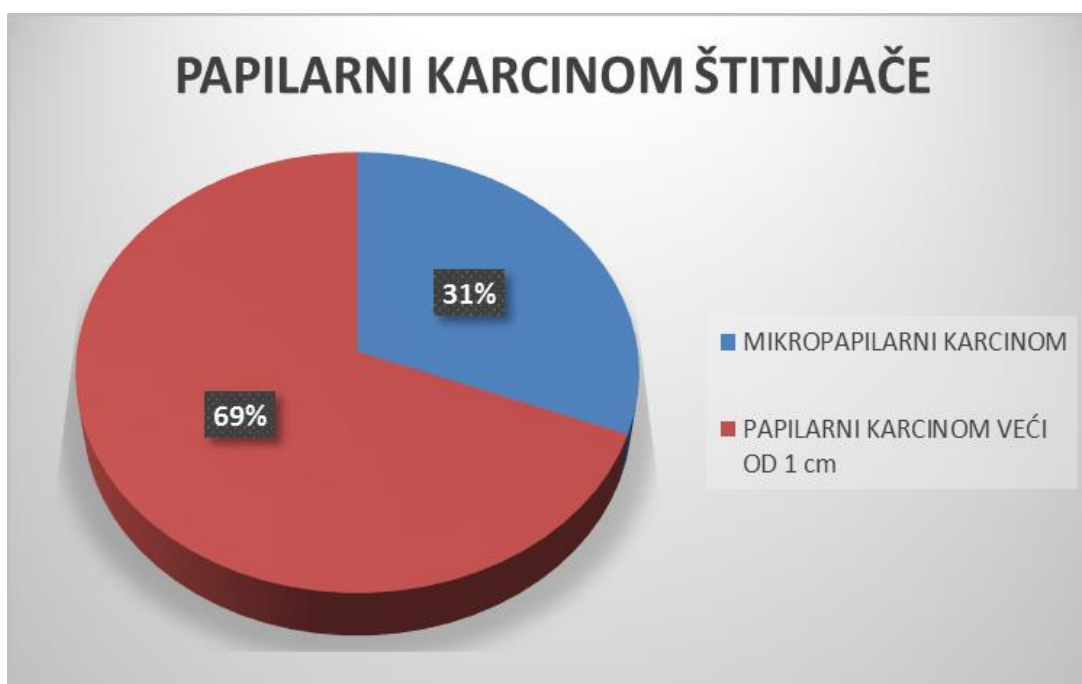
Slika 13. Raspodjela tumora štitnjače po Bethesda kategorijama u 101 ispitanika s citološkom dijagnozom postavljenom u KBC Split 2016. godine

Najčešće je citološki dijagnosticiran papilarni karcinom štitnjače, u 65% (66/101) slučajeva, a rjeđe folikularni tumor, u 21% (21/101) slučajeva, onkocitni tumor u 12% (12/101) slučajeva i medularni karcinom u 2% (2/101) slučajeva(Slika 14).



Slika 14. Tip tumora u 101 ispitanika s citološkom dijagnozom tumora štitnjače, postavljenu u KBC Split 2016. godine Grafički prikaz zastupljenosti citoloških dijagnoza tumora štitnjače

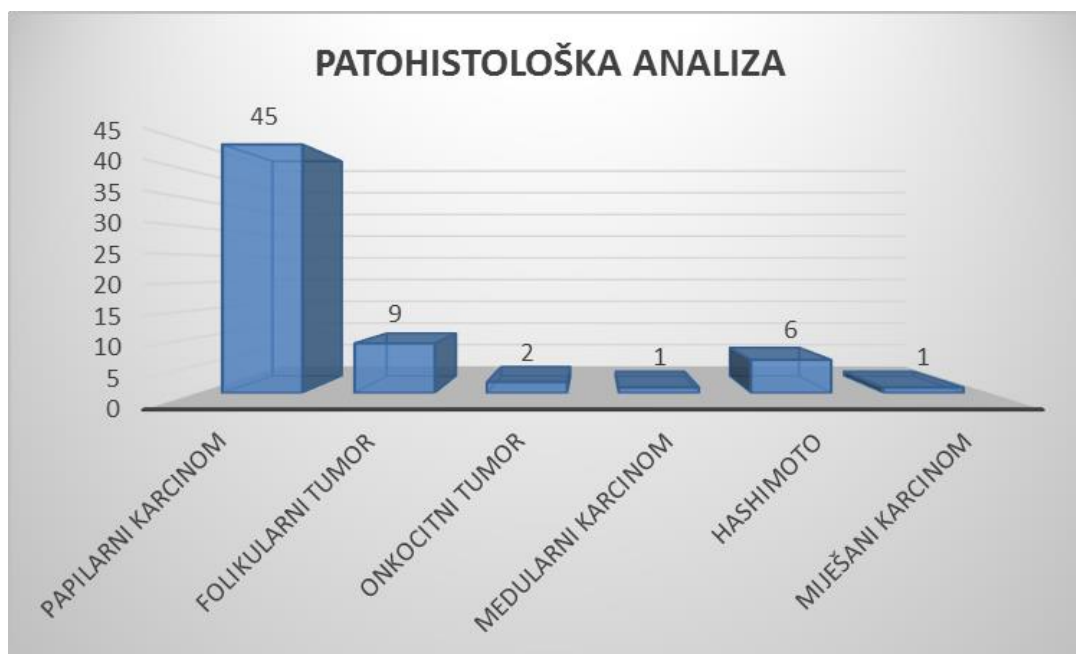
U skupini ispitanika s papilarnim karcinomom štitnjače, u 31% slučajeva karcinom je bio manji od 1 cm (Slika 15).



Slika 15. Veličina tumora u 66 ispitanika s citološkom dijagnozom papilarnog karcinoma štitnjače postavljenom u KBC Split 2016. godine

Nakon postavljene citomorfološke dijagnoze tumora štitnjače, u 64% (64/101) ispitanika izvršen je operativni zahvat na Klinici za uho, grlo i nos KBC Split. Ispitanici bez patohistološkog nalaza isključeni iz iz daljnje analize.

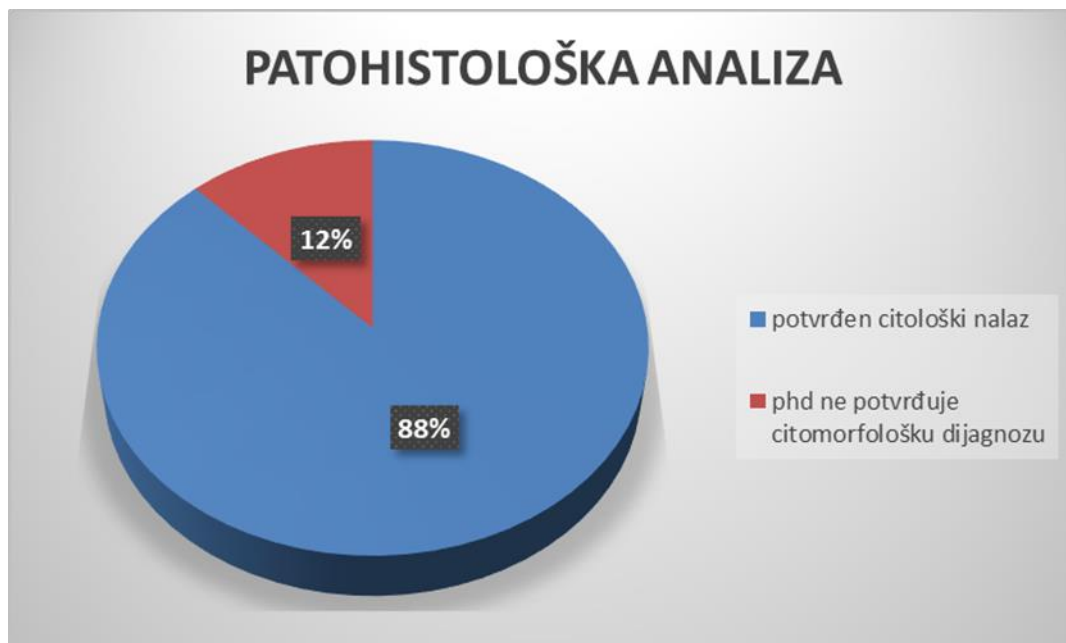
Patohistološkom analizom operativnih uzoraka tumora štitnjače analiziranih na Kliničkom zavodu za patologiju, sudsku medicinu i citologiju KBC Split, najveća je bila zastupljenost papilarnog karcinoma, u 70% (45/64) slučajeva(Slika 16).



Slika 16. Grafički prikaz zastupljenosti patohistoloških dijagnoza tumora štitnjače

U 12% (8/64) uzoraka patohistološka analiza nije potvrdila citomorfološku dijagnozu (Slika 17). Citomorfološka dijagnoza papilarnog karcinoma, ili sumnja na papilarni karcinom potvrđeni su patohistološkom analizom u 96% (45/47) ispitanika. Dva uzorka su bila lažno pozitivna. Patohistološki nalaz bio je dostupan za 12 ispitanika s dijagnozom folikularne i onkocitne neoplazme. Folikularni karcinom je dijagnosticiran

u 14% (3/21) ispitanika s citološkom dijagnozom folikularne neoplazme, dok su ostale lezije odgovarale benignim lezijama, folikularnom i onkocitnom adenomu i promjenama u sklopu strume i kroničnog limfocitnog tireoiditisa (Tablica 2).



Slika 17. Korelacija citoloških nalaza i konačne patohistološke dijagnoze u 64 operirana ispitanika s citološkom dijagnozom tumora štitnjače postavljenom u KBC Split 2016. godine

Tablica 2. Razlika citoloških nalaza i konačne patohistološke dijagnoze u 8 od 64 operiranih ispitanika s citološkom dijagnozom tumora štitnjače postavljenom u KBC Split 2016.

BROJ ISPITANIKA	CITOMORFOLOŠKA DIJAGNOZA	PATOHIŠTOLOŠKA DIJAGNOZA
1	Onkocitna proliferacija	Struma, kronični limfocitni tireoiditis
1	Onkocitni tumor	Struma
3	Suspektan onkocitni tumor	Struma
1	Suspektna folikularna varijanta	Struma, kronični limfocitni

	papilarne neoplazme	tireoiditis
1	Suspektna onkocitna varijanta papilarne neoplazme	Onkocitni adenom
1	Suspektan onkocitni tumor	Mikropapilarni karcinom

5. RASPRAVA

Punkcija tankom iglom (FNA) izvodi se uz kontrolu ultrazvuka i danas je prihvaćena kao standardni, primarni probirni test za promjene u štitnjači. Razvoj radioloških tehnika i dostupnost ultrazvuka omogućila je detekciju i aspiraciju malih i duboko smještenih čvorova, zbog čega se karcinomi štitnjače danas dijagnosticiraju u ranom stadiju.

Citomorfološkom analizom smanjuje se potreba za operativnim zahvatom benignih lezija štitnjače uz preporuku konzervativnog praćenja, a omogućava planiranje operativnog zahvata u slučaju citološke dijagnoze neoplazme (Bethesda kategorija 4) te suspektnog/malignog tumora (Bethesda kategorije 5 i 6) (18).

Prema podacima Hrvatskog zavoda za javno zdravstvo (HZJZ), karcinom štitnjače spada u najčešća sijela raka u muškaraca u dobi od 20. do 40. godine, a u žena je na prvom mjestu od 10. do 30. godine, a na drugom mjestu od 30. do 50. godine. Omjer mortaliteta i incidencije karcinoma štitnjače u Republici Hrvatskoj (RH) je 0,04, a zabilježen je trend porasta broja novih slučajeva. Prema podacima iz 2013. godine najveći broj novih slučajeva karcinoma štitnjače zabilježen je u dobnoj skupini 60 do 64 godine. U toj dobnoj skupini ukupna stopa incidencije iznosi 29,7/100000 stanovnika i to 40,7/100000 za žene i 17,2/100000 za muškarce (19). U ovom istraživanju najveća zastupljenost tumora štitnjače zabilježena je u dobnoj skupini 41 do 50 godina, a 78% tumora dijagnosticirano je u žena. Prema podacima iz 2013. godine, u RH je registrirano 574 novih slučajeva karcinoma štitnjače (431 u žena i 143 u muškaraca). S obzirom na stadij bolesti, u 60,8% slučajeva radilo se o lokaliziranoj bolesti, a u 20,7% slučajeva o metastatskoj bolesti u regionalne limfne čvorove. Splitsko-dalmatinska županija imala je registriranu najvišu stopu incidencije karcinoma štitnjače od svih županija RH, ukupno 22,2/100000 (30,4/100000 za žene i 13,6/100000 za muškarce). U ovom istraživanju metastatska bolest je registrirana u 5% ispitanika. Ova razlika s obzirom na stadij bolesti i visoka učestalost karcinoma u Splitsko-dalmatinskoj županiji može se pripisati ranoj detekciji i velikom broju citoloških punkcija malih lezija u našoj županiji.

U 2016. godini je na Odjelu za kliničku citologiju u 101 ispitanika dijagnosticiran tumor štitnjače u 101 ispitanika i klasificiran prema Bethesda sustavu u kategoriju 4, 5 ili 6, koje zahtjevaju kirurško liječenje. Konačna patohistološka dijagnoza bila je dostupna za 64 ispitanika koji su bili operirani na Klinici za uho, grlo i nos KBC Split, a uzorak dijagnosticiran na Odjelu za patologiju. Neslaganje u citološko-patološkim dijagnozama utvrdili smo u 12% (8/64) slučajeva, što je manje od rezultata Yanga i sur. koji je sličnom usporedbom utvrdio neslaganje u 15,3% slučajeva.

S obzirom da je materijal dobiven tankom iglom nedostatan za citološku diferencijaciju između benigne i maligne lezije u slučaju folikularne ili onkocitne neoplazme, konačna dijagnoza postavlja se na patohistološkom uzorku na temelju invazije čahure ili vaskularne invazije.

U ovom istraživanju, patohistološki nalaz bio je dostupan za 12 ispitanika s dijagnozom folikularne i onkocitne neoplazme. Folikularni karcinom je dijagnosticiran u 14% (3/21) ispitanika s citološkom dijagnozom folikularne neoplazme, dok su ostale lezije odgovarale benignim lezijama, folikularnom i onkocitnom adenomu i promjenama u sklopu strume i kroničnog limfocitnog tireoiditisa. Anizonukleoza, hiperkromazija, pa čak i izrazita nuklearna atipija mogu biti značajno izražene u citološkim uzorcima, ali nisu dovoljan kriterij za citološku dijagnozu maligne neoplazme jer se mogu naći u sklopu kroničnog limfocitnog tireoiditisa i multinodozne strume. Također, onkocitna varijanta papilarnog karcinoma može dijeliti neke od arhitekturnih i nuklearnih karakteristika s ovom skupinom tumora. Iako prema klasifikaciji Svjetske zdravstvene organizacije onkocitne neoplazme čine varijantu folikularne neoplazme, Bethesda klasifikacija razdvaja ove dvije kategorije neoplazmi zbog različite morfološke slike i različite diferencijalne dijagnoze(20). U ovom istraživanju je baš u ovoj kategorijinajveći broj neslaganja citomorfološkog i konačnog patohistološkog nalaza.

Prema istraživanju Yanga i sur., postoji razlika u osjetljivost i specifičnost nalaza citološke punkcije tankom iglom za folikularne i onkocitne neoplazme (Bethesda kategorija 4) i citološki dijagnosticiranih karcinoma (Bethesda kategorije 5 i 6) (89,3% i 74% vs 94% i 98,5%), što je u skladu s našim istraživanjem. Lažno pozitivni nalazi citološke analize su rijetki i čine manje od 2% analiziranih uzoraka, što je u skladu s

našim istraživanjem. Dva lažno pozitivna uzorka citološki su bila dijagnosticirana kao suspektna folikularna odnosno onkocitna varijanta papilarnog karcinoma.

Papilarni karcinom štitnjače je najčešća neoplazma štitnjače, što potvrđuje i naše istraživanje, s 92% dijagnosticiranih karcinoma štitnjače. U adekvatnom citološkom uzorku papilarni karcinom ima jasne citomorfološke karakteristike. U ovom istraživanju, citomorfološka dijagnoza papilarnog karcinoma ili sumnja na papilarni karcinom potvrđena je patohistološkom analizom u 96% (45/47) ispitanika, a dva uzorka su bila lažno pozitivna.

Rezultati našeg istraživanja potvrđuju punkciju tankom iglom i citomorfološku analizu kao vrijedan standard u dijagnostičkoj obradi lezija štitnjače.

6. ZAKLJUČCI

1. U ovom istraživanju zabilježena je veća učestalost tumora štitnjače u osoba ženskoj spola. Najveća učestalost tumora je u dobnoj skupini 41 do 50 godina.
2. Najčešća lokalizacija tumora je desni režanj štitnjače, nakon čega slijedi lijevi režanj i multifokalni karcinom. Metastatski karcinom u limfne čvorove vrata zabilježen je u 5% ispitanika.
3. Papilarni karcinom štitnjače je najčešća neoplazma štitnjače i čini 92% dijagnosticiranih malignih neoplazmi u citološkim uzorcima. Citomorfološka dijagnoza papilarnog karcinoma ili sumnja na papilarni karcinom potvrđena je patohistološkom analizom u 96% ispitanika, a dva uzorka su bila lažno pozitivna. Karcinomi manji od 1 cm (mikropapilarni karcinomi) čine 31% papilarnih karcinoma.
4. Najveći broj slučajeva neslaganja citomorfološkog i konačnog patohistološkog nalaza dokazan je u Bethesda kategoriji 4, koja uključuje folikularne i onkocitne tumore.

7. LITERATURA

1. Jukić T. (2008) Utjecaj unosa joda na epidemiološka i kliničko-patohistološka obilježja karcinoma štitnjače. Disertacija. Zagreb: Medicinski fakultet
2. Epidemiologija raka štitnjače. Hrvatski zavod za javno zdravstvo. Registar za rak Republike Hrvatske. Zagreb 2017.
3. Poljak N.K., Didolić I., Čolović Z., Kontić M., Jerončić I., Mulić R. Karcinom štitnjače u Dalmaciji: Neke epidemiološke osobitosti. Acta Med Croatica, 2011; 65, str. 219-226.
4. Halbauer M., Šarčević B., Tomić Brzac H. (2000) Citološko-patohistološki atlas bolesti štitne žlijezde i doštitnih žlijezda s ultrazvučnim slikama; Zagreb; Nakladni zavod Globus; 2000; str. 137-169.
5. Kelman AS, Rathan A, Leibowitz J, Burstein DE, Haber RS. Thyroid cytology and the risk of malignancy in thyroid nodules: importance of nuclear atypia in indeterminate specimens. Thyroid 2001; 11: 271-7.
6. Saglietti C, Piana S, La Rosa S, Bongiovanni M. Hyalinizing trabecular tumour of the thyroid: fine-needle aspiration cytological diagnosis and correlation with histology. J Clin Pathol 2017 -204360.
7. Ylagan LR, Dehner LP, Huettner PC, Lu D. Columnar cell variant of papillary thyroid carcinoma. Report of a case with cytologic findings. Acta Cytol. 2004; 48: 73-7.
8. Citomorfološke karakteristike papilarnog karcinoma štitnjače i njihov prognostički značaj. U Knežević Obad A. ur. Zbornik radova. Split, Hrvatska 26.-28.10.2007. Zagreb: Sreclon@public.hr 2008. Bibliografska jedinica broj: 355040.

9. Lubana SS, Singh N, Tuli SS, Bashir T, Sachmechi I, Kemeny MM. Follicular Variant of Papillary Cancer Thyroid; Am J Case Rep. 2015;16:459-468.

10. Jayaram G. Cytology of columnar-cell variant of papillary thyroid carcinoma. Diagn. Cytopathol. 2000;22:227-9.

11. Lee J, Hasteh F. Oncocytic variant of papillary thyroid carcinoma associated with Hashimoto's thyroiditis: a case report and review of the literature. Diagn. Cytopathol. 2009;37:600-6

12. Ito Y, Miyauchi A, Oda H. (2017) Low-risk papillary microcarcinoma of the thyroid: A review of active surveillance trials, Eur J Surg Oncol, str. 1-9.

13. Mitchell A L, Gandhi A, Scott-Coombes D, and Perros P (2016) Management of thyroid cancer: United Kingdom National Multidisciplinary Guidelines, J Laryngol Otol, 130, S(2), str 150-160.

14. Sakorafas GH, Friess H, Peros G. The genetic basis of hereditary medullary thyroid cancer: clinical implications for the surgeon, with a particular emphasis on the role of prophylactic thyroidectomy. Endocr. Relat Cancer 2008;15:871-84.

15. Lairmore TC, Frisella MM, Wells SA Jr. Genetic testing and early thyroidectomy for inherited medullary thyroid carcinoma. Ann Med 1996; 28: 401-6.

16. Kim B.H., Kim I.J. Recent Updates on the Management of Medullary Thyroid Carcinoma: Endocrinol Metab 2016;31:392-399.

17. Rajković Molek K. (2016) Primjena Bethesda klasifikacije citoloških nalaza štitnjače – naša prva iskustva. Medicina fluminensis, Vol. 52, No. 3, p. 352-356.

18. . Yang J, Schnadig V, Logrono R et al. Fine-needle aspiration of thyroid nodules: A study of 4703 patients with histologic and clinical correlations. *Cancer Cytopath.* 2007;111:306-15.

19. Incidencija raka u Hrvatskoj. Hrvatski zavod za javno zdravstvo Registar za rak Republike Hrvatske. Zagreb 2015. Bilten br 38.

20. Ali SZ, Cibas ES. The Bethesda system for reporting thyroid cytopathology. Definition, Criteria and explanatory notes. Springer, New York. 2010.

8. SAŽETAK

CILJ ISTRAŽIVANJA: utvrditi raspodjelu tumora štitnjače u odnosu na dob i spol te najčešću lokalizaciju tumora, odrediti udio citoloških dijagnoza tumora štitnjače u uzorcima punktata te utvrditi valjanost citološke analize u odnosu na konačni patohistološki nalaz.

ISPITANICI I METODE: U istraživnje je uključen 101 ispitanik s citomorfološkom dijagnozom tumora štitnjače prema Bethesda klasifikaciji kategorije 4, 5 i 6. Uzorci su dobiveni punkcijom tankom iglom pod kontrolom ultrazvuka. Obradeni su i citomorfološki analizirani na Odjelu za kliničku citologiju Kliničkog zavoda za patologiju, sudsku medicinu i citologiju KBC Split od 01. siječnja 2016. do 31. prosinca 2016. godine. Uvidom u medicinsku dokumentaciju prikupljeni su klinički podaci o dobi i spolu ispitanika, lokalizaciji i veličini tumora, citološkoj dijagnozi te patohistološkom nalazu u ispitanika operiranih na Klinici za uho, grlo i nos KBC Split.

REZULTATI: Tumori štitnjače češći su u ženskog spola, 78% (78/101), uz najveću učestalost u dobnoj skupini 41 do 50 godina. Najčešća lokacija tumora je desni režanj štitnjače, a metastatski karcinom u limfne čvorove vrata dijagnosticiran je u 5% ispitanika. Od ukupno 101 tumora, najveća je bila zastupljenost citološke dijagnoze papilarnog karcinoma štitnjače 65% (66/101), što je potvrđeno patohistološkom analizom u 96%(45/47) operiranih ispitanika. Mikropapilarni karcinom čini 31% papilarnih karcinoma. Dva uzorka s citološkom dijagnozom suspektnog papilarnog karcinoma su bila lažno pozitivna. Citološko-patološko neslaganje utvrđeno je u 12,5% slučajeva, najvećim dijelom u Bethesda kategoriji 4 koja uključuje folikularne i onkocitne neoplazme.

ZAKLJUČAK: Punkcija tankom iglom i citomorfološka analiza vrijedan su standard u dijagnostičkoj obradi lezija štitnjače. Tumori štitnjače javljaju se češće u žena, a

najčešći tip tumora je papilarni karcinom štitnjače uz citološko-histološku podudarnost u 96% slučajeva.

9. SUMMARY

OBJECTIVES: The aim of the study was to analyze the distribution of thyroid tumors according to age, sex and localization, as well as to determine validity of cytological analysis in relation to final pathohistological diagnosis.

PATIENTS AND METHODS: The study included 101 patients with cytological diagnosis of thyroid tumor, categories 4, 5 and 6 according to Bethesda Classification. The samples were obtained by fine needle aspiration under ultrasound control and analyzed at the Department of Clinical Cytology Clinical Hospital Center Split, from January 1st, 2016 till December 31st, 2016. Clinical data including age, sex, localization and size of the tumor with cytological and pathohistological diagnosis were collected from the medical records in ETN Clinics, Clinical Hospital Centre Split.

RESULTS: Thyroid tumors were more common in females, 78% (78/101) with the highest incidence in the age group 41 to 50 years. The most common location was in the right lobe of thyroid gland. Metastatic carcinoma in the lymph node was diagnosed in 5% of cases. Out of a total of 101 cases, the most common cytological diagnosis was papillary carcinoma, in 65% (66/101) cases, which was confirmed pathohistologically in 96% (45/47) cases. Micropapillary carcinoma accounted for 31% of papillary carcinoma. Cytological diagnosis of suspected papillary carcinoma was false positive in two cases. Cytological-pathological disagreement was present in 12.5% of cases, mostly in Bethesda category 4 (involving follicular and oncocytic neoplasms).

CONCLUSION: Fine needle aspiration under the ultrasound control with cytomorphological analysis is valuable standard in the diagnostic process of thyroid lesions. Thyroid tumors are more frequent in women, and the most common type of tumor is papillary thyroid carcinoma, with cytological-histological concordance in 96% cases.

10. ŽIVOTOPIS

OPĆI PODACI:

IME I PREZIME: Mia Ževrnja

DATUM I MJESTO ROĐENJA: 20.04.1995., Split

ADRESA STANOVANJA: Križine16, 21 000 Split

MOBITEL: 091 5807 510

Email: mia.zevrnja@hotmail.com

OBRAZOVANJE:

2002. – 2010. Osnovna škola “Trstenik”, Split

2010. – 2014. Opća gimnazija”Marko Marulić”, Split

2014. – 2017. Sveučilišni odjel zdravstvenih studija u Splitu - Medicinsko laboratorijska dijagnostika

JEZICI:

Engleski jezik: aktivno

Talijanski jezik: aktivno

Francuski jezik: osnovno služenje jezikom

RAČUNALNE VJEŠTINE: poznavanje Microsoft office paketa (Word, Excel, Power Point), služenje internetom

OSTALI INTERESI: ples, fitness