

# Principi rada i klinička primjena MR traktografije

---

**Višić, Matea**

**Undergraduate thesis / Završni rad**

**2017**

*Degree Grantor / Ustanova koja je dodijelila akademski / stručni stupanj:* **University of Split / Sveučilište u Splitu**

*Permanent link / Trajna poveznica:* <https://um.nsk.hr/um:nbn:hr:176:334240>

*Rights / Prava:* [In copyright](#)/[Zaštićeno autorskim pravom.](#)

*Download date / Datum preuzimanja:* **2024-10-10**



Sveučilišni odjel zdravstvenih studija  
SVEUČILIŠTE U SPLITU

*Repository / Repozitorij:*

[Repository of the University Department for Health Studies, University of Split](#)



zir.nsk.hr



UNIVERSITY OF SPLIT



DIGITALNI AKADEMSKI ARHIVI I REPOZITORIJI

SVEUČILIŠTE U SPLITU

Podružnica

SVEUČILIŠNI ODJEL ZDRAVSTVENIH STUDIJA

PREDDIPLOMSKI SVEUČILIŠNI STUDIJ

RADIOLOŠKA TEHNOLOGIJA

**Matea Višić**

**PRINCIPI RADA I KLINIČKA PRIMJENA MR  
TRAKTOGRAFIJE**

**Završni rad**

Split, 2017

SVEUČILIŠTE U SPLITU

Podružnica

SVEUČILIŠNI ODJEL ZDRAVSTVENIH STUDIJA

PREDDIPLOMSKI SVEUČILIŠNI STUDIJ

RADIOLOŠKA TEHNOLOGIJA

**Matea Višić**

**PRINCIPI RADA I KLINIČKA PRIMJENA MR  
TRAKTOGRAFIJE**

**THE PRINCIPLES OF WORKING AND CLINICAL USE  
OF MR TRACTOGRAPHY**

**Završni rad/Bachelor thesis**

Mentor:

**Doc.dr.sc.Krešimir Dolić**

Split, 2017



# SADRŽAJ

1. UVOD .....	1
1.2. Evolucija slikovnih tehnika.....	2
1.3. Osnove magnetske rezonance i formiranje slike .....	3
1.4. Anatomija živčanog sustava .....	4
1.5. Funkcije mozga.....	6
1.6. Limbički sustav .....	8
1.7. Difuzno oslikavanje .....	9
1.8. Diffusion weighted imaging (DWI).....	9
1.10. Difuzno oslikavanje (DTI- diffusion tensor imaging) .....	11
1.11. Vodena difuzija i anizotropija.....	12
1.12. Mjere difuznih parametara .....	16
1.13. DT slike.....	19
1.14. Analiza .....	20
1.15. Traktografska slika.....	21
1.16. Postprocessing .....	22
1.17. Naprednije tehnike prikazivanja.....	23
1.18. Probabilistička traktografija .....	24
1.19. Akvizicija .....	25
2. CILJ.....	29
3. RASPRAVA - PRIMJENA TRAKTOGRAFIJE .....	30
3.1. Normalni mozak .....	30
3.2. Razvojne anomalije .....	30
3.3. Starenje i neurodegenerativne bolesti .....	32
3.4. Psihijatrijske bolesti.....	32

3.5.	Demijelinizirajuća bolest .....	33
3.6.	Ishemijska bolest.....	33
3.7.	Neoplazme .....	34
3.8.	Epilepsija .....	35
3.9.	Tumori mozga.....	35
3.10.	Malformacije kortikalnog razvoja.....	36
3.10.1.	Normalni razvoj korteksa .....	36
3.10.2.	Kortikalna displazija.....	36
3.10.3.	Heterotopija .....	36
3.10.4.	Cerebralna paraliza.....	37
3.11.	Ostala područja kliničkih istraživanja.....	38
3.12.	DTI kod muskuloskeletnih poremećaja.....	38
3.12.2.	Prikaz normalne anatomije .....	38
3.13.	Prikaz normalne fiziološke promjene u mišićima .....	39
3.13.2.	Učinci starenja .....	39
3.13.3.	Prikazivanje patofizioloških uvjeta u mišićima.....	39
3.14.	Prikaz perifernih neuropatija.....	40
3.14.2.	Wallerian degeneracija .....	40
3.15.	Prikaz spinalnih neuropatija.....	41
3.15.2.	Cervikalna spondilotička mijelopatija.....	41
3.16.	Ograničenja i primjene traktografije .....	41
3.17.	Budućnost traktografije .....	41
4.	ZAKLJUČAK .....	43
5.	SAŽETAK.....	44
6.	SUMMARY .....	45

7. LITERATURA.....	46
8. ŽIVOTOPIS .....	48

# 1. UVOD

Otkriće x-zraka Wilhelma Rontgena 1895. godine pokrenulo je revoluciju u medicinskoj dijagnostici. Do tada, "zaviriti" u ljudsko tijelo moglo se jedino putem skalpela. Ta radikalno invazivna procedura pružala je najveću količinu informacija o ljudskom tijelu i procesima u njemu. Ostale jednostavne dijagnostičke metode, kao što su auskultacija ili mjerenje tjelesne temperature, pružaju relativno ograničene informacije o promjenama u ljudskom organizmu. Ljudsko tijelo, jedan je od najkompleksnijih sistema u prirodi i savršen uvid u njegovo funkcioniranje je praktički nemoguće. S druge strane, cilj pregleda u medicini nije samo prikupljanje podataka, već i njihov odabir i organizacija u maksimiziranju relevantnosti pri postavljanju dijagnoze. Prema tome dijagnostika ima dvostruki cilj: stjecanje što detaljnijeg uvida o biološkom sistemu i odabiranje informacija relevantnih za postavljanje dijagnoze. Prva i najvažnija odlika primjene x-zraka u medicinskoj dijagnostici je da su omogućile formiranje slike unutarnjih organa bez narušavanja tjelesnog integriteta. Od 1895. godine do danas, medicinska dijagnostika je napredovala usporedno sa usavršavanjem tehnologije.

Magnetska rezonancija neinvazivna je, dijagnostička metoda koja omogućuje vizualizaciju duboko smještenih bioloških tkiva, a za rad koristi kombinaciju jakog magnetskog polja i radiovalova, bez upotrebe ionizirajućeg zračenja, kao što je to slučaj sa x-zrakama. Uređaji MR-a snimaju signale koji potječu iz jezgri vodika koje se nalaze u molekulama ljudskog tijela koje je postavljeno u snažno, homogeno magnetsko polje. MR omogućuje preciznu sliku tkiva, pogotovo mekih tkiva, hrskavice, intervertebralnih diskova i mozga. Razvojem radiologije kao znanosti, došlo je i do razvoja novih metoda u kojima se koristi MR. Diffuzion-tensor magnetic resonance imaging (DTI) i fiber tractography (FT) primjer su novih metoda koje mogu prikazati orijentaciju i cjelokupnost živčanih vlakana in vivo. Traktografija je svoju primjenu pronašla u evaluaciji bolesti središnjeg živčanog sustava koji koordinira aktivnosti svih dijelova tijela. Svoju korisnost u kliničkoj primjeni temelji na opisivanju nepravilnosti u vezama između vlakana da bi se bolje mogli razumjeti patogeni mehanizmi različitih patoloških stanja. U ovom radu opisat će se temeljni principi rada traktografije, njen razvoj kroz



povijest, te ograničenja koja postoje. Također ćemo obraditi ulogu traktografije u otkrivanju različitih patologija, kao i njenu mogućnost napredovanja u budućnosti (1).

## **1.2. Evolucija slikovnih tehnika**

Povijesni razvitak MR-a vezan je za napredak spektroskopije u kemiji. Paul Lauterbur i Peter Mansfield su već sedamdesetih godina prošlog stoljeća našli način da se fenomen magnetske rezonance koristi za formiranje slike. Oni su iskoristili činjenicu da je većina čovjekovog tijela sastavljena od vode i da se molekule vode (odnosno atomi vodika) različito ponašaju u odnosu na ostale molekule. Tako na primjer, voda vezana u mastima ima nešto drugačije kvantnomehaničke osobine za razliku od one koja je u slobodnom stanju. Ukoliko te kvantnomehaničke osobine možemo mjeriti i predstaviti slikom, dobijamo uvid u raspodjelu vode u ljudskom tijelu.

Glavna klinička primjena difuznog oslikavanja bili su neurološki poremećaji, pogotovo za liječenje akutnih bolesnika sa moždanim udarom. Međutim, difuzijska MRI izvorno je razvijena kako bi se analizirala jetra, te je 1984. godine Denis Bihan započeo istraživanje u kojem ga je zanimalo može li MRI razlikovati tumore jetre od angioma. U to vrijeme nije bilo klinički dostupnih MRI kontrastnih medija. Le Bihan se vodio pretpostavkom da bi molekularna difuzna mjerenja rezultirala niskim vrijednostima za solidne tumore zbog ograničenja molekularnog kretanja, dok bi se mjerenja povećala u krvi koja teče. Tako je Le Bihan prvi opisao difuzno oslikavanje 1986. godine, koje se od tada vrlo brzo počelo koristiti kao metoda u radiologiji. MR traktografija koja se temelji na difuznim tehnikama prvi puta se pojavljuje u zajednici medicinskih slika prije desetak godina. Uspješno se primjenjuje u velikom broju neuroloških stanja, te se najčešće koristi za preoperativno planiranje kod tumora mozga i vaskularnih malformacija. Strategija korištenja difuzijskih MRI slikovnih sekvenci za proizvodnju linearnih neuronskih slika prvi puta se pojavila kada ju je opisao Filler u svom radu (1991.). Kasnije se pokazala kao djelotvorna tehnika kroz otkrića Fillera, Howea i Richarda (1991.), te Le Bihana i Bassera (1992.). Prva traktografska slika koja koristi višedimenzionalne smjernice za prikazivanje zakrivljenih neuronskih traktova koji prolaze kroz mozak, kao i prve slike neurografije objavljene su u nizu patentnih

opisa Fillera i suradnika 1992. godine, a 1993. godine ih je objavila Svjetska organizacija za intelektualno vlasništvo. Prije ovih istraživanja radiolozi su pretpostavljali da se periferni živci ne mogu pouzdano prikazati.

Najveća mana MR traktografije u njenim počecima bila je duljina trajanja pretrage, koja je iznosila više od 30 minuta. U početku je segmentalno echo planarno oslikavanje bilo metoda izbora. Zahtijevalo je srčani gating koji ograničava broj stečenih odjeka, te samim time produžava vrijeme snimanja. Multi-shot odnosno segmentirana tehnika je prvenstveno korištena da reducira iskrivljenje slike, međutim kasnija istraživanja pokazala su da se multi-shot tehnika može zamijeniti single-shot tehnikom (ssEPI) koja u kombinaciji sa paralelnom tehnikom postaje alternativa multi-shot EPI metodi.

Koristeći ssEPI slikovna akvizicija može biti skraćena na manje od 5 minuta, a isto je moguće dobiti korisne traktografske rezultate. Zbog toga se danas ssEPI tehnika smatra standardnom metodom izbora kod prikaza mozga difuzijskim tehnikama (1).

### **1.3. Osnove magnetske rezonance i formiranje slike**

Protoni i neutroni od kojih su sačinjene jezgre atoma imaju kvantnomehaničku osobinu koja se naziva "spin". Ona je povezana sa magnetskim osobinama tih čestica koje se mogu manipulirati vanjskim magnetskim poljem i mjeriti osjetljivim prijemnicima. Jako vanjsko magnetsko polje uvodi određenu koherentnost u ponašanje spina jezgara atoma. Ukoliko se ta koherentost poremeti nečim što se u MR terminologiji naziva ekscitacija, sve jezgre atoma odaju određeni signal koji se da mjeriti prijemnikom. No jedan signal iz čitavog tijela nije dovoljan da se formira 3D slika. U tu svrhu MR koristi gradijente u magnetskom polju koji kontroliraju frekventno-prostornu raspodjelu signala koji dolazi iz uzorka. Na taj način moguće je reći koliko signala potječe iz kojeg dijela tijela, odnosno organa. Ti dijelovi se na 2D slici obilježavaju kao pikseli, a u 3D slici se nazivaju vokseli. Ovisno koje osobine žive materije želimo snimiti, MR generira različite signale. Uzet ćemo primjer ljudskog mozga: s MRI slike možemo odrediti što je bijela, a što siva tvar, gdje je koncentrirana cerebrospinalna tekućina, kojeg su oblika različite moždane strukture, kojim se

pravcima protežu aksoni, koliko je prokrvljena koja arterija, koliki je odnos hemoglobina i deoksihemoglobina u svakom vokselu i još puno toga. Strukturalni MRI je prvi razvijen i odlikuje ga prikaz anatomije organa, npr. oblik, struktura, raspodjela bijele i sive mase, itd. Ovisno o tome koje tkivo želimo posebno dobro prikazati, strukturalni MRI ima više tipova- različitih sekvenci snimanja (T1,T2.FLAIR...).

#### **1.4. Anatomija živčanog sustava**

Živčani sustav mreža je specijaliziranih stanica koje šalju, prenose ili primaju informacije vezano za organizam. Živčani sustav općenito dijelimo na središnji i periferni. Periferni živčani sustav sastavljen je od senzornih neurona i neurona koji ih povezuju sa središnjim živčanim sustavom (živčanom moždinom, kralježničnom moždinom, te mozgom). Mozak prima informacije iz osjetnih organa, obrađuje ih i šalje upute izvršnim organima (npr. mišićima, žlijezdama). Mozak je i sjedište inteligencije i pamćenja. U kralježnjaka je mozak najsloženije građe i sastoji se od prednjeg mozga, međumozga, srednjeg mozga, stražnjeg mozga, primozga (produžena moždina), te malog mozga. U sebi ima sustav komorica (klijetki), ispunjenih tekućinom (likvorom), a obavijen je moždanim ovojnicama, koje ga štite i odvajaju od koštanih dijelova. Sisavci imaju tri moždane ovojnice. Na površini mozga nalazi se siva masa sastavljena od živčanih stanica između kojih je potporno tkivo, glija. U središnjem dijelu mozga nalazi se bijela masa izgrađena od živčanih vlakana što izlaze iz živčanih stanica sive mase.

Najsavršeniji je mozak čovjeka. Nalazi se u lubanji, zaštićen moždanim ovojnicama, uronjen u cerebrospinalni likvor. Anatomski, dijeli se na moždano deblo (truncus encephalicus), koje obuhvaća produženu moždinu, most i srednji mozak, mali mozak (cerebellum) i veliki mozak (cerebrum). Moždano deblo nastavak je kralježnične moždine, smješteno je iznad nje i integracijski je organ središnjeg živčanog sustava; sadrži osjetne, motoričke, miješane i vegetativne jezgre deset moždanih živaca, integracijske centre za upravljanje pokretima, te osjetne, motoričke i druge dugačke živčane putove koji povezuju segmentne strukture kralježnične moždine s nadređenim centrima u području velikog mozga. Mali mozak kontrolni je koordinacijski organ

središnjeg živčanog sustava za kretanje udovima, trupom i očnim mišićima; on dobiva sve bitne informacije iz osjetnih sustava i nadređenih centara u moždanoj kori i u sloju ispod nje. Veliki mozak sastoji se od starijeg dijela, međumozga i mlađeg, krajnjeg mozga. U području međumozga smješteni su talamus i hipotalamus. Talamus je kompleksna jezgra „prekapčanja“ osjetnih informacija na njihovu putu prema moždanoj kori; opskrbljuje specifična područja moždane kore („centre“ za dodir, duboki osjet, orijentaciju u prostoru i dr.) informacijama nužnima za svjesno doživljavanje, modulira primarne osjetne informacije važne za selektivne osjetilne doživljaje i za regulaciju svijesti. Hipotalamus ima važnu ulogu u regulaciji vegetativnih funkcija jer posreduje između funkcija mozga, sustava unutarnjeg izlučivanja i autonomnoga živčanog sustava. Veliki se mozak, anatomski, sastoji od dviju moždanih polutki (hemisfere). One su u središnjoj liniji povezane debelim snopovima bijele moždane supstancije, gdje se nalaze poprečna vlakna „žuljevitoga tijela“ (corpus callosum) i supkortikalna asocijativna vlakna područje za vid i pohranu vidnog pamćenja. Oni povezuju bliže i dalje dijelove moždane kore međusobno i s filogenetski starijim supkortikalnim tvorbama: talamusom i bazalnim ganglijima, a to su repasti ganglij (nucleus caudatus), klaustrum, putamen i dr. Površina velikoga mozga, tj. moždana kora, građena je od sive moždane supstancije i obilno je izbrazdana tako da je mnogobrojnim plćim i dubljim brazdama (sulci) podijeljena na velik broj vijuga (gyri); među dubokim pukotinama (fisurama) najvidljivija je postranična Sylvijeva pukotina, koja se nalazi između čeonog i sljepoočnoga moždanoga režnja. Prema funkciji, veliki mozak podijeljen je u svakoj polutki na 5 do 6 režnjeva (lobusa): čeonni (frontalni), tjemeni (parijentalni), sljepoočni (temporalni), zatiljni (okcipitalni), pa otok (insula) i rubni režanj ili limbički sustav, no važnija je usporedna analiza građe moždane kore. Tako su dijelovi kore čeonoga režnja filogenetski »najmlađi« i karakteristični su za čovjeka, a dijelovi otoka (insule) i limbičkoga režnja najstariji. Veliki mozak zauzima najveći dio lubanjske šupljine. Jednom brazdom je podijeljen na lijevu i desnu polutku. Tako lijeva polutka upravlja desnom, a desna lijevom. Površinu mozga čini moždana kora sive boje građena od tzv. sive mase, dok unutrašnjost mozga čini moždana masa. Bazalni gangliji imaju važnu ulogu u započinjanju i nadziranju pokreta. S obzirom da je prostor u lubanji vrlo

ograničen, moždana kora je naborana, zbog čega mnogo veća površina moždane kore stane u isti volumen (5). Međutim dvije polovice mozga nisu izolirane jedna od druge (lijeva i desna moždana kora su povezane velikim snopom aksona zvanim žuljevito tijelo, odnosno corpus callosum). Moždana kora je potrebna za voljne aktivnosti, jezik, govor i više moždane funkcije, kao što su mišljenje i pamćenje.

Periferni živčani sustav čine živci i gangliji smješteni izvan centralnog živčanog sustava, a predstavlja vezu mozga i leđne moždine sa ostatkom tijela. Čine ga 31 par moždinskih živaca porijeklom iz leđne moždine, te 12 pari moždanih živaca, porijeklom iz glave. Možemo ga podijeliti na somatski i autonomni živčani sustav. Somatski dio perifernog živčanog sustava zadužen je za motoričku inervaciju poprečnoprugastih mišića, koji su pod utjecajme naše volje i za osjetnu inervaciju kože. Za razliku od somatskog dijela, autonomni živčani sustav zadužen je za kontrolu rada organa i njihovih sistema, te na njega možemo rijetko ili nikako imati utjecaj vlastitom voljom.

Živčana stanica, odnosno neuron smatra se osnovnom jedinicom živčanog sustava i najsloženija je u ljudskom organizmu. Obrađuje i prenosi informacije u mozgu. Građena je od dendrita, tijela stanice (soma) i aksona. Akson jednog neurona povezuje se sa dentritom drugog neurona i tako čini spoj odnosno sinapsu. Glija stanice se nalaze između neurona i tako pomažu podržati njihovu aktivnost.

Akson predstavlja produžetak citoplazme živčane stanice, a funkcija mu je da odašilje formirani signal na sljedeću živčanu stanicu ili izvršni organ. U svojoj dužini mogu varirati od nekoliko mikrometara do jednog metra. Akson je često obavijen mijelinskom ovojnicom u kojoj se nalaze Schwannove stanice. Mijelinska ovojnica građena je od tkiva koje sadržava masnoće i bjelančevine, a omogućava brzo, ravnomjerno i efikasno prenošenje živčanih impulsa duž aksona (2).

## **1.5. Funkcije mozga**

Funkcije mozga za potrebe pojedinca osigurane su time što najmlađi dijelovi (neokorteks) čeonoga režnja upravljaju starijim dijelovima, koji nadziru osnovne potrebe održavanja pojedinca. Najstariji dio, limbički sustav povezan s hipotalamusom, osigurava vegetativne i druge autonomne aktivnosti, sudjelujući i u emocionalnim

reakcijama, a najmlađi, čeonni režanj, osim govornih funkcija izražavanja, osigurava i kontrolu ponašanja tipičnu za čovjeka, temeljem socijalnih obveza i obzira. Tjemeni režnjevi, osim svjesnoga primanja tjelesnih osjeta, imaju i važnu ulogu u programiranju kretnji i ponašanja. Sljepoočni režnjevi služe u primanju primarnih slušnih informacija u primarnom slušnom području (Heschlove vijuge) u dubini Sylvijeve pukotine, i u njihovoj sekundarnoj obradbi u asocijativnim područjima; omogućuju ljudsko slušanje, koje je različito od slušanja u životinja, posebno u obradbi govornih informacija i glazbe, a sudjeluju i u složenim osjetnim doživljajima i njihovoj psihičkoj obradbi. Najstariji dio sljepoočnoga režnja, unkus ili rinencefalon („njušni mozak“), smješten u njegovu donjem dijelu, osim funkcije primarnoga primanja njuha, povezan je i sa seksualnim i emocionalnim reakcijama, zajedno sa susjednim limbičkim sustavom. Zatiljni režnjevi imaju primarnu vidnu areju i druge vidne funkcije u obradi vidnog i prostornoga sjećanja. U mozgu čovjeka, za razliku od većine kralježnjaka, pa i primata, naglo se razvila funkcijska asimetrija moždanih hemisfera (raniji naziv: hemisferna dominantnost): dugo se smatralo da većina ljudi ima „centre za govor“ u lijevoj moždanoj polutki, pa su zato dešnjaci. Danas se zna da su te razlike znatno šire, jer lijeva polutka doduše nadzire neke bitne ljudske sposobnosti, ali je desna polutka važna za integracijske procese pa se pri oštećenju nekih njezinih dijelova javljaju opće promjene ponašanja.

Lijeva moždana polutka većine ljudi osigurava razumijevanje i sposobnost govornog izražavanja, čitanja i pisanja te programiranje i izvođenje motoričkih obrazaca. Pri njezinu oštećenju javljaju se afazija, agrafija, aleksija i apraksija. Desna moždana polutka osigurava prostornu i konstrukcijsku integraciju, odijevanje, nadzor emocija i afektivnu komponentu govora, pa se kod njezina oštećenja mogu javiti prostorna dezorijentacija, grješke u odijevanju, afektivna tupost, nestanak moduliranoga govora (aprozodija) i nemogućnost prepoznavanja glazbe. Obje polutke zajedno omogućuju spoznajne sposobnosti i djeluju u prepoznavanju značenja osjetnih informacija. Pri manjim ili većim oštećenjima dijelova mozga mogu se očitovati različiti lokalizacijski cerebralni sindromi: sindromi moždanih režnjeva; vidna, slušna ili taktilna agnozija, poremećaji sheme vlastita tijela, što se katkad doima kao shizofrenija; može se javiti i Gerstmannov sindrom. Kod takvih je poremećaja nekad

teško prepoznati da je riječ o organskoj promjeni mozga pa se bolesnik može pogrešno uputiti u psihijatrijsku ustanovu. Mozak je najviše središte regulacije svih osjetnih i motoričkih funkcija, no ipak se, iako se zna da su te dvije skupine funkcija jedinstvene (govori se o senzomotorici), iz praktičnih razloga, u medicini govori o osjetnom sustavu (senzibilitet) i motoričkom sustavu (motorika). Primljene informacije idu s periferije živčanim putovima kroz kralježničnu moždinu, različito se ukrižuju prelazeći na suprotnu stranu, dijelom odlaze u mali mozak, dijelom u bazalne ganglije, a dijelom u talamus. Moždano deblo i talamus imaju važnu ulogu u održavanju budne svijesti i pozornosti. Iz talamusa idu informacije, koje imaju izgleda da postanu svjesne, putem supkortikalne bijele moždane mase prema područjima predstavljanja specifičnih osjeta u kori mozga: površinski tjelesni osjet u tjemeni režanj, vidni u zatiljni, itd. Te vrlo složene procese i danas je teško potanje pratiti, ali su ove spoznaje omogućile da se objasne neke patološke pojave nakon oštećenja funkcije, kao što su halucinacije, fantomski doživljaj, neuralgije i dr.

## **1.6. Limbički sustav**

Naziv limbički sustav odnosi se na dio mozga koji se ranije nazivao rinencephalon. Njemu pripada dio kore velikog mozga i skup pridruženih struktura: amigdaloidna jezgra, hipotalamus, septalna jezgra hipocampusa, prednja jezgra talamusa i dijelovi bazalnih ganglija. Sastavnice limbičkog sustava međusobno su povezane kružnim sklopom, tzv. Papezovim krugom. Karakteristična je i kružna organizacija limbičkog sustava, tj. naknadno odašiljanje nakon stimulacije. Stoga su emocionalne reakcije produžene, a ne nagle, tj. traju duže od podražaja koji ih je izazvao. Limbičku koru čine dijelovi moždane kore koji reguliraju funkcije unutarnjih organa. Limbička kora obuhvaća određene zone sa obe strane moždanih polutki. Po svojoj građi ona spada u filogenetski najstarije dijelove moždane kore- arhipalij. Hipotalamus šalje informacije do limbičke kore i između njih postoji dvostruka veza. Limbička kora i hipotalamus reguliraju iste funkcije i zato čine jednu cjelinu koja se zove limbički sistem. Hipotalamus anatomski ne pripada limbičkom sistemu, dok je funkcionalno njegov neodvojivi dio. Usporedna istraživanja strukturnih, biokemijskih i

funkcijskih značajki tih vrlo složenih dijelova mozga pokazala su da zdrav limbički sustav sudjeluje u svrhovitom usmjeravanju nagona, regulaciji viših oblika emocionalnog ponašanja, afekata i motivacije, te autonomnih i endokrinih funkcija.

## **1.7. Difuzno oslikavanje**

Međusobna povezanost mozga se može također mjeriti pomoću MR-a. MRI protokol se namješta tako da je signal koji se snima osjetljiv na difuziju molekula vode kroz aksone. Difuzno snimanje je MRI metoda koja proizvodi in vivo magnetske rezonantne slike bioloških tkiva osjetljivih na lokalne karakteristike molekularne difuzije, općenito vode. MRI metoda može biti osjetljiva na gibanje molekula. Redovita MRI akvizicija koristi ponašanje protona u vodi za stvaranje kontrasta između klinički relevantnih značajki određenog subjekta. U tipičnom T1 prikazu, molekule vode u uzorku uzbuđuju se nametanjem jakog magnetskog polja. To uzrokuje da se mnogi protoni u molekulama vode istovremeno premiještaju stvarajući na taj način signale u MRI. U T2 prikazu kontrast se proizvodi mjerenjem gubitka koherentnosti između protona vode. Kada je voda u okruženju gde se slobodno može prevrtati, opuštanje traje duže. U nekim kliničkim situacijama to može stvoriti kontrast između područja koje pripada patologiji i okolnog zdravog tkiva.

Da bi MRI slike postale osjetljive na difuziju, umjesto homogenog magnetskog polja, homogenost linearno varira pulsiranim gradijentom polja. S obzirom da je precesija proporcionalna snazi magneta, protoni počinju precesirati pri različitim brzinama, te to rezultira raspršivanjem faze i gubitkom signala. Drugi gradijentni puls primjenjuje se u istoj veličini, ali sa suprotnim smjerom za preusmjeravanje ili preoblikovanje okretaja. Preusmjeravanje neće biti savršeno za protone koji su se kretali tijekom vremenskog intervala između impulsa, te se smanjuje signal mjeren pomoću MRI stroja.

## **1.8. Diffusion weighted imaging (DWI)**

DW snimanje osjetljivo je samo na kretanje molekula vode koje su poravnate sa gradijentima istraživanja pokreta. Tako na primjer u sivoj masi promjena smjera



gradijenta ne utječe bitno na signal sve dok je difuzija otprilike izotropna (vjerojatno jednako u svim smjerovima). Međutim, difuzija u bijeloj masi je češće snažno anizotropna i maksimalno se pojavljuje u istoj orijentaciji čineći puteve bijele mase. Kod DWI prikaza intenzitet svakog elementa slike (voxel) odražava najbolju procjenu brzine difuzije vode na tom mjestu. S obzirom na to da je pokretljivost vode potaknuta toplinskom agitacijom i vrlo je ovisna o staničnom okruženju hipoteza je da DWI može ukazati na ranu patološku promjenu. Difuzija je olakšana u pravcu prostiranja aksona, a ograničena poporečno na taj pravac. Mjerenjem takvog signala možemo saznati više o tome kako su aksoni raspoređeni i kojim pravcem se rasprostiru. Postprocesiranje informacija je kod ovog modaliteta od izuzetnog značaja. Trenutno se aktivno radi na algoritmima koji najbolje prikazuju anatomiju bijele mase, kao i na procedurama za mjerenje povezanosti ili "umreženosti" pojedinih dijelova mozga. Jedna od osobina mozga je i njegova međusobna povezanost, taj svojevrsni "otisak prsta" mozga, neinvazivno mjerimo njegove promjene usred patologije, starenja, farmakološke manipulacije, itd. Štoviše, strukturalna i funkcionalna povezanost mozga opisuju jednu te istu anatomiju i dva su različita uvida u strukturu i funkciju mozga. Strukturalna povezanost, tj. povezanost aksonima- bijelom masom jednog dijela mozga drugim, može nam poslužiti da otkrijemo in vivo vrlo diskretne podjele moždane kore koje nisu vidljive niti jednom drugom metodom. Te podjele često odgovaraju funkcionalnoj segregaciji mozga. Tako na primjer kombinacijom DW i fMRI modaliteta možemo odrediti u kojem određenom području u talamusu je MS lezija, kao i to koji je dio motornog korteksa zahvaćen moždanim udarom. Tako je na primjer DWI osjetljiviji na rane promjene nakon moždanog udara, nego što su to T1 i T2 relaksacijska vremena koja su tradicionalna MRI mjerenja. DWI se najviše primjenjuje kada je tkivo koje nas interesira dominirano izotropnim pokretom vode, kao npr. siva masa u moždanom korteksu i glavnim jezgrama mozga. DWI označava samo sirove podatke, odnosno predstavlja jednu sliku/ volumen po smjeru. To su difuzijske karte u hrpi različitih smjerova. Za razliku od DWI prikaza DTI (Diffusion tensor imaging) kombinira sve podatke u jedan volumen (12).


## **1.10. Difuzno oslikavanje (DTI- diffusion tensor imaging)**

DTI snimanje je sposobno pokazati abnormalnosti u različitim poremećajima, rasponu od multiple skleroze do degenerativnih bolesti, potencijalno s većom osjetljivošću i specifičnošću u odnosu na konvencionalno oslikavanje. Tako je i polje u nastajanju kliničke traktografije spremno napraviti značajan doprinos preoperativnom planiranju u neuro-onkologiji i epilepsiji. Difuzno oslikavanje, kao i traktografija su korisni alati za istraživanje odnosa između struktura i funkcija u mozgu. DTI prikaz je važan kada tkivo - poput neuronskih aksona bijele mase u mozgu ili mišićnih vlakana u srcu - ima unutarnju vlaknastu strukturu analognu anizotropiji nekih kristala. Voda će se zatim raspršiti brže u smjeru koji je poravnat s unutarnjom strukturom, a sporije ukoliko je struktura okomita na željeni smjer. To također znači da će se brzina difuzije razlikovati ovisno o smjeru iz kojeg promatrač gleda. Difuzno oslikavanje je tehnika snimanja kod MR-a koja omogućuje mjerenje ograničene difuzije vode u tkivu kako bi se proizvele slike živčanog trakta, umjesto korištenja ovih podataka isključivo u svrhu dodjeljivanja kontrasta. Pruža korisne strukturne informacije o mišiću, uključujući srčani mišić, kao i druge organe kao što je prostata.

DTI je slikovna tehnika MR-a koja služi za procjenjivanje mikrostruktura dobro organiziranih bioloških tkiva kao što su mišići i živci. Osigurava informacije o mikrostrukturama tkiva proizvodeći trodimenzionalnu kartu kretanja molekula vode. DTI omogućuje potpuno karakteriziranje molekularne difuzije u 3 dimenzije prostora. DTI podatci o vlaknima mogu se prikazati u dva oblika. Funkcionalne anizotropne karte daju informacije o anatomiji vlakana u dvodimenzionalnim slikama poporečnog presjeka sa osima koje su prikazane u boji gdje je svjetlina proporcionalna stupnju anizotropije. Prema konvenciji, antero-posteriorna os označena je zelenom bojom, lijevo- desno crvenom, a gore-dolje plavom. Tako će se na primjer, corpus callosum prikazati crveno. Alternativno, deterministička ili probabilistička funkcijska traktografija obavlja trodimenzionalnu rekonstrukciju i prikazivanje putova vlakana na temelju praćenja putova bijele mase od voksela do voksela. Korisnik može odabrati određene anatomske točke, pod nazivom "sjeme", gdje se može nacrtati traktogram pomoću softwara da bi se ocrtale odabrane neuronske povezanosti. Isto tako, veći volumeni mozga mogu se odabrati kao područja od interesa ili "maske".

## 1.11. Vodena difuzija i anizotropija


Vodene molekule se kreću nasumično u biološkim tkivima. Ova difuzija molekula voda koja potječe iz Brownovog gibanja, uzrokuje male poremećaje koji nisu u magnetskom polju mjerljivi sa konvencionalnim MR sekvencama. Međutim, primjenom dodatnih impulsa u gradijentnom odjeku, učinak tih pokreta se može promatrati na MR signalu. Ovo je princip koji je temelj difuznog oslikavanja. Specifični parametri koji se mogu koristiti za opis ovog pokreta su prividni difuzni koeficijent i srednja difuznost. ADC predstavlja obujam u kojem je kretanje vodenih molekula neobuzdano. Što je pokret slobodniji, to je veći ADC. Drugim riječima, ADC i prosječna difuznost izražavaju postojanje prepreka u pokretu vodenih molekula među stanicama, bez obzira na to jesu li te prepreke fiziološke ili inducirane patološkim postupkom. U fiziološkim uvjetima jedina prepreka je stanična stijenka. Opseg u kojem zidovi stanica ometaju difuziju ovisi o mikrostrukturnoj organizaciji tkiva. U patološkim uvjetima, fenomeni kao što je citotoksični edem (oteklina stanica koja smanjuje izvanstanični odjeljak) mogu ograničiti difuziju. To se također događa i u prisutnosti cerebralne ishemije. Hipercelularni tumori također smanjuju difuziju. Ukoliko su stanične stijenke zahvaćene patološkim procesom, difuzija se može povećati. Dakle, patološki uvjeti mogu dovesti do povećanja ili smanjenja ADC (8).



**Slika 1.** Shematski prikaz difuzije vodenih molekula u biološkim tkivima

**Izvor:** Budzik J-F, Balbi V, Verclytte S, Pansini V, Le Thuc V, Cotten A. Diffusion Tensor Imaging in Musculoskeletal Disorders. RadioGraphics 2014;34:E56-E72.

Slobodna difuzija događa se jednako u svim smjerovima. Tako se ona naziva "izotropna" difuzija. Za razliku od "izotropne" difuzije ukoliko voda difundira u nekom mediju sa barijerama, difuzija će tada biti neujednačena, a to se naziva "anizotropna" difuzija. U takvom slučaju, relativna mobilnost molekula iz podrijetla ima oblik koji je različit od kugle. Taj se oblik često modelira kao elipsoid, a tehnika se tada zove difuzijsko snimanje. DTI se temelji na sposobnosti molekula vode da se pomiču u različitim smjerovima kroz biološko tkivo. Difuzija molekula vode unutar bioloških tkiva je anizotropna. Ona se preferencijalno pojavljuje u jednom smjeru, umjesto homogeno u svim smjerovima. Difuzija u drugim smjerovima je otežana stijenkama stanica koje tvore tkivo. Uzmimo za primjer plivača na otvorenom oceanu koji se može slobodno kretati bez ikakvih prepreka koje ga ometaju, jer je njegov pokretni kapacitet isti u svakom smjeru. Ovo je primjer izotropnog okruženja (8).



**Slika 2.** Fotografija i shematski prikaz izotropne difuzne okoline, u kojem je vjerojatnost kretanja molekula vode jednaka u svim smjerovima.

**Izvor:** Budzik J-F, Balbi V, Verclytte S, Pansini V, Le Thuc V, Cotten A. Diffusion Tensor Imaging in Musculoskeletal Disorders. RadioGraphics 2014;34:E56-E72.

S druge strane, vjerojatnost kretanja osobe koja stoji u uskoj ulici nije jednaka u svim smjerovima. Vjerojatnije je da će se ta osoba kretati niz ulicu. Ovo je okruženje anizotropno. Uobičajno je koristiti matematički model za prikaz vjerojatnosti pomaka molekula vode sa strelicama koje se nazivaju svojstveni vektori. U teoriji je vjerojatnost kretanja savršeno izotropnog tkiva jednaka u bilo kojem smjeru: svaka strelica ima istu duljinu (svojstvenu vrijednost). Geometrijski model koji to predstavlja je kugla. Međutim u anizotropnim tkivima kao što su živci ili mišići, vjerojatnost kretanja molekula vode je mnogo veća duž vlakna nego okomito na njih. Tako na primjer, sve strelice nisu jednake, pa je tako jedna dulja od druge, odnosno njena svojstvena vrijednost je veća od druge. Model više nije kugla, sada je elipsoid. Frakcijska anizotropija (FA) glavni je parametar koji odražava stupanj tkivne anizotropije. Anizotropna difuzija je učinak mikrostrukturnog svojstva voksel. Smanjena anizotropija je zajednička značajka neuralnih abnormalnosti. Ova vrijednost varira od 0 (savršena izotropnost) do 1 (totalna anizotropija). Tkiva poput perifernih živaca i mišićnih vlakana su vrlo anizotropna u usporedbi sa cerebrospinalnom tekućinom ili potkožnom masnoćom koje su dobro organizirane. Ukoliko vrlo anizotropno tkivo postane manje anizotropno (tj. ukoliko se njegova FA smanjuje), vrlo je vjerojatno da je dobro organizirana stanična arhitektura poremećena fiziološkim ili patološkim procesom. Postoje prepreke, a one mogu biti brojne stvari: stanične membrane, aksoni, mijelin itd. Međutim glavna prepreka u bijeloj masi je mijelinska ovojnica aksona. Skup aksona stvara prepreku za okomitu difuziju, te put za paralelnu difuziju duž orijentacije vlakana. Veza između mikrostrukture tkiva i anizotropije je najvjerojatije multifaktorska. Dokaz za to je postavka hipoteze da se cjelovitost mijelinske ovojnice i membrane aksona odražava ograničenjem ortogonalne difuzije na vlakno, dok je cjelovitost intra-aksonalnih struktura (poput mikrotubula) pozitivno povezana sa difuzijom koja je paralelna sa vlaknima. Ipak, anizotropija se može smanjiti nespecifičnim abnormalnostima kao što je vazogeni edem.

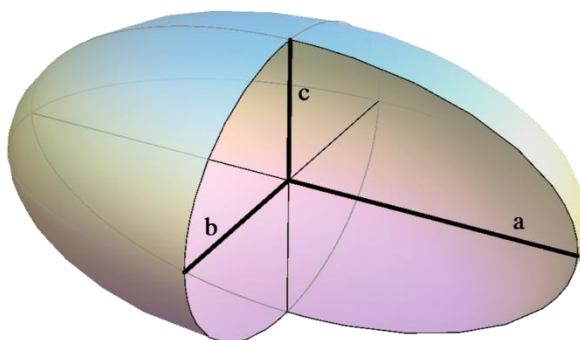
Kod DTI svaki voxel ima jedan ili više parova parametara: brzinu difuzije i preferirani smjer difuzije- opisan u smislu trodimenzionalnog prostora - za koji je taj parametar valjan. Svojstva svakog pojedinog voksel DTI slike obično se izračunavaju vektorom ili tenzorskom matematikom iz šest ili više različitih difuzijskih težinskih

akvizicija, dobivenih različitom orijentacijom gradijenta. U nekim metodama, stotine mjerenja- od kojih svako mjerenje čini potpunu sliku, izrađuju se kako bi generirali jedinstveno izračunatu skupinu podataka. Viši informacijski sadržaj DTI voxela čini ga izrazito osjetljivim na patologiju u mozgu. Osim toga smjernice se mogu iskoristiti na višoj razini strukture za odabir i praćenje živčanih putova kroz mozak - proces pod nazivom traktografija.

## **1.12. Mjere difuznih parametara**

Difuzna traktografija jedna je od najvažnijih prednosti u području neurooslikavanja u proteklom desetljeću. Ova metoda nudi in vivo vizualizaciju vodene difuzije duž neuronskih vlakana koji prije nisu bili mogući. Kao klinički alat, ova tehnika prvenstveno cilja lezije koje okupiraju intrakranijalni prostor, tj. tumore mozga i krvožilne malformacije. Međutim, kirurško odstranjivanje moždanih masa, tzv. elokventna područja ostaju veliki izazov. Na raspolaganju su različite strategije prilagođavanja za poboljšanje ishoda bolesnika. To uključuje operacije dok je pacijent budan, intraoperativne navigacijske sustave i intraoperativnu električnu stimulaciju. Također je sugerirano da očuvanje kortikalnih, kao i subkortikalnih funkcija je kritično za poboljšanje ishoda. Pomoću DT snimanja može se izmjeriti nekoliko parametara koristeći softver posebno za tu svrhu. Svojevrsne vrijednosti (I1, I2 i I3) mogu se izračunati za tri glavna pravca elipsoida i koristiti za karakterizaciju relativne vjerojatnosti kretanja molekula vode u svakom smjeru. Međutim, drugi indeksi kao na primjer srednja difuznost (FA) izvedeni su iz "sirovih" vrijednosti koje se mnogo češće koriste. Kao što je ranije opisano, srednja difuznost i ADC predstavljaju stupanj do kojeg je difuzija molekula vode neograničena. FA odražava u kojoj mjeri organizacija tkiva određuje preferencijalni smjer kretanja molekula vode. Važno je imati na umu da ti parametri mjerenja nisu apsolutni. Oni variraju ovisno o snazi magnetskog polja kao i o veličini vokselu, broju difuznih gradijenta i omjeru signala i šuma. Varijabilnost u korištenju hardvera za snimanje (isti hardver, različiti operateri) također može biti odgovorna za varijacije u mjerenju, posebno ako se upotrebljavaju različite sheme gradijenta ili različiti gradijenti. Međutim, ponovljivost mjerenja slike u DT-u je dobra

ukoliko su longitudinalne studije izvedene sa istim sustavom za oslikavanje i na istom mjestu. Preliminarne studije su potrebne za procjenu potencijalnih predrasuda prije nego li multicentrične studije DT oslikavanja mogu biti izvedene. Dva glavna parametra kod DTI mjerenja su frakcijska anizotropija i difuzijski koeficijent. Oni dopuštaju kvantitativno određivanje strukturnih promjena koje se javljaju u tkivu. Ti se parametri mijenjaju u prisutnosti cervikalne spondilotičke mijelopatije, traume vratne kralježnice, sindroma karpalnog tunela, kompresije lumbalnog živca, tumora perifernih živaca i ishemije mišića. Ukoliko se abnormalnosti ne vide na konvencionalnom MR prikazu, tada se u obzir uzima DT prikaz, koji omogućava detekciju abnormalnosti u ranijoj fazi ozljede. Eksperimentalne studije na životinjama su pokazale da DT prikaz dosljedno omogućava prepoznavanje patofizioloških promjena u tkivima koja koreliraju sa histološkim nalazima. Pacijenti sa kroničnim bolestima također mogu imati koristi praćenjem evaluacije sa DT prikazom, iako DT slikovne sekvence moraju biti dodatno prilagođene da bi dokazale evaluaciju specifičnih anatomskih regija smanjenjem artefakata, optimizacijom prostorne razlučivosti i minimaliziranjem vremena akvizicije. Upravo radi toga DTI ima dokazani potencijal kod identificiranja abnormalnosti koje koje se inače mogu uočiti samo sa elektrofiziološkim i histopatološkim studijama. Anizotropnost vode u bijeloj masi mozga se definira na bazi aksonalnog poravnanja. Difuzija vode preferencijalno difundira duž longitudinalne osi aksona, ali je relativno ograničena u okomitoj osi. Ovaj fenomen može se prikazati matematički pomoću difuznog elipsoida ili tenzora (15).



**Slika 3.** Difuzni elipsoid



**Izvor:**

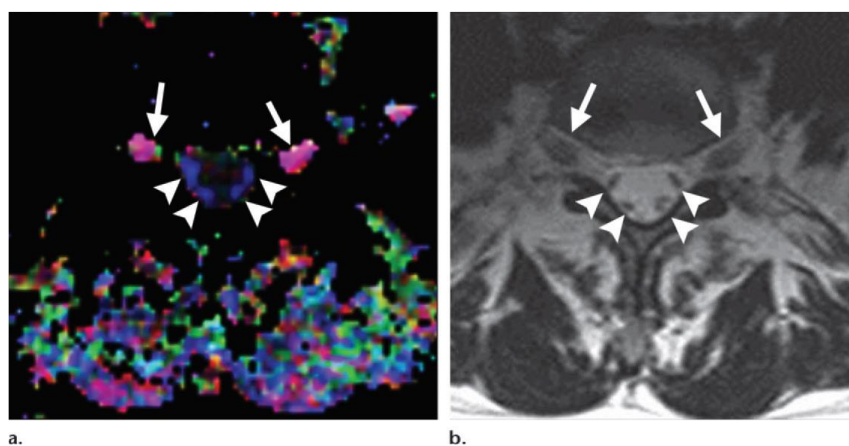
[www.google.hr/search?q=difuzija+u+tkivu&source=lnms&tbm=isch&sa=X&ved=0ahUKewjhrtuH46nUAhWBvSwKHfDkAcMQ\\_AUIBigB&biw=1366&bih=662#tbm=isch&q=elipsoid+&imgsrc=JA0edzE6MQo7SM:](http://www.google.hr/search?q=difuzija+u+tkivu&source=lnms&tbm=isch&sa=X&ved=0ahUKewjhrtuH46nUAhWBvSwKHfDkAcMQ_AUIBigB&biw=1366&bih=662#tbm=isch&q=elipsoid+&imgsrc=JA0edzE6MQo7SM:)

Tenzor ima 3 svojstvene vrijednosti: jedna je duga koja se pruža duž aksonalnog pravca, te se označava  $\lambda_1$ , ostale 2 male osi su  $\lambda_2$  i  $\lambda_3$ . Difuznost duž glavne osi, odnosno  $\lambda_1$  se ujedno naziva aksijalna, odnosno paralelna difuznost. Difuznost u dvije manje osi ( $\lambda_2$  i  $\lambda_3$ ) u prosjeku daje mjeru radijalne difuzije, često se naziva okomita difuznost. Ovi parametri se koriste za procjenu bijele mase i predstavljaju odraz određenog patološkog procesa kod neuroloških bolesti. Smatra se da je radijalna difuzija u membranskom integritetu kada se koristi za procjenu akutnog moždanog infarkta koji uključuje bijela vlakna. To može pomoći u razlikovanju između različitih patoloških podloga, kao pomoć u razlikovanju demijelinacije i gubitka neurona. Tenzori moždane bijele mase se mogu rekonstruirati tako da prate trodimenzioniranu orijentaciju vlakana u mozgu. Translacija najdulje osi tenzora u živčane putanje može se postići raznim algoritmima. Ti algoritmi mogu biti razvrstani u dvije vrste: deterministički i vjerojatnosni. Deterministički algoritmi su prvi izumljeni, te imaju najveću kliničku primjenu. Jedan od prvih algoritama bio je FACT (fiber assignment by continuous tracking), kojeg je opisao Mori sa suradnicima. Ovi algoritmi se također nazivaju tehnikama pravocrtnog širenja ili strujanja. Povezanosti živaca su prikazane dizajniranjem najmanje 2 regija interesa (ROI) u 3D prostoru. Praćenje je završeno kada je dosegnut piksel sa niskom frakcijskom anizotropijom ili unaprijed određenom putanjom između dva susjedna vektora. Segmentirano eho planarno snimanje bilo je jedna od metoda izbora u ranijim danima. Pošto zahtijeva srčani gating, to ograničava broj stečenih odjeka i time dovodi do produljenog vremena snimanja. Zato je u početku vrijeme snimanja iznosilo više od 30 minuta. Multi-shot tehnika je prvenstveno korištena da se smanji distorzija slike, međutim single-shot EPI tehnika u kombinaciji

sa paralelnom tehnikom se pokazala kao alternativa multi-shot tehnici. SSEPI tehnika se sada smatra standardnom metodom izbora za mozak.

### 1.13. DT slike

DT slika je obično mapa FA vrijednosti u svakom vokselu označena u boji. Boja vokseli na FA mapi odgovara pravcu glavnog svojstvenog vektora. Tako plava označava kretanje x-osi duž tijela pacijenta (u kraniokaudalnom i kaudokranialnom smjeru), crvena je za kretanje po y-osi (lateralno kretanje), a zelena označava pokret z-osi (anterioposterioran ili posteroanterioran). Svjetlost svakog piksela označava stupanj anizotropije. Što je viša FA, to je veća svjetlost. Da bi se identificirale granice anatomske strukture koja se vrednuje, spoj FA mapa sa morfološkim slikama je često potreban i obično se postiže korištenjem T2 slika. Navigacija unutar skupa podataka T2 slika omogućuje pronaći voksele koji odgovaraju onima koji su prikazani na mapi FA. Međutim iskrivljenja na slici mogu ometati točno podudaranje piksela. Prije nego što se postave slike moguće je ispraviti bar jedno od tih iskrivljenja pomoću koraka koji se zove koregistracija. Spajanje slika i koregistracija su izvedeni pomoću specifičnog softwara.



**Slika 4.** Prikaz aksijalne FA karte koja prikazuje vrijednosti izmjerene u živcima unutar duralne vreće na razini L5-S1 intervertebralnog diska (a).

Aksijalna T2 MR slika dobivena za anatomsku usporedbu prikazuje korijene lumbalnog živca(strijele) i sakralne živce (strelice) (b).

**Izvor:** Budzik J-F, Balbi V, Verclytte S, Pansini V, Le Thuc V, Cotten A. Diffusion Tensor Imaging in Musculoskeletal Disorders. RadioGraphics 2014;34:E56-E72.

## 1.14. Analiza

Traktografsko snimanje proizvodi brojne mjere u rasponu dimenzija od ljestvičarskih do tenzornih polja, koji dovodi do široke raznolikosti statističkih tehnika koje služe za obavljanje grupnih analiza. Specifične metode za statističke analize tenzora su još uvijek predmet istraživanja. Trenutno, skalarne mjere traktografije (uključujući, ali ne i ograničavajući se na anizotropiju, difuznost i karte vjerojatnosti) se najčešće uspoređuju histogramom, ROI ili analizom temeljenom na vokselu. Da bi se uspostavili pouzdani intervali u ovim mjerama osnovne metode ponavljaju u više navrata uzorke podataka iz višestrukih akvizicija. Analiza histograma ne zahtijeva bilo koje pretpostavke vezane uz anatomske ili patološke pretpostavke što traktografiju čini pogodnom za široko rasprostranjene bolesti kao što su multipla skleroza ili bolesti ishemije malih krvnih žila. Mozak se posmatra globalno i frekvencije određenih traktografskih vrijednosti vrednuju se individualno u svakom pojedincu. Prema tome, samo se mogu nacrtati globalni zaključci u vezi sastava bijele i/ili sive mase, što opet može biti nedostatak ukoliko se razmatraju lezije u mozgu, jer njihovi učinci često ovise o lokaciji. ROI analiza se koristi za testiranje hipoteza s obzirom na određena područja u kojima se sumnja na bolest. Ukoliko su prisutni simptomi motornog sustava, na primjer, traktografske mjere se mogu izračunati samo u vokselima koji sadrže unutarnju kapsulu. Bilo koje značajne razlike koje se primjete mogu se pripisati ROI-ju, nudeći tako moguću povezanost između strukture i funkcije. Potencijalne zamke uključuju predrasude u ROI selekciji, koje se djelomično mogu riješiti automatizacijom. Međutim, ROI crteži na traktografskim slikama mogu imati probleme sa artefaktima i imati smanjenu rezoluciju, dok one slike veće rezolucije moraju biti točno registrirane na traktografskim slikama. Registracija unutar subjekta se može koristiti da bi se smanjile

greške standardiziranjem ROI-a na svakom subjektu. Registracija skupova podataka tenzora se treba izvršiti pažljivo; u registriranim tenzornim mapama, za razliku od skalarnih mapa gdje odgovarajući vokseli nemaju iste vrijednosti sve dok određene operacije koje su korištene za mapiranje vokselu tijekom registracije ne promijene orijentaciju tenzora. Tako na primjer, deformacija micanja može uzrokovati da se tenzori poravnaju u smjeru micanja. Dakle, konvencionalna registracija se treba pratiti odgovarajućim preusmjeravanjem tenzora.

Traktografske mjere se mogu uspoređivati na osnovi voksel-po-voksel da bi se locirale razlike među skupinama bez a priori pretpostavki s obzirom na lokaciju patoloških značajki (iako se smatra da su vokseli koji su bliži jedni drugima povezani sa ublažavanjem problema višestrukih usporedbi). Analiza koja se temelji na vokselu je obično manje ovisna o operateru i lakše automatizirana nego ROI analiza, ali se jedino može izvesti nakon registracije između subjekta. Traktografija je još uvijek u svojim povojima i još uvijek nema suglasnosti da je najbolje sredstvo u analizi svojih učinaka . Često se koristi za odvajanje bijele mase u određenim područjima; na primjer corpus callosum je segmentiran prema kortikalnom odredištu putova vlakana. Jedna od najobčavljivijih metoda analize je ispitivanje traktografskih mjerenja, kao što je anizotropija duž pravca odabranog vlakna, koja se može izvesti ili tijekom traktografije ili određivanjem specijalnog referentnog okvira poslije. Konačno danas je u upotrebi probabilistička traktografija, koja se koristi da bi prikazala sredinu povezanosti opisujući veze između svakog para vokselu. Ispitivanjem uzoraka unutar matriksa, mogu se odrediti nakupine bijele mase sa homogenom povezanošću. Važno je imati na umu da na rezultate traktografije može utjecati bilo koji proces koji mijenja difuznu anizotropiju, uključujući i one izvan aksona kao što je vazogeni edem. Dakle, tumačenje traktografije zahtijeva, prije svega, poznavanje razlike između anatomije i fiziologije (1).

## **1.15. Traktografska slika**

Traktografska slika je 3D prikaz anizotropne strukture. U DT akviziciji glavni svojstveni vektor predstavlja orijentaciju dominantnih traktova vlakana. Stoga, volumen

slike se može zamisliti kao raspored mnogih strelica, svaka sa svojom vlastitom orijentacijom i duljinom proporcionalnom stupnju anizotropije u svakom vokselu. Rezolucija slike je također jedan važan faktor koji može utjecati na rezultate traktografije. Pogotovo je važna rezolucija u z-osi, na primjer debljina sloja, da se dobiju vokseli koji su poprilično izotropni u svom obliku. Kada se koristi regularna debljina sloja od 5 do 8 mm, utjecaj srednje vrijednosti parcijalnog volumena degradira skup podataka i vodi do očigledno inferiornih rezultata praćenja. Ovaj štetan efekt je najviše izražen kod vlakana koji prolaze kroz ravnine oslikavanja, primjer za to je arcuate fasciculus. Traktografske slike precizno prikazuju normalnu i abnormalnu difuziju kod anatomskih struktura poput mišića bedara i zdjelice, vratne kralježnice i lumbalnih živaca. Kod kliničkih pregleda omjer buke i šuma na slikama mora biti uravnotežen sa vremenom snimanja, budući da postoji mogućnost pojave artefakata pokreta kada je vrijeme skeniranja predugo. Tako se čini razumnim kombinirati podatke iz nekoliko odvojenih DTI ispitivanja, svaki otprilike 5 do 10 minuta duljine kako bi se učinkovito povećao omjer buke i šuma. Korekcija pokreta i registracija slika između ovih skupova podataka može dovesti do povećanja kvalitete slike.

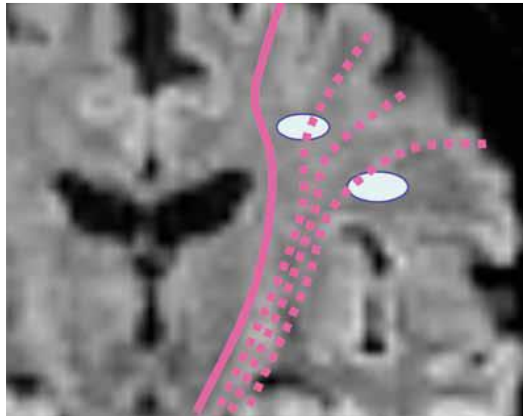
## **1.16. Postprocessing**

Postprocessing software povezuje voksele zajedno uzimajući u obzir obje orijentacije vektora i FA. Pretpostavlja se da su susjedni vokseli sa sličnom FA i orijentacijom glavnog vektora povezani. Dakle, prag vrijednosti za oba parametra mora biti pažljivo odabran. Operater bira nisko ograničenje FA da bi isključio strukture koje su nedovoljno anizotropne. Ukoliko je FA niska u vokselu, tada voksel vjerojatno ne pripada anizotropnoj strukturi susjednih traktova vlakana, čak i ako je smjer glavnog svojstvenog vektora isti. Međutim, sve dok nizak prag FA ispravno isključuje mnoga nenormalna vlakna na taj način navodi radiologa da predvidi autentična patološka vlakna koja imaju nižu FA od normalnih vlakana. Operater također postavlja granicu za kutno odstupanje da bi isključio voksele u kojima je glavni svojstveni vektor ograničen drugačije. Ukoliko smjer glavnog svojstvenog vektora dvaju neposrednih vokseli znatno odstupa, onda oni vjerojatno pripadaju različitim strukturama, čak i ako imaju

slične FA vrijednosti. Postprocessing rezultira skupinama redaka koji odgovaraju anizotropnim strukturama, čineći mogućim 3D prikaz snopova živaca ili mišićnih vlakana. Važno je zapamtiti da su traktovi vlakana matematički konstruirani i da se temelje na pretpostavljenoj povezanosti vokseli sa sličnim difuznim svojstvima. Traktovi vlakana ne odgovaraju aksonima ili mišićnim vlaknima, strukturama koje su mnogo manje nego vokseli na traktografskim slikama. Međutim, traktografija prikazuje kvantitativnu analizu pojedinih vlakana ili snopova vlakana. Mjere FA i ADC mogu se dobiti u odabranim vlaknima pozicioniranjem regije interesa (ROI) direktno na FA ili ADC karti. Korelacija DT mapa sa standardnim anatomskim MR slikama može biti korisna za izbjegavanje učinaka djelomičnog volumena. Druga mogućnost je mjerenje DT parametara izravno na traktografskim slikama. Za dobivanje FA u odabranom vlaknu na traktografskim slikama, operater isječe sliku da bi se fokusirao na strukture od interesa nakon što traktografski software obavlja izračune na temelju cijelog volumena. Ova metoda može smanjiti subjektivnost uključenu u manualno postavljanje ROI-a i može smanjiti rizik od uključivanja onih vokseli koji ne pripadaju živcu. Sa bilo kojom metodom, rizik uključivanja ili isključivanja vokseli zbog neispravnih postavki praga je isti. DT parametri mjereni na traktografiji mogu se izvesti za statističku analizu.

### **1.17. Naprednije tehnike prikazivanja**

Prikaz križanja vlakana oduvijek je bio središnji problem za traktografiju. Na primjer, motorički traktovi mozga trebali bi imati konfiguraciju u obliku ventilatora na području centra semiovale. Međutim, tehnika praćenja vlakana može samo prikazati vlakna koja putuju iz vrha mozga. Ovo se pripisuje postojanju višestrukih križanja vlakana na području centra semiovale, što dovodi do netočnosti u procjeni smjera anizotropije u tim područjima.



**Slika 5.** Ilustracija vlakana piramidalnog trakta

**Izvor:** K.Yamada, K.Akazawa, S.Yuen, T.Nishimura. Clinical applications. Clinical MR tractography:past, present and future.MEDICAMUNDI 53/2 2009., 9-15.

Razvoj novih modela i metoda nastoji pružiti rješenja za ove probleme. Nedavne studije pokazale su uspješnu rekonstrukciju višestrukih vlakana unutar vokselâ. Ove će nove tehnike poboljšati reproducibilnosti i pouzdanost traktografije. Međutim, da bi se mogle koristiti ove naprednije tehnike potrebno je koristiti veću kutnu rezoluciju difuzno osjetljivih gradijenata, kao i veće b-vrijednosti, koje bi produžile vrijeme snimanja. Najveće b-vrijednosti koje se mogu koristiti na redovitom kliničkom skeneru su ograničene na otprilike 3000s/mm<sup>2</sup>. Međutim, simulacijska studija je pokazala da nema koristi od povećanja b-vrijednosti u ovom rasponu i samim time neće omogućiti snažan prikaz križanja vlakana.

### **1.18. Probabilistička traktografija**

Probabilistički pristup je alternativa determinističkom pristupu. Deterministički pristup, po svojoj prirodi je jedini sposoban proizvesti jednu rekonstruiranu putanju po sjemenim točkama i stoga nije u mogućnosti prikazati grananje vlakana. Vrijednosti primjenjene proizvoljne anizotropije će prisiliti raniji završetak rekonstruiranog puta.

Ovi problemi su ograničeni korisnošću determinističkog pristupa u definiranju određenih traktova vlakana. Svrha probabilističkih traktografskih algoritama je da riješe ove kritike uzimajući u obzir višestruke putove koji proizlaze iz sjemene točke i iz svake točke duž rekonstruirane putanje. Dakle, probabilistička metoda se smatra nepouzdanom u procjeni smjera vlakana. Također pokušava pružiti pouzdane procjene u projektiranim neuralnim putovima. Prednost ove metode je ta da je otporna na buku, što može biti veoma korisno za kliničke preglede koji imaju ograničen SNR. Međutim, kod neurokirurškog planiranja probabilistički pristup ima određene slabosti. Prvo, probabilistički pristup je sporiji i stoga se ne može koristiti interaktivno. Kao drugo, probabilističke metode se mogu teže vizualno protumačiti. Umjesto diskretnih geometrijskih putova, probabilističke metode proizvode 3D volumen potencijalnih povezanosti. Opisane mape povezanosti sklone su propuštanju u neočekivana područja mozga. Dakle, mora se koristiti anatomsko znanje kako bi se odredilo koji dijelovi prikazanih vlakana su bitni.

### **1.19. Akvizicija**

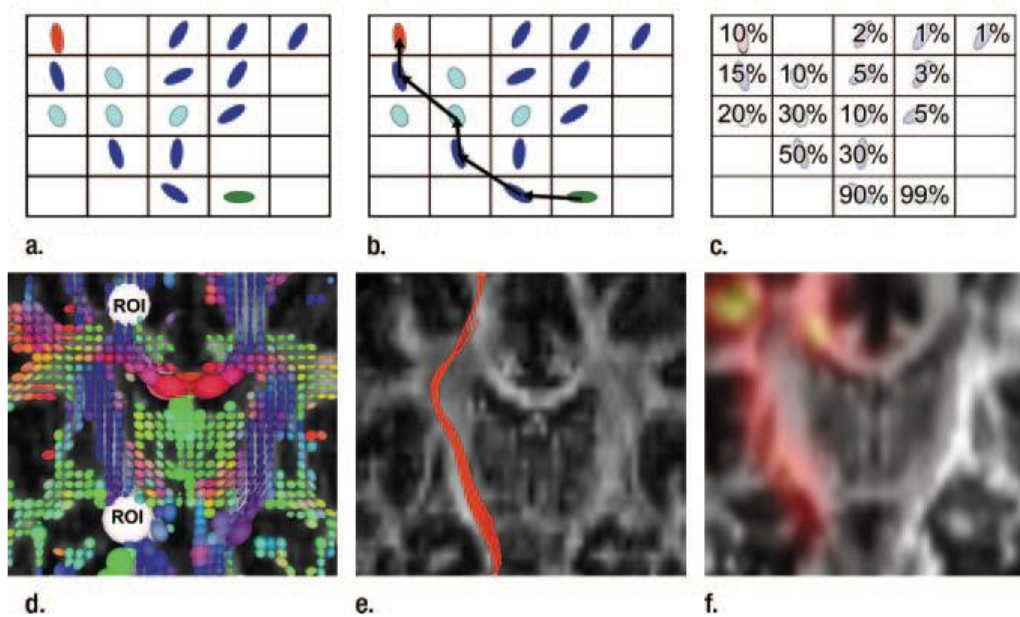
Da bi izradili mapu prividnih difuznih koeficijenata, slike moraju biti dobivene pomoću najmanje dvije  $b$  vrijednosti. Tipično DW slika s  $b$  vrijednošću u rasponu od 700 do 1200  $\text{sec}/\text{mm}^2$  se koristi uz prateću  $b_0$  sliku. Karta praćenja difuznosti je izrađena od tri glavne difuznosti i zahtijeva četiri mjerenja.  $B_0$  i DW slike sa gradijentima primjenjena su u tri ortogonalna smjera. Da bi se proizvela anizotropna mapa ili izvela traktografija mora se odrediti puni tenzor za svaki voksel. U teoriji to može biti ostvareno korištenjem  $b_0$  slike i DW slike snimljene sa šest različitih gradijenta sondiranja pokreta. Međutim, u praksi, više od šest DW slika se koristi da bi poboljšale pouzdanost (ponavljanjem akvizicija ili koristeći dodatne gradijente sondiranja pokreta). Optimalan broj pokretljivosti gradijenata i njihova orijentacija još se moraju otkriti, međutim sheme šifriranja difuzije koje koriste 12 ili više stupnjeva pokreta nisu neuobičajne. Signal iz tkiva koji se podvrgava pokretu može se pogrešno protumačiti kao povećana difuzija, dakle vrijeme skeniranja je općenito kratko uporabom velikih veličina vokseli i brzih akvizicijskih tehnika kao što je echo-planarno



oslikavanje. Međutim, DTI sa spin echo- planarnim snimanjem i gadijent echo- planarnim snimanjem je povezano sa nekoliko oblika artefakata. Neke distorzije poput vrtložne struje odgovorni su za korekciju tijekom postprocesiranja i mogu se dodatno reducirati sa modificiranom akvizicijom. Isto tako artefakti inducirani srčanom pulsacijom mogu se stilmulirati echo-akvizicijskim načinom ili STEAR MR snimanjem koje obećava smanjenje artefakata osjetljivosti. Nekoliko višestrukih difuzijskih protokola se također koriste za smanjenje osjetljivosti artefakata bez uvoda faznih grešaka iz kretanja subjekta. Na primjer, snimanje linije skeniranja je relativno neosjetljivo na gibanje, i premda se uglavnom koristi u kralježnici svoju primjenu nalazi i u DT oslikavanju mozga. Alternativno, informacije o navigaciji mogu se nabaviti tijekom multi-shot sekvence za obračun pokreta tijekom rekonstrukcije. Jedan takav pristup se periodički okreće preklapanjem paralelnih linija sa poboljšanom rekonstrukcijom ili PROPELLER DT oslikavanjem koji stječe podatke u rotirajućoj oštrici k- prostora. Slično tome samoupravljačka naizmjenična spirala ili SNAILS DT oslikavanje dobiva podatke kroz spiralu u k-prostoru. U oba slučaja, nadzorno središte k-prostora pruža podatke navigatora.

Paralelno prikazivanje se pokazalo korisnim u smanjenju artefakata osjetljivosti i kod single-shot i multi-shot akvizicija. Iako tenzorski model može predstavljati većinom regije bijele mase, to ne adekvatno ne opisuje voksele sa križnim, divergentnim ili konvergentnim tračcima bijele mase. Teorijski se tračci vlakana mogu riješiti sa poboljšanom rezolucijom vokselu, možda i korištenjem oslikavanja visoko snažnog polja. Danas, međutim višestruki smjerovi difuzije unutar jednog vokselu su modelirani sa više redova vektora. Metode više redova općenito uključuju ispitivanje q-prostora koji sadrži Fourierovu transformaciju difuznih svojstava jednako kao što i k-prostor kod konvencionalnog MR snimanja sadrži Fourierovu transformaciju magnetskih svojstava. Tako se DT snimanje temelji na vrlo ograničenom uzorkovanju q-prostor, te se rezultirajući elipsoidi oslanjaju na nekoliko pretpostavki o svojstvima difuzije u vokselu. Visoko kutna razlučivost difuznog oslikavanja ili HARDI metode, uzimaju više vremena nego DT oslikavanje, koriste povećano uzorkovanje u q- prostoru kako bi se postiglo poboljšanje difuznog profila. Difuzno spektralno snimanje, na primjer koristi podatke kroz cijeli q-prostor da bi se rekonstruirao kompletan difuzni profil. Nasuprot

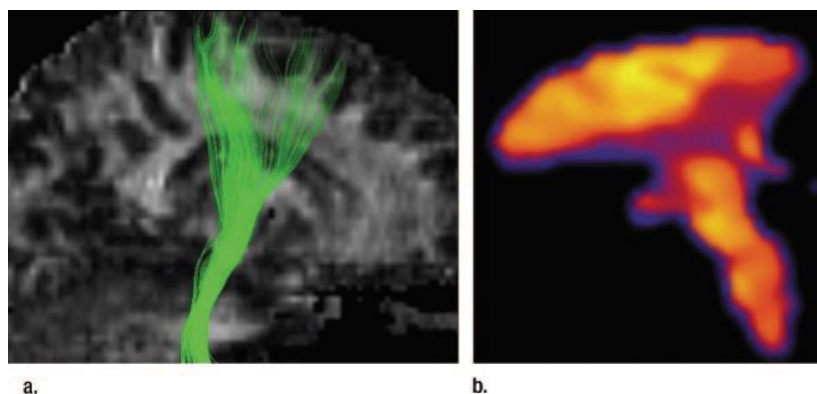
tome, uzorci točaka q-kugle koji su raspoređeni na površini kugle u q-prostoru, reduciraju akvizicijsko vrijeme usredotočujući se na difuzne parametre koji su najrelevantniji traktografiji. Q- prostorne tehnike su se pokazale korisnima u rješavanju višestrukih orijentacija bijele mase u regijama kao što je centrum semiovale, gdje se generalno DT snimanje lošije izvršavalo. Međutim, tehnički zahtjevi su ograničeni kliničkom uporabom. Orijentacije vlakana koje su jednom određene, određene su za dovoljan broj voksela. Tako se može koristiti traktografija koja može izvući zaključke u odnosu na cijelu geometriju bijele mase u mozgu. Za tu svrhu se koristi širok spektar algoritama. Općenito, strujna (deterministička) traktografija povezuje susjedne voksele širenjem krajeva vlakana od definiranih sjemenih vokselâ do zadovoljenja završnih kriterija. Iako sjemeni vokseli definiraju podrijetlo svih ispitivanih vlakana, mogu se odrediti dodatna područja za ograničavanje izlaza onog vlakna koji je od interesa (15).



**Slika 6.** Prikaz širokog spektra algoritama za određivanje geometrije cjelokupne bijele tvari mozga

**Izvor:** Nucifora P, Verma R, Lee S. K, Melhem R. E. Diffusion-Tensor MR Imaging and Tractography: Exploring Brain Microstructure and Connectivity. Radiology 2007; 245:367.-384.

Traktografija kortikospinalnog trakta može uključivati putove vlakana samo ukoliko prolaze kroz unutarnju kapsulu i cerebralne pedikle. Odabir trakta i smještaj sjemena je obično visoko interaktivan, što može rezultirati jakom operatorskom ovisnošću. Drugi algoritmi naglašavaju kvantifikaciju vjerojatne povezanosti između dvije točke, ponekad izostavljajući linearne strukture izazvane u strujnoj traktografiji. Da bi dokazali prikazivanje područja križanja vlakana, razvijeni su algoritmi koji šire valnu frontu različitih veličina rađe nego linijsku, dopuštajući tako vlaknastim traktovima da se odvoje i rekombiniraju. Probabilistička (distribuirana) traktografija stvara globalnu kartu koja se može analizirati neovisno o drugim mjerenjima DT oslikavanja; vrijednost svakog vokselu u mapi je vjerojatnost da je voksel uključen u difuzijski put između dva ROI-ja.



**Slika 7.** Traktografija kortikospinalnog trakta

**Izvor:** Nucifora P, Verma R, Lee S. K, Melhem R. E. Diffusion-Tensor MR Imaging and Tractography: Exploring Brain Microstructure and Connectivity. Radiology 2007; 245:367.-384.

Probabilističke metode su posebno korisne za praćenje kroz regije niže anizotropije, uključujući sivu masu. Iako traktografija dobro odgovara na klasičnu neuroanatomiju ograničena je problemom potvrđivanja: primjer za to je stupanj po kojem se rezultati traktografije razlikuju od onih dobivenih anatomskim metodama, kao što je to disekcija. Korespondencija jedan na jedan bila bi optimalna, tako bi i traktografija mogla služiti kao zamjena za druge metode. Međutim, čak i razlika između traktografije i tradicionalnih anatomskih metoda ne bi trebala puno smanjiti korisnost korespondencije. Ukoliko su njeni nalazi u bolesti reproduktivni, tada traktografija očito mjeri nešto što odstupa od patoloških obilježja i prema tome može biti vrijedna. Ohrabrujuće je da traktografija ima prikladna svojstva korisna kliničkim i istraživačkim alatima, kao što je visoka pouzdanost između i unutar promatrača.

## **2. CILJ**

Cilj ovog rada je prikazati principe rada i kliničku primjenu MR traktografije kod pojedinih poremećaja i bolesti.

## **3. RASPRAVA - PRIMJENA TRAKTOGRAFIJE**

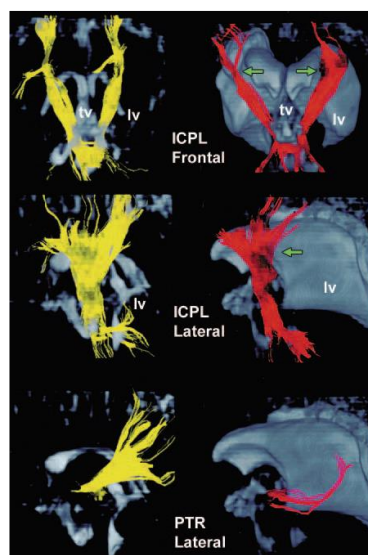
### **3.1. Normalni mozak**

Sve vrste analiza se koriste da bi prikazale vezu između strukture bijele mase i funkcije. Na primjer, IQ je pozitivno povezan sa anizotropijom u zajedničkim traktovima bijele mase. U vizualnim putevima, povećana anizotropija je povezana sa poboljšanom reakcijom vremena, te se traktografija može koristiti za prikazivanje topografskih redoslijeda putova vlakana kod normalnih subjekata. Traktografski rezultati su pokazali odličnu povezanost sa funkcionalnim podacima. Na primjer, probabilistička traktografija se koristi za segmentaciju talamusa, sukladno njegovoj kortikalnoj povezanosti, koja dobro odgovara segmentaciji talamusa na MR funkcionalnom snimanju. Isto tako, probabilistička traktografija medijalnog frontalnog korteksa prikazala je da anatomska granica odgovara funkcionalnoj granici između prethodnog i naknadnog motornog korteksa. Kroz mozak, regije sa sličnim traktografskim osobinama imaju sposobnost biti međusobno funkcionalno aktivne, neformalno potvrđujući aksiom koji kaže: "Oni neuroni koji rade zajedno i povezani su zajedno."

### **3.2. Razvojne anomalije**

Kod ranije rođene novorođenčadi anizotropija se nalazi u razvojnoj kortikalnoj sivoj masi prije nego u nemijeliniziranoj bijeloj masi, stoga kortikalna anizotropija stalno opada tijekom prvih nekoliko mjeseci života. Ovo se vjerojatno odražava na radijalnu anizotropiju glija stanica koje vode migraciju neurona do korteksa. Tako se traktografijom može prikazati spektar migracijskih abnormalnosti i ostalih razvojnih poremećaja mozga. Tako na primjer, traktografija može identificirati kortikalnu displaziju sa većom osjetljivošću nego što to može klasično MR snimanje. Kod pacijenata koji imaju više heterotopija, traktografija se koristi da bi predložila potencijalnu povezanost između regija heterotopičke sive mase i normalnog korteksa.

Kod lizencefalije, traktografija velike, abnormalne subkortikalne i duboke bijele mase prikazala je nepotpuni razvoj forniksa i cinguliranog trakta. Traktografija u bolesnika sa periventrikularnom leukomalacijom podupire hipotezu da spastična paraliza može uključivati ekstrapiramidalne i osjetljive putove (10).



**Slika 8.** Prikaz traktografije kod pacijenta sa periventrikularnom leukomalacijom

**Izvor:** Nucifora P, Verma R, Lee S. K, Melhem R. E. Diffusion-Tensor MR Imaging and Tractography: Exploring Brain Microstructure and Connectivity. Radiology 2007; 245:367.-384.

Traktografija kod pacijenata sa alobarnom holoprozencefalijom prikazuje odsutnost kortikospinalnih traktova. Mnoge strukture bijele mase, kao što su središnji pedunkli malog mozga su mnogo manje kod alobarne holoprozencefalije nego kod semilobarne ili lobarne holoprozencefalije. Prema tome, veličina kortikospinalnih traktova i središnjih pendukula malog mozga u sve tri varijante povezana je sa statusom neurorazvoja.

### **3.3. Starenje i neurodegenerativne bolesti**

Iako blaga smanjenja u anizotropiji su normalan rezultat starenja, traktografija prikazuje dodatne abnormalnosti kod pacijenata sa nekoliko tipova demencije i neurodegenerativnim bolestima. Na primjer, studija koja je proučavala bolesnike sa ranom Parkinsonovom bolesti pokazala je smanjenu anizotropiju u području substantie nigre, ali normalnu anizotropiju u području putamena i kaudalnih nukleusa. Povećana difuznost i smanjena anizotropija pronađene su u corpusu callosumu, te u frontalnoj, temporalnoj i parijetalnoj bijeloj masi kod bolesnika sa Alzheimerovom bolešću i kod bolesnika sa demencijom Lewyjevih tjelešaca, ali zatiljni režanj je povezan samo sa većom mogućnošću incidencije vizualnih halucinacija u demenciji Lewyjevih tjelešaca. Asimptomatski nosači apolipoproteina E4, osjetljivi pokazatelji Alzheimerove bolesti, pokazuju abnormalnu difuziju i smanjenu anizotropiju u parahipocampalnoj bijeloj masi, te njihov pronalazak može biti koristan u ranoj dijagnostici. Stoga, traktografija kod bolesnika sa asimptomatskom Huntingovom bolešću pokazuje smanjenu anizotropiju u nekoliko područja bijele mase. Konačno, više grupa je pokazalo smanjenu anizotropiju i povećanu difuziju u unutarnjoj kapsuli i cerebralnim pedunkulima kod bolesnika sa amiotrofičnom lateralnom sklerozom. Kroz kortikospinalni trakt, anizotropija se smanjuje kako amiotrofična lateralna skleroza napreduje, te je smanjena anizotropija povezana sa usporenim vremenom provođenja živaca.

### **3.4. Psihijatrijske bolesti**

Otkada je dokazano da shizofrenija može uključivati poremećene bolesti moždane povezanosti, mnogi istraživači su koristili traktografiju da bi pokazali raznolikost abnormalnosti bijele mase. Na primjer, smanjena anizotropija u bijeloj masi potpomažućih jezičnih centara povezana je sa prisutnošću slušnih halucinacija. Međutim još se nije pojavila suglasnost da se shizofrenija može prikazati difuznom

traktografijom, vjerojatno zbog razlike u metodama. Štoviše, difuzno oslikavanje se nastavlja koristiti kod psihijatrijskih bolesti sa sumnjom na poremećaj moždane povezanosti. Tako na primjer, smanjena anizotropija je opisana u području acruate fasciculusa kod djece s poremećajima u ponašanju, u prefrontalnoj bijeloj masi kod bolesnika sa bipolarnim poremećajem, te u desnom superiornom frontalnom gyrusu starijih bolesnika sa depresijom. Osim toga, nekoliko područja bijele mase prikazuju abnormalnu anizotropiju kod djece s poremećajem nedostatka pažnje, opsesivno-kompulzivnim poremećajem i autizmom. Konačno, smanjena anizotropija u corpusu callosumu može biti dokaz ovisnosti o etanolu ili kokainu (10).

### **3.5. Demijelinizirajuća bolest**

Specifičnost DT mjerenja za abnormalnosti bijele mase potaknula je njeno korištenje u demijelinizacijskim bolestima, osobito kod multiple skleroze. Nekoliko skupina je pokazalo povećanu difuziju i smanjenu anizotropiju u demijelinizirajućim lezijama. Prema nekim studijama, povećana difuznost i smanjena anizotropija se mijenjaju sa stupnjem i tipom poboljšanja kontrasta. Međutim DT snimanje također prikazuje abnormalnosti u normalnoj bijeloj i normalnoj sivoj masi: nejasno je da li je prikazana upalna lezija u sivoj masi ili su prisutni učinci retrogradne degeneracije aksona. Bolesnici sa primarnom ili sekundarnom progresivnom multiplom sklerozom imaju povećanu difuznost sive tvari, u usporedbi sa bolesnicima s višestrukom povratnom remisijom multiple skleroze ili zdravim kontrolnim skupinama. Kod bolesnika s klinički izoliranim sindromima (koji se smatraju prethodnicima multiple skleroze), traktografija prikazuje kortikospinalne traktove i prikazuje veći volumen lezije unutar njih nego u ostaloj bijeloj masi, iako je poveznica između progresije bolesti i DT rezultata manje konkretna.

### **3.6. Ishemijska bolest**

Upotreba difuznog prikazivanja kod ishemijske bolesti širi se daleko iznad svoje dokazane uloge u otkrivanju ranih akutnih ishemijskih lezija u području prognoze i dugoročnog upravljanja ishemijskim posljedicama. Početne uporabe traktografije kod moždanih



udara pokazale su da senzornomotorni putovi zahvaćeni akutnim ishemijskim inzultom se podudaraju sa kliničkim simptomima. Traktografija također prikazuje anatomske reorganizacije jezičnih putova nakon ishemijskog inzulta u skladu sa BOLD MR funkcionalnim nalazima reorganiziranih jezičnih aktivacija. Dakle, bolesnici s cerebralnom autosomalnom dominantnom arteriopatijom sa subkortikalnim infarktima i leukoencefalopatijom (CADASIL sindrom) koja se prikazuje smanjenom anizotropijom i povećanom difuznošću u normalno prikazanoj bijeloj masi, vjerojatno predstavljaju ranu ishemiju. Zanimljivo je to da su abnormalnosti DT prikazivanja u frontalnom režnju i cingulate fasciculusima povezane sa određenim tipom kognitivnih poremećaja u ovoj bolesti.

### **3.7. Neoplazme**

Kao što i dokazuje osjetljivost, DT prikazivanje može igrati važnu ulogu u poboljšanju specifičnosti, pogotovo kod radioloških dvosmislenih lezija poput T2 hipertenzivnih peritumorskih vokseli. Hipertenzivni vokseli bijele mase koji okružuju gliome, koji su vjerojatno dijelom infiltrirani tumorom, pokazuju nižu anizotropiju nego hipertenzivni vokseli bijele mase jednake difuznosti oko metastaza i menigeoma, koji su vjerojatno samo edematozni. Ovo može biti jako važno u ocrtavanju granica tumora iznad onoga što je određeno konvencionalnim prikazivanjem. Dakle, promjene u difuznom uzorku tumora mogu se koristiti za predviđanje tumorskog odgovora na kemoterapiju i zračenje. Neurokirurzi sve više razmatraju stupanj do kojega tumori mogu premjestiti i poremetiti traktove bijele mase. Na taj način je stvorena anatomska smjernica po kojoj je traktografija važan dio preoperativnog planiranja. To se posebno odnosi na elokventnu bijelu masu kao što je kortikospinalni trakt, gdje je traktografija koristan dodatak intraoperativnoj stimulaciji vlakana. Preoperativna traktografija pokazuje da je uključenost tumora u kortikospinalnom traktu povezana sa motoričkim nedostacima, čak i kada motorički korteks nije uključen. Isto tako, normalizacija kod postoperativne traktografije predviđa poboljšanje u funkciji, sugerirajući tako ulogu za intraoperativnu traktografiju. Kod neoperabilnih tumora, traktografija može biti od

pomoći u planiranju liječenja gama nožem, te se već koristi u radiokirurzijskom liječenju arteriovaskularnih malformacija.

### **3.8. Epilepsija**

Neurokirurška upotreba traktografije nije ograničena samo na onkologiju; postoji mnogo primjera korištenja traktografije u kirurškom planiranju za epilepsiju. Intraoperativne mape jezičnih centara u epilepsiji analiziraju se traktografijom da bi predložile lokaciju elokventne bijele mase. Traktografija se također koristi da bi se odredilo da li je žarište napada uključeno u vizualnim isijavanjima, te da li su nalazi suglasni s probuđenim kortikalnim vizualnim potencijalima. Tako probabilistička traktografija Meyerove petlje u epilepsiji se izvodi sa dovoljno preciznosti za predviđanje nedostataka vidnog polja nakon resekcije temporalnog režnja. Iako je preoperativna traktografija vjerojatno namijenjena prvenstveno za ocrtavanje anatomije bijele mase, svoju uporabu je također pronašla u mapiranju podložne sive mase, kao što je primarni motorički korteks, osobito kod bolesnika koji nisu u mogućnosti udovoljiti zahtjevima funkcionalnog MR BOLD snimanja.

### **3.9. Tumori mozga**

Kirurško uklanjanje tumora mozga uključujući i tzv. elokventna područja i dalje ostaje ogroman izazov. Različite dodatne strategije, uključujući i operaciju u budnom stanju, intraoperacijski navigacijski sistem, te intraoperativnu električnu stimulaciju, koriste se da bi poboljšali rezultate kod bolesnika. Stoga je traktografija obećavajući alat za procjenjivanje elokventnih traktova bijele mase. Najčešća meta je piramidalni trakt zbog relativne važnosti aktivnosti njegovih snopova vlakana u svakodnevnom životu. Upravo zato jer je centrum semiovale jedno od najtežih područja za dobiti pouzdani orijentir da bi se locirao piramidalni trakt tijekom operacije ova tehnika može biti djelomično od pomoći. Još jedna važna živčana staza je optičko zračenje (OR). Oštećenje optičkog zračenja rezultira nepravilnostima u vizualnim područjima, tako da

je preoperativno znanje o lokaciji jako bitno. Međutim, područja kao što je anteriorni dio Meyerove petlje su teška za prikazati sa ovom tehnikom.

### **3.10. Malformacije kortikalnog razvoja**

#### **3.10.1. Normalni razvoj korteksa**

Tijekom razvoja mozga dolazi do neuronske migracije od endodimalnog dijela do korteksa pomoću radijalnog uzorka rasta pod vodstvom radijalnog glijalnog skupa vlakana. Kod mozga nedonoščadi javljaju se visoko anizotropne kortikalne vrpce, što se odnosi na smjer migracije neurona.

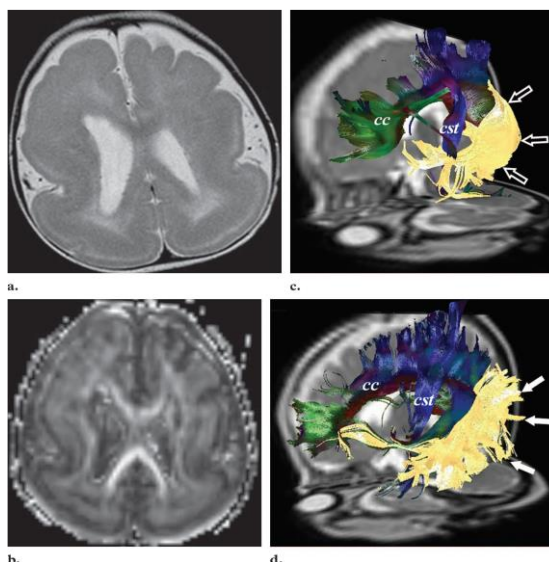
#### **3.10.2. Kortikalna displazija**

DTI ima snažnu sposobnost prikazati cjelokupnost bijele mase, te omogućava otkrivanje abnormalnosti u moždanom tkivu u ranijem stupnju nego konvencionalno T2 ili T1 prikazivanje. DTI se može koristiti za procjenu abnormalnosti sive mase kao što je kortikalni infarkt ili malformacije kortikalnog razvoja. Međutim, procjena sive mase pomoću DTI nije od velike vrijednosti zbog niske FA sive mase, te efekta djelomičnog volumena zbog cerebrospinalne tekućine u sulkusu. Neki artefakti mogu uništiti točna mjerenja FA na površini mozga. Umjesto toga, DTI i FT mogu se koristiti za procjenu cjelovitosti i veze vlakana između duboke bijele mase, te displastičnog korteksa u usporedbi sa normalnom kontralateralnom stranom.

#### **3.10.3. Heterotopija**

U slučaju heterotopične sive mase unutar bijele, uhvaćeni neuroni koji postoje unutar snopova bijele mase mogu imati određeni stupanj usmjerenosti poput normanih traktova i pokazivati povećanu anizotropiju. Siva masa u bijeloj, koja može biti nodularna ili skupna anizotropija, pokazuje veću statistički značajnu anizotropnu vrijednost u usporedbi sa normalnim korteksom. U slučaju skupne heterotopije,

neuspješna veza između duboke bijele mase i korteksa se jasno prikaže. Efekt djelomičnog volumena okružujuće bijele mase također ima značajnu ulogu u povećanju anizotropije kod nodularne heterotopije.



**Slika 9.** Heterotopija kod 18- mjesecne djevojčice sa usporenim razvojem

**Izvor:** Lee S. K, Kim D. I, Kim J, Kim D. J, Kim H. D, Kim D. S, Mori S. .Diffusion - Tensor MR Imaging and Fiber Tractography: A New Method of Describing Aberrant Fiber Connections in Developmental CNS Anomalies.RadioGraphics 2005;25:53.-68.

#### **3.10.4. Cerebralna paraliza**

Cerebralna paraliza je neprogresivan poremećaj koji se očituje različitim motoričkim disfunkcijama sa različitim uzorkom. Najčešći uzrok dječje paralize je hipoksična ozljeda mozga i periventrikularna leukomalacija (PVL) kod prijevremenih poroda. Prije postojanja DT, smatralo se da je oštećenje kortikospinalnog trakta odgovorno za motoričku disfunkciju. Međutim, rezultati studija pokazali su da spastičnost cerebralne paralize može biti povezana sa disfunkcijom inhibitorских

poticaja iz talamusa. Kod PVL ili sa spastičnom kvadriplegijom ili diplegijom, teška atrofija periventrikularnih vlakana je prikazana na DTI-ju zbog prethodnog krvarenja germinalnog matriksa. Kod cerebralne paralize na DT prikazu može se promatrati stanjivanje corpusa callosa koje nastaje zbog gubitka volumena periventrikularne bijele mase.

### **3.11. Ostala područja kliničkih istraživanja**

DTI se primjenjuje u drugim područjima, uključujući vaskularnu demenciju, spinocerebralnu atrofiju, amiotrofičnu lateralnu sklerozu, bolesti razvojnog centralnog živčanog sustava, multiplu sklerozu, Parkinsonovu bolest, lezije leđne moždine i korijena živaca.

### **3.12. DTI kod muskuloskeletnih poremećaja**

#### **3.12.2. Prikaz normalne anatomije**

Rezultati nekoliko studija izvedivosti su pokazali da se mišići i živci mogu prikazati traktografijom i da dobivene slike odgovaraju anatomske stvarnosti. Kod DT snimanja mišića bedra, pojava mišića na 3D traktografskim slikama živih organizama dobro je povezana sa nalazima u seciranim leševima. Sva vlakna su smještena unutar očekivanih mišićnih granica prikazanih na odgovarajućim anatomske T2 slikama. Vlakna su praćena sve do mjesta njihovog umetanja u aponeurozu. Međutim, autori čije ćemo istraživanje opisati u ovom radu nisu mogli precizno odrediti odgovarajuća mjesta podrijetla i umetanje cijelog mišića, jer se tetive nisu prikazale na slikama. Pretpostavljali su da je mali broj vodenih molekula prisutan u tetivama u vezi sa brojem vodenih molekula u mišićnim vlaknima, te da je upravo to razlog ograničenja ove tehnike. U drugoj studiji, složena anatomija preklapajućih mišića jezika bila je prikazana traktografijom. To je bilo moguće jer je shema kodiranja boja jasno razdvojila mišiće prema različitim prostornim orijentacijama.

### **3.13. Prikaz normalne fiziološke promjene u mišićima**

#### **3.13.2. Učinci starenja**

Traktografske slike imaju veliku osjetljivost za prikaz dobnih promjena u mišićima. DT parametri koji reflektiraju anizotropiju mijenjaju se u mišićima nogu kod starijih osoba u usporedbi sa mladim odraslim ljudima. Gubitak anizotropije je prvenstveno zabilježen između dvije skupine. Iako autori ne mogu ponuditi definitivno objašnjenje zbog ovih razlika, pretpostvljaju da se deformacija i gubitak mišićnih vlakana povećavaju u nekontraktilnoj tkivnoj masi (npr. intramuskularna akumulacija masti), te moguće promjene u tipu vlakana mogu rezultirati slabijoj mreži vlakana i doprinijeti smanjenju pokreta vodenih molekula u poprečnoj anizotropiji.

#### **3.13.3. Prikazivanje patofizioloških uvjeta u mišićima**

##### **3.13.3.1. Ishemija**

U eksperimentalnoj studiji inducirana je ishemija mišićnog tkiva obavljajući jednostrano podvezivanje femoralne arterije kod miševa. Praćenje traktografske slike je obavljeno odmah nakon operacije, kao i treći i deseti postoperativni dan, te 21.-og dana. Povećana ADC i smanjena FA zabilježene su u ishemijskim mišićima u odnosu na izmjerene vrijednosti u kontralateralnim normalnim mišićima. DT parametri su se najviše promijenili trećeg dana kada je ishemično oštećenje mišića koje se vidjelo na histološkoj analizi bilo najveće. Većina miocita su bili okrugli i natečeni, gotovo bez vidljivih jezgara, te su i znakovi upala bili zabilježeni na periferiji mišića. Desetog dana su se parametri počeli normalizirati na periferiji mišića. FA i ADC vratili su se na normalnu razinu 21.-og dana, istodobno s oporavkom tkiva. Dakle, difuzni parametri mijenjaju se dinamički, a ostali ovisno o težini i prostornoj lokaciji ishemije mišića.

### **3.14. Prikaz perifernih neuropatija**

#### **3.14.2. Wallerian degeneracija**

Pojam Wallerian degeneracija koristi se za opisivanje niza događaja koji slijedi traumatsku ozljedu živca. Snopovi živaca u perifernom živčanom sustavu su uglavnom sastavljeni od aksona, Schwannovih stanica koje formiraju mijelinski omotač oko svakog aksona i fibroblasta raspoređenih između živčanih vlakana. Traumatska ozljeda perifernog živca proizlazi iz oštećenja tkiva na mjestu fizičke traume sa posljedicom oštećenja neuronskih funkcija. Segmenti živaca na distalnim mjestima koji nisu pretrpjeli izravnu ozljedu naknadno prolaze stanične promjene zbog Wallerian degeneracije. Ovaj proces započinje 24-36 sati nakon traumatskog događaja. Dio aksona koji je odvojen od neuronskog tijela degenerira se distalno od mjesta ozljede: kostur aksona se raspada, kao i membrane aksona. Slijedi pogoršanje mijelinskog omotača. Na kraju, makrofagi očiste ostatke, te se oporavak postigne kroz regeneraciju oštećenih aksona i reinervaciju tkiva. Unutar 4 dana nakon početne traumatske ozljede živca, distalni kraj proksimalnog živčanog vlakna šalje mladice prema šupljini aksonske cijevi koja se sastoji od Schwannovih stanica. Razvijaju se brzinom do 1 mm na dan, mladice će uskoro ući u cijev i proširiti se duž cijevi, te na taj način ponovno učvrstiti tkivo na mjestu ozljede. Upravo zbog suradnje više kliničkih čimbenika ponovni rast perifernih aksona je često usporen i rijetko dovršen (8).

### **3.15. Prikaz spinalnih neuropatija**

#### **3.15.2. Cervikalna spondilotička mijelopatija**

Prema određenim studijama utvrđeno je da FA anomalije postoje u diskretnim kliničkim stanjima cervikalne spondilotičke mijelopatije, povezane su sa kliničkim rezultatima i imaju veću točnost pri dijagnozi nego hiperintenziteti T2 signala ili abnormalnosti koje su pronađene u elektrofiziološkim studijama. Traktografska slika može prikazati mikrostrukturalne promjene koje ostaju prikrivene kod konvencionalnog MR snimanja.

### **3.16. Ograničenja i primjene traktografije**

Vjerojatno je najvažnije ograničenje traktografije upravo to što nije u potpunosti valjana. Mnogo truda je uloženo na usporedbu traktografskih slika i poznate neuroanatomije. Međutim traktografija se koristi sa oprezom. Probabilistički pristup nalaže da može opisati više vlakana, vodeći tako do manje ozbiljnih loših procjena. Relevantna vlakna, međutim, moraju se u svakom slučaju bazirati na anatomskom znanju, te stoga tek mora biti dokazano da li je probabilistički pristup bolji. Traktografija nije samo klinički alat, ona se također široko koristi u području neuroznanosti. Mnogi istraživači smatraju da bi to moglo biti plodno područje za njen razvoj. Međutim, i dalje se smatra da se rezultati trebaju uzimati sa dozom opreza jer još uvijek ne postoji učinkovito dokazana provjera ove tehnike. Kada se proučavaju rezultati još uvijek se može osloniti na opis klasične neuroanatomije na histološkom nivou. Vidljivo je da sve medicinske tehnike imaju ograničenja, a to je slučaj i sa difuznom traktografijom. Posebno je važna prostorna rezolucija kod ove tehnike, stoga je traktografija ograničena na gledanje sistema sa potpuno drugačije histološke ljestvice (18).

### **3.17. Budućnost traktografije**

Prikazivanje i postprocessing aspekti traktografije značajno se razvijaju od prošlog desetljeća. Očito je da se uvjeti za korištenje ove tehnike poboljšavaju svake



godine. DT slikovne sekvence sigurno će biti podvrgnute daljnim poboljšanjima. Tehnike koje se koriste za procjenu mišića i živaca moraju se prilagoditi svladavanju posebnih izazova koji se nalaze na različitim anatomskim mjestima. Prikaz osjetljivih neuronskih struktura zahtijeva visoku prostornu rezoluciju unutar ravnine oslikavanja kao i duž z-osi, osobito na područjima poput lumbalne kralježnice, gdje su anizotropne strukture okružene cerebrospinalnom tekućinom. Efekti djelomičnog volumena mogu imati dramatične posljedice za FA mjerenja. Ipak, gubitak intenziteta signala koji se javlja kod uporabe manjih veličina vokseli zahtijeva potrebu da se izbjegnu efekti djelomičnog volumena, a pritom važno je težiti smanjenju održavanja visokog omjera signala i šuma kako bi se postigle točne mjere difuznih parametara. Također je važno da vrijeme akvizicije bude što kraće moguće zbog bolesnika koji trpe bol u živcima, te se stoga mogu pomaknuti tijekom snimanja. Međutim, korištenje naprednih tehnika koje omogućavaju prikaz križanja vlakana i dalje oduzima puno vremena, stoga vrijeme snimanja kod ovih tehnika mora biti dosta skraćeno za kliničku uporabu. Bit će potrebno više objektivnih načina za analizu traktografskih rezultata. Tako na primjer, smanjenje anizotropije može biti uzrokovano povećanom radijansom difuzijom ili smanjenom aksijalnom difuzijom. Oba stanja mogu prikazati različite patološke procese. Bilo bi idealno kada bi se mogli zasebno obrađivati, te se zajedno objediniti za prikaz specifičnog patološkog procesa. Dosadašnje analize su ograničene na kvalitativne usporedbe između subjekta, kao što je omjer broja prikazanih vlakana. Ovi faktori mogu lako utjecati na kvalitetu slike, stoga ih je nekad teško koristiti kao informaciju za izravnu usporedbu između subjekata. Standardizacija tehnike može biti korisna za podizanje kliničkih studija na viši nivo. Ona može biti izazov ukoliko dolazi do brzog napretka tehničkih aspekata kako općenito difuznih tehnika tako i traktografije.

## 4. ZAKLJUČAK

DT prikazivanje je MR tehnika prikazivanja koja omogućuje neinvazivnu procjenu bioloških mikrostruktura mišića i živaca. Trodimenzionalni prikaz tih struktura je moguć sa traktografijom. Traktografija se smatra obećavajućim alatom za procjenjivanje bijele mase mozga, te njena primjena sve više raste. Stupanj FA i srednja difuznost, parametri su koji se mogu objektivno mjeriti kod DT prikazivanja, predstavljaju svojstva bioloških tkiva koja se mogu mijenjati različitim fiziološkim stanjima i patološkim uvjetima. Dakle, DT prikazivanje obećava otkrivanje ranih abnormalnosti u mišićima i živcima prije nego li te abnormalnosti postanu vidljive na konvencionalnom MR snimanju. Međutim, klinička korisnost DT prikazivanja još uvijek se treba procijeniti te se još puno napora mora uložiti da bi se ustanovila uloga.

## 5. SAŽETAK

Nakon što je 1985. godine uvedena zbog svog potencijala za neuroprikazivanje, ova metoda se sve više primjenjuje u kliničkoj praksi, pa tako i u neuro istaživanjima uz neprestalni razvoj i usavršavanje iste. Traktografija je danas 3D tehnika modeliranja koja se koristi za vizualno prikazivanje neuralnih putova. Koristi posebne tehnike magnetske rezonance, te računalnu analizu slike. Metoda je pomoću koje može identificirati anatomske veze u živom ljudskom mozgu. Te veze tvore supstrat za prijenos informacija između udaljenih regija mozga, te su stoga jako važne za razumijevanje funkcije mozga. Ona je jedini dostupan alat za identifikaciju i mjerenje ovih putova neinvazivno i in vivo. U usporedbi sa invazivnim tehnikama, traktografska mjerenja su neizravna, teško ih je kvantitativno tumačiti, te su sklona pogreškama. Veze mozga se mogu mjeriti u živim subjektima, a mjerenja se mogu provesti u cijelom mozgu. Ima važnu ulogu u prikazivanju i otkrivanju brojnih patologija kao što su: cerebralna paraliza, multipla skleroza, moždani tumori, ishemijske i degenerativne bolesti itd. Međutim, bolji načini prikazivanja patoloških procesa u vlaknima su neophodni, a uvjeti za kliničku primjenu traktografije se poboljšavaju svake godine.

## **6. SUMMARY**

After the first time when tractography was introduced in 1985. because of its potential for neuroimaging, this method started to use in clinical practice, and also in neuro research with the continuous development and improvement of the specifications of the same. Tractography is a 3D modeling technique used to visually represent neural tracts. It uses special techniques of magnetic resonance imaging and computer-based image analysis. It is a method for identifying and measuring pathways non-invasively and in-vivo. By comparison with invasive techniques, tractography measurements are indirect, difficult to interpret quantitatively and error-prone. In particular, brain connections can be measured in living human subjects and measurements can be made simultaneously across many cortical and sub-cortical sites. Tractography has very important role in depiction of many pathologies such as: cerebral palsy, multiple sclerosis, brain tumors, ischemic and degenerative diseases, etc. Better way of representing the pathological processes of fiber is necessary, but the environment for clinical application of tractography is improving each year.

## 7. LITERATURA

1. Nucifora P, Verma R, Lee S. K, Melhem R. E. Diffusion-Tensor MR Imaging and Tractography: Exploring Brain Microstructure and Connectivity. Radiology 2007; 245:367.-384.
2. Yamada K, Akazawa K, Yuen S, Nishimura T. Clinical applications. Clinical MR tractography: past, present and future .MEDICAMUNDI 53/2 2009., 9.-15.
3. [www.opusteno.rs/nauka-f29/magnetna-rezonanca-t14053.html](http://www.opusteno.rs/nauka-f29/magnetna-rezonanca-t14053.html) (1.5.2017.)
4. [www.medwob.com/hr/741.html](http://www.medwob.com/hr/741.html) (1.5.2017.)
5. [www.msđ-prirucnici.placebo.hr/msđ-prirucnik/neurologija/funkcija-i-disfunkcija-mozdanih-reznjeva](http://www.msđ-prirucnici.placebo.hr/msđ-prirucnik/neurologija/funkcija-i-disfunkcija-mozdanih-reznjeva) (21.5.2017.)
6. Rokem A, Takemura H, Bock A. S, Scherf S, Behrmann M, Wandell B. A, Fine I, Brigde H, Pestilli F. The visual white matter: The application od diffusion MRI and fiber tractography to vision science. Journal of Vision Februrary 2017, Vol.17.4 doi:10.1167/17.2.4.
7. [www.en.wikipedia.org/wiki/Diffusion\\_MRI](http://www.en.wikipedia.org/wiki/Diffusion_MRI)
8. Budzik J. F, Balbi V, Verclytte S, Pansini V, Le Thuc V, Cotten A. Diffusion Tensor Imaging in Musculoskeletal Disorders.RadioGraphics 2014;34:E56.-E72.
9. Yamada K, Sakai K, Akazawa K, Yuen S, Nishimura T. MR Tractography: A Review of Its Clinical Applications. Magn Reson Med Sci, 2009;8(4). 165.-174.
10. Lee S. K, Kim D. I, Kim J, Kim D. J, Kim H. D, Kim D. S, Mori S. .Diffusion - Tensor MR Imaging and Fiber Tractography: A New Method of Describing Aberrant Fiber Connections in Developmental CNS Anomalies.RadioGraphics 2005;25:53.-68.
11. [www.humanconnectome.org/study/hcp-young-adult/project-protocol/diffusion-tractography](http://www.humanconnectome.org/study/hcp-young-adult/project-protocol/diffusion-tractography) (1.6.2017.)
12. [www.ajronline.org/doi/abs/10.2214/ajr.178.1.1780003](http://www.ajronline.org/doi/abs/10.2214/ajr.178.1.1780003) (1.7.2017.)
13. [www.ajnr.org/content/29/4/632](http://www.ajnr.org/content/29/4/632) (23.4.2017)
14. Yamada K, Sakai K, Akazawa K, Yuen S, Nishimura T. MR tractography: a review of its clinical applications.Magn Reson Med Sci 2009;8 (4):165.-74.

15. [www.ed.ac.uk/clinical-sciences/edinburgh-imaging/research/research-topics/brain-nervous-system/neuroimaging-sciences/about-us/imaging-techniques/diffusion-mri-tractography-dti](http://www.ed.ac.uk/clinical-sciences/edinburgh-imaging/research/research-topics/brain-nervous-system/neuroimaging-sciences/about-us/imaging-techniques/diffusion-mri-tractography-dti) (5.5.2017.)
16. [khbm.org:3000/english/02\\_conference/down/pdf\\_2003/5\\_Seung-KooLee.pdf](http://khbm.org:3000/english/02_conference/down/pdf_2003/5_Seung-KooLee.pdf) (1.7.2017.)
17. Calabrese E, Badea A, Cofer G, Qi Y, Johnson G. A. A Diffusion MRI Tractography Connectome of the Mouse Brain and Comparison with Neuronal Tracer Data. *Cereb Cortex*, 2015;25(11): 4628.-4637,
18. <http://appliedradiology.com/articles/applications-of-diffusion-tensor-imaging-and-fiber-tractography> (24.4.2017.)
19. [www.sciencedirect.com/science/article/pii/S0378603X1500039X](http://www.sciencedirect.com/science/article/pii/S0378603X1500039X)
20. [www.ohsu.edu/xd/education/schools/school-of-medicine/departments/clinical-departments/diagnostic-radiology/about/imaging-sections/dti\\_tractography.cfm](http://www.ohsu.edu/xd/education/schools/school-of-medicine/departments/clinical-departments/diagnostic-radiology/about/imaging-sections/dti_tractography.cfm) (24.4.2017.)

## **8. ŽIVOTOPIS**

### **OSOBNI PODACI**

Ime i prezime: Matea Višić

Datum i mjesto rođenja: 19.10.1995., Zagreb, Hrvatska

Adresa: Dr.Ante Starčevića 36, 21220 Trogir

E-mail: [visic.matea8@gmail.com](mailto:visic.matea8@gmail.com)

### **OBRAZOVANJE**

2014.-2017. Sveučilišni odjel zdravstvenih studija, smjer: Radiološka tehnologija

2010.-2014. SŠ Ivana Lucića Trogir, smjer: Opća gimnazija

2000.-2008. Osnovna škola Majstora Radovana, Trogir

### **VJEŠTINE**

Poznavanje, engleskog, njemačkog i talijanskog jezika.

Poznavanje rada na računalu.