

# Fizioterapijski postupci u pacijenata sa medijalnim epikondilitisom

---

Jukić, Ivan

Undergraduate thesis / Završni rad

2017

Degree Grantor / Ustanova koja je dodijelila akademski / stručni stupanj: **University of Split / Sveučilište u Splitu**

Permanent link / Trajna poveznica: <https://um.nsk.hr/um:nbn:hr:176:513422>

Rights / Prava: [In copyright](#) / [Zaštićeno autorskim pravom.](#)

Download date / Datum preuzimanja: **2024-08-26**

Repository / Repozitorij:



Sveučilišni odjel zdravstvenih studija  
SVEUČILIŠTE U SPLITU

[Repository of the University Department for Health Studies, University of Split](#)



UNIVERSITY OF SPLIT



SVEU ILIŠTE U SPLITU

Podružnica

SVEU ILIŠNI ODJEL ZDRAVSTVENIH STUDIJA

PREDDIPLOMSKI SVEU ILIŠNI STUDIJ

FIZIOTERAPIJA

**IVAN JUKI**

**FIZIOTERAPIJSKI POSTUPCI U PACIJENATA SA  
MEDIJALNIM EPIKONDILITISOM**

**Završni rad**

Split, 2017.

SVEU ILIŠTE U SPLITU

Podružnica

SVEU ILIŠNI ODJEL ZDRAVSTVENIH STUDIJA

PREDDIPLOMSKI SVEU ILIŠNI STUDIJ

FIZIOTERAPIJA

**IVAN JUKI**

**FIZIOTERAPIJSKI POSTUPCI U PACIJENATA SA**

**MEDIJALNIM EPIKONDILITISOM**

**PHYSIOTHERAPEUTIC PROCEDURES IN PATIENTS**

**WITH MEDIAL EPICONDYLITIS**

**Završni rad/ Bachelor's Thesis**

**Mentor:**

**Daniela Šošo, dr. med.**

Split, 2017.

# SADRŽAJ

1. UVOD.....	1
1.1. Sindromi prenaprezanja .....	1
1.1.1. Etiologija i patogeneza .....	2
1.1.2. Klinička slika.....	2
1.1.3. Dijagnostika .....	3
1.1.4. Liječenje.....	6
2. CILJ RADA.....	12
2.1. Izvanzglobni reumatizam lakta .....	13
2.2. Anatomija lakta.....	13
2.2.1. Mišići i nadlaktice .....	14
2.2.2. Mišići i podlaktice .....	17
2.3. Medijalni epikondilitis .....	24
2.3.1. Dijagnostika .....	26
2.3.2. Liječenje.....	28
3. METODE .....	41
3.1. Goniometrija .....	41
3.2. Manualni mišićni test.....	41
4. RASPRAVA.....	43
5. ZAKLJUČAK.....	44
6. LITERATURA .....	45
7. SAŽETAK .....	47
8. SUMMARY .....	48
9. ŽIVOTOPIS .....	49

## 1. UVOD

Tjelesna aktivnost sastavni je dio života. Tjelesnu aktivnost provodimo kroz svakodnevicu kada še emo, okopavamo vrt, pospremamo ku u, izvodimo psa u šetnju. Druge oblike tjelesne aktivnosti predstavljaju sportska i rekreativna aktivnost koju možemo provoditi na različite načine: od natjecateljskog, preko organiziranog do individualno-rekreativnog načina. Iako smo svi ve dobro upoznati s dobrim učincima sportskih aktivnosti na naše zdravlje, slobodno vrijeme ve ina ljudi još uvijek provode sjedeći u automobilu, u uredu ili pred televizorom. Gledaju i vrhunske sportaše kako se bave svojim sportom motivira poneke ljude da se oni sami uključe u sportske aktivnosti zbog nekih svojih ciljeva koji bi htjeli postići, ne znaju i na koje sve načine treba tijelo pripremiti za određene vježbe ili sportske aktivnosti te ne uzimaju u obzir vlastita ograničenja, odnosno, ograničenja vlastitih tijela. Radi tih razloga se ve ina prijašnje neaktivni ljudi ozljeuju bavljenjem sportskim aktivnostima, aktivnostima koje bi im trebale poboljšati zdravlje, a ne ga urušiti. Naravno, ozljeuju se i vrhunski sportaši zbog toga što sportske aktivnosti koje izvode premašuju mogućnosti njihovih tijela te se dosta često kod njih razvijaju razni sindromi prenaprezanja.

### 1.1. Sindromi prenaprezanja

Sindromi prenaprezanja spadaju u niz izvanzglobnih oblika reumatizma, koji su najčešći poremećaji u reumatologiji (1). U izvanzglobni reumatizam ubrajaju se upalne i degenerativne promjene vezivnog tkiva lokomotornog sustava koje se odlikuju bolima i smetnjama u funkciji zahvaćenog tkiva (2). Te promjene mogu biti jukstaartikularne, kao što je burzitis i entezopatije, promjene intervertebralnog diska te razni bolni sindromi, kao što je fibromijalgija te fibrozitis (1). Glavni čimbenici su mehaničko prenaprezanje određenih struktura i trauma, međutim, mora se u određenoj mjeri u obzir uzeti i genetska predispozicija te razni endokrini i cirkulacijski poremećaji pojedinca (3).

Tablica 1. Klasifikacija sindroma prenaprezanja

Prema ARA kriterijima	Prema anatomske regiji
Jukstaartikularne promjene	Izvanzglobni reumatizam ramena
Promjene intervertebralnog diska	Izvanzglobni reumatizam lakta
Idiopatske bolesti	Izvanzglobni reumatizam ru nog zgloba i šake
Razni bolni sindrom (fibromialgija, fibrozitis)	Izvanzglobni reumatizam trupa
	Izvanzglobni reumatizam kuka
	Izvanzglobni reumatizam koljena
	Izvanzglobni reumatizam stopala i gležnja

### 1.1.1. Etiologija i patogeneza

Razlikujemo primarni, kojemu je nepoznat te sekundarni kojemu je uzrok naj eš e ponavljana mikrotraumatska ošte enja zbog ponavljanih trauma. Pojedini patohistološki nalazi ukazuju na ulogu relativne hipoksije miofibrila uzrokovane miši nim hipertonusom koji dvojako stimulativno djeluje na umnažanje vezivnog tkiva propadanjem mitohondrija te umnažanje vezivnih stanica što se zove mezenhimalnom transformacijom. Zbog hipoksije dolazi do degeneracije, a naposljetku do nekroze miofibrila. Ujedno dolazi do pojave sekundarnog fibrozitisa koji se javlja kod sistemskih bolesti vezivnog tkiva, artroza, malarije te raznih drugih stanja i bolesti.

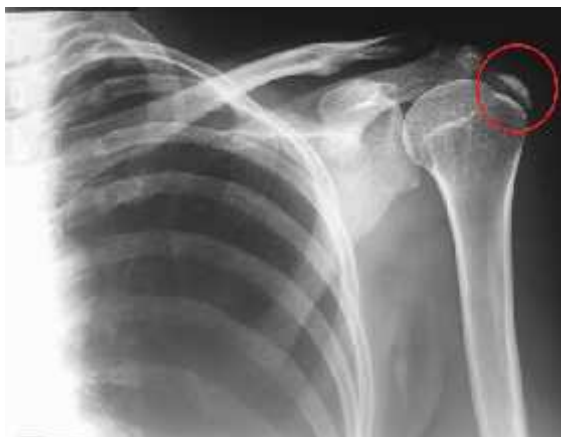### 1.1.2. Klini ka slika

Klini ki fibrozitis karakteriziran je osjetljivoš u i difuznom boli potkožnog tkiva, miši ima, hvatištima tetive i ligamenata, burzama te vanjskom sloju zglobne ahure. Kod pacijenata se javlja pojava lokalne uko enosti nakon dužeg mirovanja koja se širi na lokalna tkiva(2). Akutno stanje je ozna eno izrazitom bolnoš u, toplinom na dodir, te poja anjem bolova pri izvo enju pokreta. Traje od nekoliko sati do nekoliko dana i zahtjeva mirovanje, jer tada tijelo nastoji što prije grubo popraviti nastalo ošte enje i pripremiti ozlije eni dio za makar minimalnu pokretljivost. Subakutno stanje

nastupa po smirivanju akutne upale. Tijelo nastoji potpuno završiti popravak oštećenja, tako što ulaže kolagena vlakna na mjesto oštećenih tetivnih. Obično ovo stanje traje od nekoliko tjedana do nekoliko mjeseci i u većini slučajeva završi potpunim cijeljenjem oštećenog tkiva. Kronično stanje je obilježeno odsustvom biokemijskih i staničnih procesa tipičnih za upalu, a rezultat je neuspješne sanacije oštećenja nastala traumom ili zbrojem mikrotrauma. U ovoj fazi tkivo je posve degeneriralo, vrlo slabo opskrbljeno krvlju, nakupljaju se kalcijevi spojevi te se naposljetku stvaraju i kalcifikati. Zbog promjene konzistencije tog tkiva od ostatka tetive, pri pokretanju dolazi do loma sila na rubovima kroničnog procesa, a potom do bolova(4).

### **1.1.3. Dijagnostika**

Što se tiče dijagnostike, ona se postavlja na temelju podataka dobiveni iz kliničkog pregleda i anamneze(2). Pitanja koja postavljamo u anamnezi se moraju prilagoditi samoj životnoj dobi pacijenta. Veliku važnost ima fizikalno ispitivanje s kojim, pomoću palpacije, možemo otkriti difuznu osjetljivost i oteklinu sinovije. Zglobna promjene se lako mogu otkriti jer se otkriva smanjenom pokretljivošću u zglobova. Kod manjeg broja oboljelih se trebaju izvršiti razne pretrage kako bi se došlo do prave dijagnoze i započela sama terapija(4). Radiografija je neosjetljiva na upalu mekog tkiva, te nerijetko igra malu ulogu, jer je primjerice, radiografija šaka ili nekih drugih zglobova zahvaćeni upalom uglavnom pokazati normalnu strukturu i položaj kostiju. Najranija promjena koja se može zamijetiti radiografijom je periartikularni edem mekog tkiva, pa zatim osteopenija i erozije kosti(5). Na slici edem izgleda kao mreža u potkožnom masnom tkivu. Najčešći uzrok edema je venska staza, zbog primjerice, tromboflebitisa, dok se lokalizirani edem češće razvija kod upala tetiva ili burza. Na radiografiji se vrlo dobro može vidjeti kalcificirajuć i tendinitis(slika 1.), najčešće na ramenom zglobu. U početnoj fazi kalcifikacija se može primijetiti kao oblici oblaka ili kao zamagljena kost, dok kasnije odloženi kalcifikati u obliku kosti. U kroničnoj fazi područje zahvaćeno kalcifikacijom homogeno, gusto te definirano.

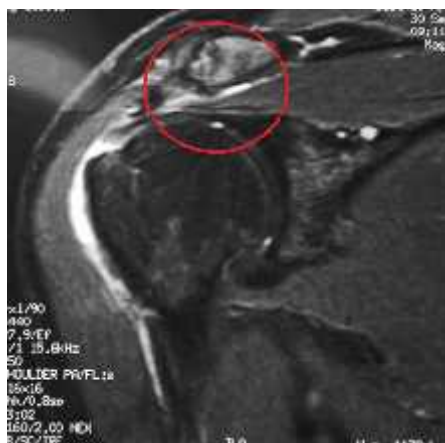

Slika 1.

**Izvor:** <https://radiopaedia.org/articles/calcific-tendinitis>

Kompjuterizirana tomografija (CT) je još uvijek smatrana odličnom dijagnostičkom metodom koštano-mišićnih bolesti jer može dati uvid stanja mekog tkiva i kosti, zglobnih i izvanzglobnih struktura. Međutim, CT je pokazao veću uinkovitost u proučavanju kralježnice, ponajviše promjene diska, dok je magnetna rezonancija (MR) uinkovitija u procjeni stanja mekog tkiva te zbog tog razloga ima značajniju primjenu u bolestima muskulo-skeletnog sustava. Poneke prednosti magnetne rezonancije su da nema nikakvo ionizirano zračenje te da uočava razliku između tkiva i tekućina. Izvrsna je za otkrivanje sinovijalne hipertrofije te izljeva za praćenje samih izljeva. Odebljana i upaljena sinovija obično svjetluca te se tako razlikuje od zglobne tekućine. Sindrom sraza je vrlo poznat klinički entitet koji se može prepoznati u magnetnoj rezonanci po zadebljanoj subakromijalnoj burzi i po stanjivanju tetiva mišića supraspinatusa s povećanim signalnim intenzitetom. Oštećenje tetive obično se djelomično razderotinom koja se može pogrešno shvatiti kao zadebljana razderotina ili tendinopatija.

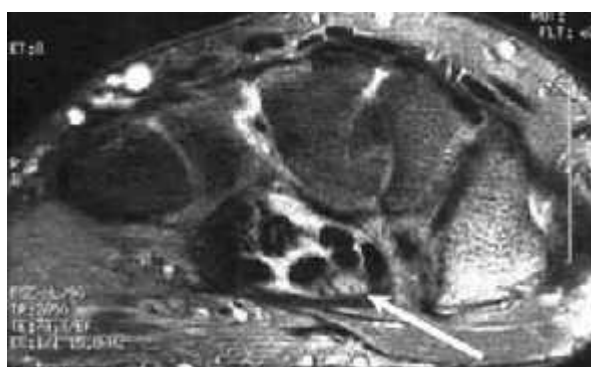




Slika 2.

**Izvor:** <http://www.goudelis.gr/en/content/impingement-syndrome>

Zbog visoke kvalitete ove tehnike, MR se traži za optimalnu vizualizaciju malih struktura zapeš a kod sumnje na sindrom karpalnog tunela. Kompresija živca medianusa izaziva edem samo živca te se on bolje vidi na magnetnoj rezonanci jer postaje sve deblji. Neki drugi nalazi koji se mogu dobiti magnetnom rezonancom su izobli enje normalno oblog i oštrog živca , edem tetivne ovojnice fleksora te palmarni konveksitet retikuluma fleksora.



Slika 3.

**Izvor:** <http://emedicine.medscape.com/article/822792-workup>

Ultrazvuk sve više nalazi svoju primjenu u dijagnostici zglobnih i izvanzglobnih reumatskih bolesti. Frekvencija dijagnostičkog ultrazvuka iznosi od 2 do 10 MHz. Kako bi se ultrazvukom dobila slika nekog dijela tijela, to ovisi o frekvenciji, što je viša to je bolja to je bolja i rezolucija, a penetracija ultrazvučnih valova ograničena, o prirodi samih tkiva kroz koje moraju proći i ultrazvučni valovi te po etnoj kuti valova. Najčešće se rabi u dijagnostici zglobnih bolesti, bolesti mišića, tumori i hematomi(4).

#### 1.1.4. Liječenje

Kako su uzroci izvanzglobnog reumatizma brojni, pri određivanju liječenja treba se na pravom mjestu misliti na uzroke i percipirajuće simptome te ako su nam poznati, treba ih ukloniti ili bar ublažiti njihovo djelovanje. Prenesena bol gotovo uvijek ima svoje izvorište u nekom drugom mjestu ma gdje koji treba primarno utjecati liječenjem(2).

Tablica 2. Ciljevi liječenja

1.	Otklanjanje boli i upale
2.	Povrat funkcionalnih i strukturnih promjena zahvaćenih zglobova
3.	Popravljanje funkcionalnog statusa bolesnika
4.	Ostvarivanje reintegracije u zajednicu
5.	Promijeniti psihosocijalni status bolesnika
6.	Edukacija bolesnika i obitelji

Sve bolesti izvanzglobnog reumatizma karakterizira bol te umanjena funkcija zahvaćenog dijela lokomotornog sustava. Prema tim dvjema odrednicama su i usmjereni svi terapijski postupci, tako kada govorimo o liječenju razlikujemo farmakološko i nefarmakološko liječenje. Zbog složenosti funkcijskih i morfoloških promjena, terapijski postupci su rijetko monoterapijskog karaktera već se kombiniraju kako bi što prije postigli ciljeve liječenja. Ove bolesti, koje su danas najčešći i uzrok onesposobljenosti, ali i ometenosti, kako profesionalnim tako i u profesionalnim aktivnostima, su po svom tijeku progresivne, a po trajanju dosta često kronične. Farmakološko liječenje je karakterizirano primjenom lijekova koji smanjuju bolnost te

se tako primjenjuju razni analgetici, koji mogu biti neopijatni, opijati te adjuvantni. Karakteristično za njih je da imaju sedativno djelovanje na živani sustav, tako što smanjuju ili otklanjaju bol bolesnika pri svijesti. Velik broj lijekova koji se koriste u liječenju reumatskih bolesti ima analgetski učinak. Koriste se antipiretici, od kojih je najpoznatiji paracetamol, nesteroidni antireumatici, kao što je aspirin ili ibuprofen, slabiji i jaki opijati, klonidin, lidokain i mnogi drugi. Osim analgetika, koriste se lijekovi koji smanjuju upalu, primjerice kortikosteroidi. Iako imaju najjače antiupalno djelovanje, imaju također niz nepoželjnih djelovanja na ljudski organizam te se zbog tog razloga ne bi trebali koristiti kao jedini antiupalni lijek.

Nefarmakološko liječenje je obilježeno je najčešće spominjanom metodom, koja se uvijek kombinira sa farmakološkim liječenjem, a to je fizikalna terapija. Njena je usmjerenost prema odstranjivanju boli te povećanju funkcionalnog kapaciteta zahvaćenih zglobova, kao i edukacija bolesnika u cilju sprežavanja budućih bolnih tegoba, s obzirom na to da se ovdje i najviše radi o kroničnim i progresivnim bolestima lokomotornog sustava.

Tablica 3. Fizikalni agensi

Termoterapija - toplina/hladnoća	Fototerapija – svjetlost
Hidroterapija - voda	Terapijske vježbe - pokret
Elektroterapija - električna energija	Balneoterapija – ljekovite vode

Fizikalna terapija je podijeljena na aktivnu i pasivnu. Pasivna se zove iz razloga što se ona vrši na bolesniku od strane liječnika ili fizioterapeuta, a uključuje tople ili hladne obloge, transkutanu električnu nervnu stimulaciju (TENS) i drugo. Aktivna fizioterapija se još naziva i terapijskim vježbama i ona je neophodna u liječenju i rehabilitaciji kralježnice i zglobova. Osnovni joj je cilj sačuvati ili poboljšati snagu mišića te poboljšati gibljivost zglobova i funkciju lokomotornog sustava u cjelini. Vježbe koje se koriste su podijeljene s obzirom na vrstu mišićne kontrakcije te na sudjelovanje pacijenta. Mišićne kontrakcije mogu biti izometrijske, kod kojih nema promjene u udaljenosti između polazišta i hvatišta mišića te izotoničke, kod kojih dolazi do pomaka

polazišta i hvatišta. One se dodatno mogu podijeliti na ekscentri ne kontrakcije, kod kojih se polazište i hvatište udaljava, koncentri ne kontrakcije, kod kojih se polazište i hvatište primi u. Krajem 60-tih godina prošlog stoljeća došlo je do pojave nove vrste kontrakcije, izokinetičke kontrakcije, kod koje se opterećenje prilikom izvođenja pokreta stalno mijenja, što dovodi do jednake brzine izvođenja pokreta.

Izometričke vježbe se koriste u funkcionalnoj rehabilitaciji, tijekom izvođenja ne dolazi do pokretanja zglobova, stoga ne dovode do iritacije, a zbog djelovanja takozvane „mišićne pumpe“ smanjeno je otjecanje zglobova. Kako bi došlo do povećanja snage potrebno je ostvariti aktivaciju što većeg broja miofibrila, a to se postiže upotrebom opterećenja kroz dulje vremensko razdoblje u statičkom položaju. Ove vježbe su jednostavne, lako se provode uz manji mišićni umor, međutim, problem ovih vježbi je manjak motivacije, snaženje mišića samo pod jednim određenim kutom te porast krvnog tlaka. Nadalje, teže je i pratiti uspješnost ovih vježbi bez korištenja nanometra.

Izotoničke vježbe su najviše u dijelom karakterizirane gibanjima s konstantnim otporom tijekom izvođenja pokreta. Brzina je stalno promjenjiva, teško procjenjiva za vrijeme vježbi te zato se ne može postići akomodacija na rad. One se koriste za jačanje mišićne izdržljivosti te sadrže i ekscentričnu i koncentričnu kontrakciju. Bol i osjetljivost mišića nisu strana pojava prilikom izvođenja ovih vježbi, a osim toga može se ujedno u tome što se u pravilu ispravni trening odvija samo u jednoj točki ciklusa gibanja.

Glavna karakteristika izokinetičkih vježbi je da je prilikom njihove izvedbe prisutan promjenjiv otpor, što omogućava stalnu brzinu izvođenja pokreta. To omogućava stroju koji pod određenom kutnom brzinom omogućava kretanje te se za razliku od izotoničkih vježbi, uspijeva postići akomodacija na rad, pa se mišići i maksimalno mogu opteretiti.

Kod podjele vježbi s obzirom na sudjelovanje pacijenta, razlikujemo aktivne, potpomognuti pokret te pasivne vježbe.

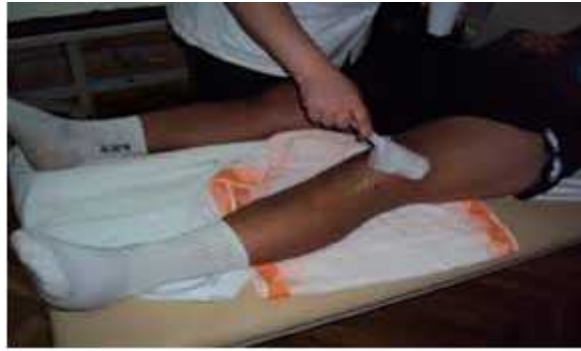Aktivne vježbe označavaju aktivno sudjelovanje pacijenta u izvođenju pokreta bez ikakve tuđe pomoći. Pacijent koji ima određenu mišićnu snagu izvodi pokret, ukoliko

usprije svladati unutrašnji otpor tkiva i silu gravitacije. Aktivne vježbe s otporom se uglavnom izvode kod pacijenata kod kojih se želi obnoviti normalna mišićna snaga, jer se otporom postiže aktivacija većeg broja mišićnih vlakana, što ubrzava proces ozdravljenja. Izvode se kod pacijenta sa zdravim zglobovima, a ako je iz nekog razloga zglobove potrebno poštediti onda se izvode izometričke vježbe s otporom ili bez njega, ovisno o stanju pacijenta.

Potpomognuti pokret je pokret kod kojeg pacijent ne uspijeva savladati unutarnji otpor zglobova ili silu gravitacije, pa mu je potrebna pomoć. Kod izvođenja ovakvih pokreta vrlo važno je da pacijent izvede pokret koliko god može kako bi sam pacijent dobio najbolji poticaj za oporavak mišića. Može se izvoditi u vodi, na kosoj dasci ili uz pomoć fizioterapeuta.

Pasivne vježbe se koriste kada pacijent ne može samostalno izvršiti pokret te to umjesto njega radi fizioterapeut ili stroj. Ovim vježbama možemo najbolje pomoći i u obnavljanju izgubljene funkcije lokomotornog sustava.

Krioterapija je jedna od metoda pasivne fizikalne terapije pomoću koje primjenjujemo hladnoću u svrhu smanjenja akutne boli, otekline i lokalnog krvarenja te upale. Hladnoća ujedno i uzrokuje lokalnu analgeziju pa poslije nje pogodno je provođenje kvalitetnih terapijskih vježbi u nastavku tretmana. Jedan od najčešćih primjena hladnoće u terapijske svrhe je kriomasaža, dok su ostali načini primjene u obliku hladnih kupki, obloga, uranjanje u led. Kriomasaža je karakterizirana laganim, kružnim, ritmičnim trljanjem leda na bolno mjesto, tri do pet minuta. Veliku mjeru opreza treba dati osoba koje imaju problema s osjetom hladnoće te osobama s poremećajima cirkulacije.



Slika 4.

**Izvor:** <https://epodravina.hr/krioterapija-lijecenje-hladnocom/>

Ultrazvuk je metoda koja se osim u dijagnostičke svrhe provodi i u terapijske svrhe, a to postiže pretvarajući ultrazvučne mehaničke vibracije u toplinu u organizmu. To djelovanje može postići i do pet centimetara ispod kože. Njegova primjena uzrokuje mikromasažu tretiranog tkiva, bolju cirkulaciju, regeneraciju mekih tkiva te smanjenje spazma. Jačina ultrazvuka varira od 0,5 do 2,0 W/cm<sup>2</sup> ovisno o dijagnozi, a neke od njih su kontraktura zglobova, ožiljkasto tkivo, tendinitisi, burzitis i mišićni spazam. Za primjenu ultrazvuka nužno je korištenje kontaktnog sredstva, a kada se koristi neki lijek, riječ je o sonoforezi te je tada terapijsko djelovanje ultrazvuka dvojak. Kod primjene ultrazvuka na malim zglobovima šake i stopala i kod neravnih zglobova (lakat) koristi se posuda napunjena vodom u koju se uranjaju zglob i ultrazvuk što omogućava jednako djelovanje svih struktura.

Elektroterapija označava primjenu električnih struja u terapijske svrhe. Jedna od njih je interferentna struja (IFS) s ulaznom frekvencijom od oko 4000 Hz. Pripada skupini niskofrekventnih struja jer rezultat interferencije dviju sinusoidnih izmjeničnih struja iz kojih proizlazi iznosi od 1 do 100 Hz. Najčešće se primjenjuje pomoću četiri međusobno ukrižene elektrode. Dovode do smanjenja boli, otekline, poboljšanja cirkulacije, cijeljenja koštanih i mekih tkiva. Dodatna prednost im je primjenjivost kod osoba koje u svom tijelu imaju metal.

Dijadinamske struje (DD) su također niskofrekventne sinusoidne struje frekvencije od 50 do 100 Hz. Imaju razne modulacije koje se razlikuju po frekvenciji i jačini, a dosta

esto se skupa s njima primjenjuje i galvanska struja kratkog trajanja. Smanjuju bolnost, otekline i upale, povećavaju mišićnu kontrakciju, ubrzano cijeljenje tkiva ovisno o modulacijama koje se koriste.

Transkutana električna nervna stimulacija (TENS) je najčešće korišten oblik struje za tretiranje boli koji karakterizira primjena kontrolirane, niskovoltažne stimulacije za podraživanje živčanog sustava preko kože. Analgezija se postiže stimulacijom A živčanih vlakana koji koče prijenos impulsa C vlakana. Ova metoda elektroterapija nema nikakvih kontraindikacija, može se primjenjivati na metalne ak, kod bolesnika s malignim bolestima.

Laser spada u metode fototerapije te ga definiramo kao izvor monokromatske, koherentne, intenzivne i usmjerene svjetlosti. Može se primijeniti direktno na mjesto oštećenja. Dovodi do oslobađanja boli, ubrzava sintezu kolagena i stvaranje granulacijskog tkiva, pa se dosta često primjenjuje kod ozljeda mekog tkiva, tetiva i ligamenata. Ova metoda nema značajne kontraindikacije, ali postoje određene mjere opreza koje se trebaju poduzeti kako bi se zaštitile oči i radi zaštite rožnice od mogućih opekline, primjerice nošenje zaštitnih naočala.



Slika 5.

**Izvor:** <http://fizikalnaterapija-lovric.com.hr/ponuda/>

Magnetoterapija ima analgetsko i antiedematozno djelovanje, podražuje reparaciju koštanog tkiva. Glavni učinci magnetoterapije su povećanje energijskog metabolizma, povećanje parcijalnog tlaka kisika te poboljšanje lokalne cirkulacije i nastanka kalusa.

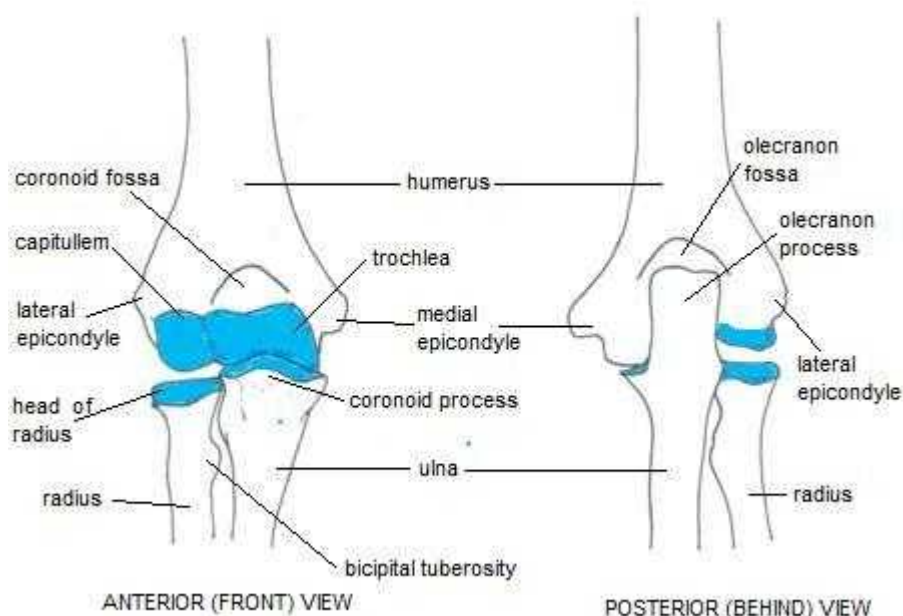
## **2. CILJ RADA**

Cilj ovog rada je ukazivanje na razne fizioterapijske metode kod pacijenata koji pate od medijalnog epikondilitisa, kao i rehabilitaciju i edukaciju takvih pacijenata. Veliku pažnju u privu i na same terapijske vježbe koje su od velike važnosti u rehabilitaciji ovakvih pacijenata, na njihovo pravilno izvođenje te na odgovarajuće i otpor u njihovom izvođenju.



## 2.1. Izvanzglobni reumatizam lakta

## 2.2. Anatomija lakta



Slika 6.

Izvor: <http://www.joint-pain-expert.net/elbow-anatomy.html>

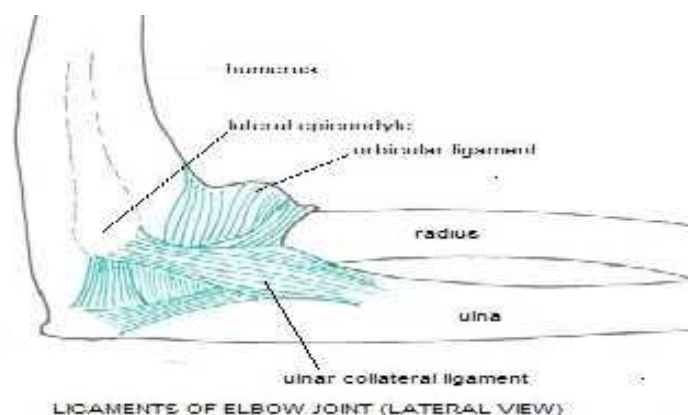
Laktni zglob se sastoji od 3 različita dijela, od zgloba između ulne i humerusa, zgloba između glave radijusa i humerusa te gornjeg radioulnarnog zgloba. Sve ove zglobne plohe združene su zajednički sinovijalnom membranom.

Dio zgloba između ulne i humerusa je tipični kutni zglob koji samo omogućava pokrete ekstenzije i fleksije. Zbog abnormalnosti trohlearne površine humerusa, ti se pokreti ne odvijaju u ravnoj crti, tako kad je podlaktica ispružena i supinirana, os nadlaktice i podlaktice nije u istoj ravnini.

Zglob između glave radijusa i humerusa je ravni zglob. Koštane površine bi same konstituirale kuglasti zglob, koji bi omogućio pokrete u svim smjerovima, da nema orbikularnog ligamenta s kojim je glavica radijusa vrsto priljubljena u sigmoidnu

šupljinu ulne te koji sprjeva ikakvo lateralno razdvajanje tih dviju kostiju. Fleksija i ekstenzija su ograničene zbog napetosti struktura ispred i nazad zgloba te je fleksija još dodatno ograničena zbog sudara mekih struktura nadlaktice i podlaktice.

Gornji radioulnarni zglob je obrtni zglob u kojem se glavica radijusa okreće u maloj sigmoidnoj šupljini ulne te ima samo jedan, orbikularni ligament koji uz radijalnu pobočnu svežu (lig. collaterale radii) i ulnarnu pobočnu svežu (lig. collaterale ulnae) povećava stabilnost lakta. Ovaj zglob omogućava pokrete supinacije i pronacije(6).



Slika 7.

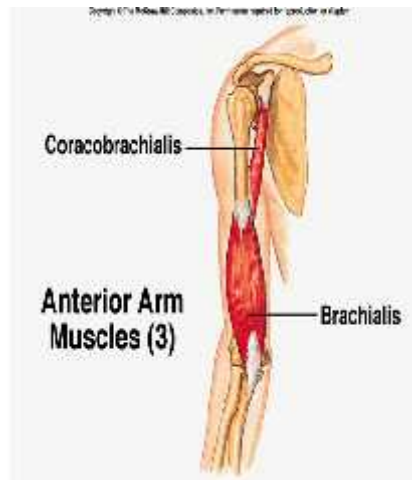Izvor: <http://www.joint-pain-expert.net/elbow-anatomy.html>

### 2.2.1. Miši i nadlaktice

Prednja humeralna mišićna regija :

Coraco-brachialis je najmanji mišić u ovoj regiji, smješten u gornjem unutrašnjem dijelu ruke. Polazi sa medijalnog dijela korakoidnog nastavka lopatice, vlakna se pružaju dolje, nazad, i malo prema vani gdje se hvata po sredini unutrašnje površine i unutarnje granice osi humerusa između polazišta tricepsa i brachialis. Inervira ga živac musculocutaneus, a sudjeluje u pokretu antefleksije do oko 60° te tada djeluje kao

aduktor, također, ima utjecaja na pokrete rotacije i to na način da uvijek nadlakticu vraća u srednji položaj.

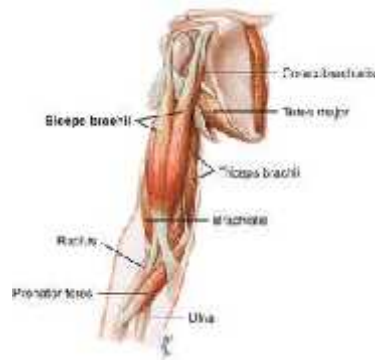

Slika 8.

**Izvor:** <https://goo.gl/images/6WsKPN>

Brachialis proksimalno polazi s prednje površine donje polovice humerusa, a hvata se na tuberositas ulne i anteriornu stranu korakoidnog nastavka ulne. Inervira ga n. musculocutaneus, a funkcija mu je fleksija podlaktice. Njegova tipična funkcija je održavanje podlaktice u fleksiji neovisno na rotaciju radijusa. Najaktivniji je kao antigravitacijski mišić u zadnjih 90° ekstenzije podlaktice. Brachialis je kratak i napet te je kontrahiran u svim položajima podlaktice kada se izvodi fleksija.

M. biceps brachii ima dvije glave, duga koja polazi proksimalno s tuberositas glenoidale na lopatici. Tetiva se provlači ispod kapsule glenohumeralnog zgloba, te se kroz sulcus intertubercularis spušta po anteriornoj strani nadlaktice te se hvata na tuberositas radii i preko aponeuroze mišića na nadlaktičnu fasciju. Kratka glava proksimalno polazi s korakoidnog nastavka lopatice i spušta se medijalnije od duge glave dolje te se kao i duga glava hvata za tuberositas radii. Inervira ga n. musculocutaneus, a funkcija je prije svega mu je kao supinator, a zatim fleksor. To ujedno znači da je podlakticu, koja je u srednjem ili proniranom položaju, prvo supinirati, a onda flektirati.

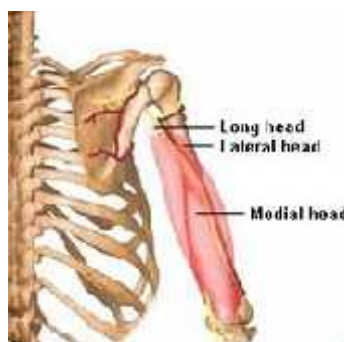

Slika 9.

**Izvor:** <http://medical-dictionary.thefreedictionary.com/biceps+brachii>

Stražnja humeralna miši na regija:

M. triceps brachii ima tri glave, duga glava koja polazi proksimalno sa tuberositas infraglenoidale na lopatici. Provla i se izme u teres minora i maiora te se distalno hvata na stražnji dio procesusa olecrani. Lateralna glava proksimalno polazi sa stražnje površine gornje polovine humerusa i distalno se hvata zajedni kom tetivom, dok medijalna glava prokismalno polazi sa stražnje površine donje dvije tre ine humerusa i distalno se hvata na gornji stražnji dio olecranona. Inervria ga n. radialis, a glavna funkcija mu je kao agonist ekstenzije podlaktice. Poznato je da je duga glava sinergist u adukciji i retrofleksiji nadlaktice, pogotovo u adukciji kad je podlaktica u antefleksiji.



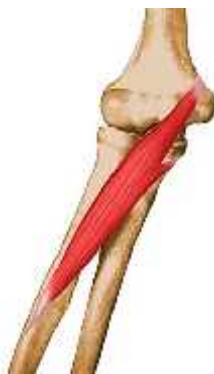Slika 10.

**Izvor:** <http://suppversity.blogspot.hr/2011/08/suppversity-emg-series-m-triceps.html>

### 2.2.2. Miši i podlaktice

Površinski sloj prednje skupine podlakti njih miši a:

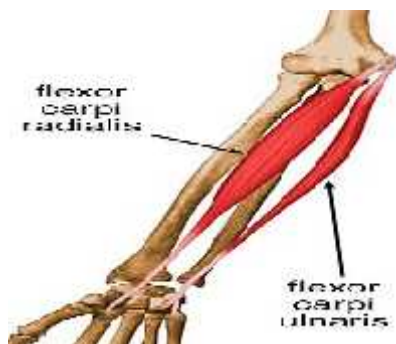M. pronator teres proksimalno polazi s dvije glave. Humeralna glava polazi s medijalnog epikondila i sa zajedničke fleksorne tetive, dok ulnarna glava polazi sa procesusa coronoideusa ulne. Obje se glave spuštaju dolje i radijalno te se hvataju na srednju trećinu radijalne strane radijusa na tuberositas pronatora. Inervira ga n. medianus, a kako mu ime kaže sinergist je pronacije, međutim, osim nje sudjeluje u velikoj mjeri i fleksiju podlaktice s pronacijom. Aktivan je samo kod brzih eksplozivnih pronacija.



Slika 11.

**Izvor:** <https://rad.washington.edu/muscle-atlas/pronator-teres/>

M. flexor carpi radialis proksimalno polazi s medijalnog epikondila ulmerusa, a hvata se na volarnu i radijalnu stranu baze II, a nekada i III metakarpalne kosti. Inervira ga n. medianus, a funkcija mu je fleksija šake. Kod njegove izolirane aktivnosti dolazi do fleksije šake s radijalnom devijacijom.

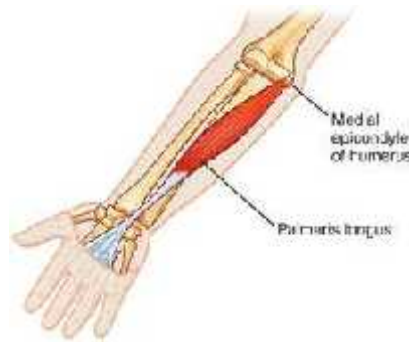

Slika 12.

**Izvor:** . <https://rad.washington.edu/muscle-atlas/flexor-carpi-radialis/>

M. flexor carpi ulnaris proksimalno polazi s dvije glave, jedna s medijalnog epikondila i zajedni ke fleskorne tetive, a druga s medijalnog dijela olecranonona i gornje dvije tre ine dorzalne strane ulne. Obje glave se hvataju na os hamatu, kao i na volarnoj i ularnoj strani baze pete metakarpalne kosti. Inervira ga n. ulnaris te skupa s m. flexor carpi radialis sudjeluje u fleksiji šake.

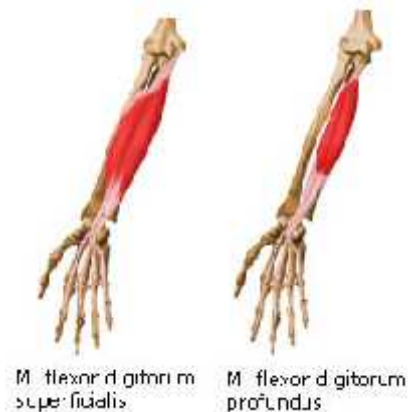
M. palmaris longus polazi medijalnog epikondila i nadlakati ne fascije, a hvata se za palamranu aponeurozu. Inervira ga n. medianus, a sudjeluje u fleksiji podlaktice i u palmarnoj fleksiji šake.



Slika 13.

**Izvor:** <http://medical-dictionary.thefreedictionary.com/palmaris+longus>

M. flexor digitorum superficialis ima tri glave, humoralna glava koja proksimalno poalzi s medijalnog epikondila humerusa sa zajedni kom fleksornom tetivom, ulnarna glava koja polazi sa procesusa coronoiduesa ulne te radijalnu glavu koja polazi sa prednje strane radijusa od tuberculum bicipitis do hvatišta pronatora teresa. Sve tri glave se spajaju u jedan trbuh koji se u donjoj tre ini podlaktice dijeli u etiri tetive. Inervira ga n. medianus, agonist je u fleksiji drugih falangi prstiju i sinergist u fleksiji šake.



Slika 14.

**Izvor:** <https://www.pinterest.com/pin/149533650106518099/>

Dubinski sloj prednje skupine podlaktičnih mišića:

M. flexor digitorum profundus proksimalno polazi s prednje gornje trećine ulne i s medijalnog dijela procesusa coronoideusa te se u donjoj četvrtini podlaktice dijeli u četiri tetive, koje se hvataju na volarnu stranu baza trećih falangi zadnjih četiri prsta. Inervira ju ganglion medianus i ulnaris, a funkcija mu je fleksija trećih falangi prstiju.

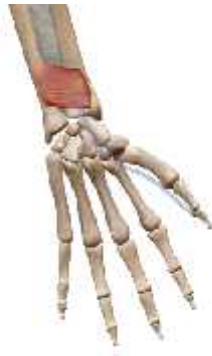M. flexor pollicis longus proksimalno polazi s procesusa coronoideusa ulne, membrane interosseae, srednje trećine prednje strane radiusa, zatim prelazi iznad carpusa u tetivu koja se hvata na volarnoj strani za bazu druge falange palca. Inervira ga n. medianus, a funkcija mu je fleksija prve i druge falange palca.



Slika 15.

**Izvor:** <http://56-90oppp.blogspot.hr/2012/07/flexor-pollicis-longus.html>

M. pronator quadratus polazi sa distalne četvrtine ruba margo anterior ulne, a hvata se na volarnoj strani donje četvrtine ulne i radijusa. Inervira ga n. medianus, a funkcija mu je pronacija šake iz svij položaja i u pokretima različite brzine.



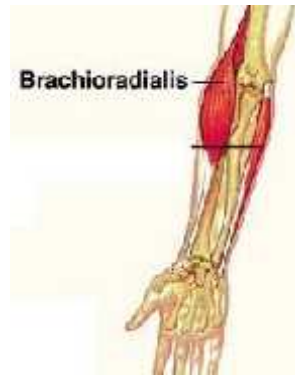Slika 16.

**Izvor:** <http://sportmassag.ru/1/page6045.html>

Lateralna skupina podlaktičnih mišića:

M. brachioradialis polazi s lateralnog, donjeg suprakondilarnog dijela humerusa, a hvata se za stiloidni nastavak na radijusu. Inervira ga n. radialis, a funkcija mu je fleksija podlaktice kada je ona u srednjem položaju. Ima sinergističko djelovanje u pronaciji i supinaciji, pogotovo kad je podlaktica ekstenzirana. Kad je podlaktica u pronaciji, on je sinergist supinaciji, a kad je podlaktica u supinaciji, sinergist je pronaciji. Kontrahira se pri pokretima rotacije nadlaktice te se smatra antagonistom i fiksatorom srednjeg položaja podlaktice.

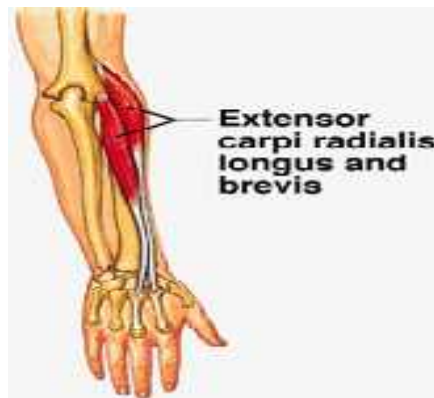



Slika 17.

**Izvor:** <https://www.pinterest.com/pin/480337116484798188/>

M. extensor carpi radialis longus prokismalno polazi s donje tre ine suprakondilarnog dijela humerusa. Niti mu prelaze dolje po lateralnom rubu podlaktice i u srednjoj tre ini prelaze u tetivu koja se hvata na dorzalnoj i radijalnoj strani baze II metakarpalne kosti. Inervira ga n. radialis, a funkcija mu je ekstenzija šake. Izolirana aktivnost ovog miši a uz ekstenziju šake, dovodi i do radijalne devijacije. Sinergist je fleksiji podlaktice kad se ona izvodi iz proniranog položaja.



Slika 18.

**Izvor:** <http://massagefordumbies.blogspot.hr/2015/09/muscles-of-arm-and-hand-origins.html>

M. extensor carpi radialis brevis proksimalno polazi s lateralnog epikondila humerusa, spušta se prema dolje i zajedno sa tetivom ekstenzora carpi radialis longusa prelazi preko karpalnih kostiju i hvata se na dorzalnu i radijalnu stranu baze III metakarpalne kosti. Inervira ga n. radialis, a funkcija mu ekstenzija šake. On je isti ekstenzor kada se pokret izvodi u srednjem položaju šake i ekstenziranom položaju podlaktice(10).

Površinski sloj stražnje skupine podlakti nih miši a:

M. extensor digitorum polazi od lateralnog epikondila, kolateralnog radijalnog ligamenta, radijalnog anularnog ligamenta te nadlakti ne fascije i hvata se za takozvanu aponeurozu drugog do petog prsta. Inervira ga n. radialis, a funkcija mu je ekstenzija prstiju, ekstenzira i aducira šaku i pomaže ekstenziji podlaktice.

M. extensor digiti minimi polazi odakle i m. extensor digitorum, a hvata se na dorzalnu stranu petog prsta gdje se priključuje tetivi m. extensora digitoruma za peti prst.

Inervira ga n. radialis, a funkcija mu je ekstenzija petog prsta, ekstenzija i adukcija šake i pomaže ekstenziji podlaktice.

M. extensor carpi ulnaris ima dvije glave, caput humerale koja polazi od stražnje strane lateralnog epikondila, radijalnog kolateralnog ligamenta i nadlakti ne fascije, caput ulnare koja polazi sa medijalnog ruba olecranonu, proksimalne dvije trećine stražnjeg dijela lakatne kosti i nadlakti ne fascije, a obje glave se hvataju na ulnarnu stranu dorzalne plohe osnovice pete metakarpalne kosti. Inervira ga n. radialis, a funkcija mu je ekstenzija podlaktice, ekstenzija i adukcija šake.

Dubinski sloj stražnje skupine podlakti nih miši a:

M. supinator polazi sa lateralnog epikondila nadlakti ne kosti, radijalnog kolateralnog ligamenta, radijalnog anularnog ligamenta i cristae m. supinatoris ulnae. Hvata se lateralnu i prednju stranu palmarne kosti, proksimalno i distalno od tuberositas radii. Inervira ga n. radialis, a glavna funkcija mu je supinacija podlaktice.



Slika 19.

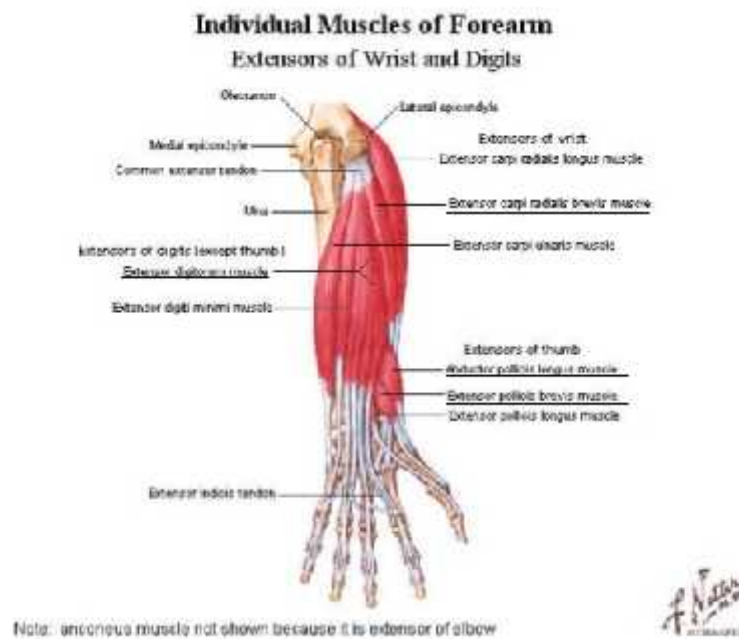
**Izvor:** <https://www.knowyourbody.net/supinator-muscle.html>

M. extensor pollicis longus polazi sa distalne četvrtine stražnje plohe lakatne kosti, a hvata se za dorzalnu stranu osnovice distalnog prsta palca. Inervira ga n. radialis, a funkcija mu je da ekstendira distalni prst i cijeli palac.

M. extensor pollicis brevis polazi sa stražnje strane palmarne i lakatne kosti i hvata se na dorzalnu stranu osnovice proksimalnog prsta palca. Inervira ga n. radialis, a funkcija mu je ekstenzija proksimalnog prsta palca, u sedlastom zglobu abducira i reponira palac, a ručni zglob flektira i abducira.

M. extensor indicis polazi ispod m. extensora pollicis longusa, a hvata se dorzalnu stranu drugog prsta zajedno sa tetivom m. extensora digitoruma za drugi prst. Inervira ga n. radialis, a funkcija mu je da ekstendira drugi prst u metakarpofalangealnom i interfalangealnom zglobu.

M. abductor pollicis polazi sa stražnje strane palmarne kosti ispod m. supinatora i stražnje strane lakatne kosti ispod m. supinatora. Hvata se na dorzalnu stranu baze prve metakarpalne kosti. Inervira ga n. radialis, a funkcija mu je abdukcija i ekstenzija palca.

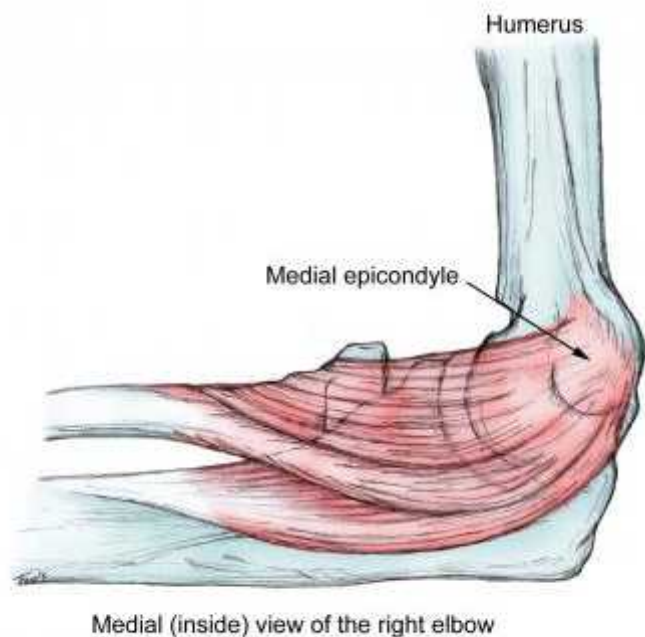

Slika 20.

Izvor: [https://web.duke.edu/anatomy/mbs/Lab12\\_MBS/Lab12.html](https://web.duke.edu/anatomy/mbs/Lab12_MBS/Lab12.html)

### 2.3. Medijalni epikondilitis

Bolnost u podru ju medijalnog epikondila se naziva golferskim laktom. Osim u golfera ovaj sindrom prenaprezanja se pojavljuje kod penja a, diza a utega, kugla a, te strijelaca(7, 8).



Slika 21.

**Izvor:** <http://emedicine.medscape.com/article/97217-overview#showall>

Medijalni epikondilitis ima jednake degenerativno patološke promjene kao i lateralni epikondilitis, samo se promjene odvijaju na medijalnom epikondilu te se iz tog razloga on i tako naziva. Naziv epikondilitis upu uje na patološke promjene uzrokovane upalom, međutim, promjene su uzrokovane degeneracijom te bi se zato ovo stanje trebalo nazivati epikondilozom(9). Veliki napor uzrokuje te patološke promjene, odnosno, mikrotraume na tetivi. Isto kako se miši ne mikrotraume popravljaju do novih razina sposobnosti, tetive se također mogu osnažiti i povećati svoju snagu i izdržljivost ako imaju dovoljno odmora od aktivnosti koje ih iscrpljuju. Nažalost, popravak i proces snaženja se odvija puno sporije kod tetiva nego što je to slučaj kod mišića. S vremenom, mišići i su sposobni stvoriti toliku veliku silu na koju se tetive ne mogu prilagoditi te to dovodi do ozljede. Tendinoza se postepeno otkriva pojavom brze nagle boli(8).

Faktori rizika za medijalni epikondilitis uključuju krivo izvođenje vježbi, neispravna oprema, repetitivne aktivnosti koji zahtijevaju fleksiju zapešća i pronaciju podlaktice.

Tu spadaju i biomehaničke abnormalnosti kao što su slaba snaga mišića, neuravnoteženost fleksibilnosti, te nestabilnost zgloba.

Ovo stanje se tri do sedam puta manje pojavljuje od lateralnog epikondilitisa, a degenerativne promjene se najčešće odvijaju u polazištima mišića pronator teres te flexor carpi radialis. Može povremeno traumatizirati, no nastati kao rezultat akutne ruptur ulnarnog kolateralnog ligamenta.

Bolesnici često prijavljuju postepenu senzaciju boli u području medijalnog epikondila koja se izaziva aktivnostima koje zahtijevaju ponavljanje hvatanje, fleksiju zapešća i pronaciju i supinaciju podlaktice. Ujedno, mogu primijetiti osjećaj slabosti hvata oboljele ruke. Fizički pregled pokazuje pojačanu osjetljivost na palpaciju preko medijalnog epikondila, slabost hvata, bol prilikom jakog stiskanja šake te prilikom izvođenja fleksija i pronacije s neakvim otporom(9). Rendgenološkom pretragom se mogu vidjeti i nakupine kalcija na polazištima zahvaćenih mišića.

### **2.3.1. Dijagnostika**

Osim anamneze, koristimo se i raznim dijagnostičkim metodama. Obična radiografija je po etni izbor za procjenu akutnih ozljeda i najbolja je za prikazivanje ozljeda kostiju, oteklina mekih tkiva i zglobova. Magnetna rezonanca je preferiraniji oblik pretrage kod kronične boli lakta, a ultrazvuk dopušta ne tako skupu procjenu postojećih ozljeda enih struktura(12). Vrlo je važno pregledati i ulnarni kolateralni ligament. Kako su polazišta fleksora i ulnarnog kolateralnog ligamenta relativno blizu skupa, oboje se mogu očitovati sa medijalnom boli lakta. Magnetna rezonanca se može pokazati korisnom u razlikovanju ovih ozljeda, ako nisu klinički očitite(7). Znanstvena studija od Vinod et al pokazala je da je slabost pronacije od 90° pouzdan znak fizičkog pregleda za odlučivanje klinički značajnih patoloških promjena kod pacijenata s medijalnim epikondilitisom. Kirurški podaci 60 pacijenata sa medijalnim epikondilitisom su bili promatrani. Svi su prošli kroz konzervativno liječenje. Nakon 3 do 6 mjeseci neuspjele terapije, išli su na snimanje, a onima kojima je bilo potrebno kirurško liječenje su ga i dobili. Ono se sastojalo se od detaljnog iščenja sa popravkom polazišta fleksora i pronatora. Korištena je ubrzana rehabilitacija s naglaskom na rani pokret. Mayo elbow

performance score se ra unao i prije i poslije operacije. Rezultat u tom indeksu se poslije operacije pove ao, a bolnost koju su bolesnici osje ali se smanjila(14).

Provokacijski testovi nam, tako er, mogu pomo i u dijagnozi medijalnog epikondilitisa.

Metoda 1:

Indikacija: Kod procjene zajedni ke fleksorne tetive šake

Metoda: Ispitanik je u položaju s laktom blago flektiranim i podlakticom supiniranom.

Terapeut zadržava fleksiju šake daju i otpor.



Slika 22.

Metoda 2:

Indikacija: Identifikacija upale zajedni ke fleksorne tetive kroz istežanje fleksora lakta.

Metoda: Ispitanikova podlaktica je u punoj supinaciji dok terapeut postavlja lakat i šaku u položaj pune ekstenzije.

Bol u podru ju medijalnoj epikondila kod obje metode predstavlja pozitivan rezultat(13).



Slika 23.

## 2.3.2. Lije enje

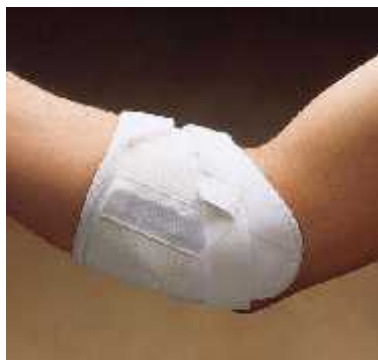### 2.3.2.1 Konzervativno lije enje

Glavni cilj konzervativnog lije enja je smanjiti bolnost i oteklinu. Njihovim smanjenjem emo posti i pravu rehabilitaciju, a kasnije povratak aktivnostima. Konzervativno lije enje dijelimo u tri faze rehabilitacije.

Faza 1 ili takozvana akutna faza u kojoj pacijent treba odmah prestati s provociraju im aktivnostima. Ne savjetuje se da se prestane sa svim aktivnostima jer bi to moglo dovesti do miši ne atrofije. Terapija po inje s PRICEMM, što zna i prevencija, odmor (rest), led (ice), kompresija, elevacija, modaliteti i lijek (medication). Zahva eni lakat bi se trebao lediti nekoliko puta na dan po petnaestak minuta. To e pouspiješiti lokalnu vazokonstrikciju i analgetski u inak (15). Led se smatra prvorednim na inom lije enja upale kod medijalnog epikondilitisa. Lediti se treba nakon dovršene vježbe opsega pokreta koja se provodi kako ne bi došlo do kontrakture. Treba pripaziti kako se ne bi previše ledilo podru je lakta jer ipak postoji mogućnost od ozljede ulnarnog živca (naj eš e privremena neuropraksia), koja se može dogoditi ako se led ostavi predugo(7). Od lijekova pacijent može uzimati nesteroidne antiupalne lijekove (NSAID). U ovoj fazi se može koristiti TENS kako bi se uz led dodatno smanjila bolnost. Ako se pacijentovo stanje ne poboljša, period no ne imobilizacije je adekvatan. Ovo je obično pra eno sa lokalnom injekcijom kortikosteroida oko polazišta fleksora šake. (15).



Mogu se koristiti razni steznici za lakat. Oni se naj češće koriste tijekom aktivnosti i teoretski smanjuju silu kontrakcije fleksora i pronatora šake na medijalnom epikondilu. Osim za rehabilitaciju, izvrsni su kada se sportaš prvotno vraća u sport(7).



Slika 24.

**Izvor:** [https://www.ncmedical.com/item\\_1128.html](https://www.ncmedical.com/item_1128.html)

Faza II ili faza oporavka uključuje sudjelovanje u rehabilitaciji i vježbama istezanja kako bi se potakao pravilan raspored vezivnog tkiva i spriječi ili recidivi. Cilj ove faze je ponovno treniranje i rehabilitacija ozlijeđenog tkiva kroz upotrebu blagog istezanja i vježbi jačanja. Kako neravnoteža mišića podlaktice igra veliku ulogu u mnogim ozljedama lakta, važno je izvoditi vježbe koje jačaju slabije dijelove podlaktice, pronacija šake za medijalnu tendinozu i ekstenzija šake za lateralnu tendinozu (bol u području lateralnog epikondila). Iako je jako vjerojatna pojava tupe boli tijekom ove rehabilitacijske faze, treba izbjegavati bilo koje vježbe ili aktivnosti koje uzrokuju oštriju ili bol koja ostaje dulje vrijeme nakon izvođenja aktivnosti. Uvijek se treba provesti nekakvo opće zagrijavanje cijelog tijela i uzeti u obzir i zagrijavanje lakta direktno prije početka vježbi istezanja i jačanja. Istezanje fleksora, ekstenzora i pronatora podlaktice se treba provoditi dva puta dnevno. Nakon što su vježbe istezanja vratile normalan opseg pokreta bez boli, može se lagano početi sa vježbama snaženja. Važno je postupno povećavati opterećenje u ovim vježbama te prestati s njima na prvi znak bilo koje veće ili više nego male boli. Zatim se opterećenje od jednog kilograma i postupno povećavati težinu kroz razdoblje od nekoliko tjedana. Svaki dan se trebaju

izvoditi vježbe istezanja, dok se vježbe snaženja izvode samo tri puta tjedno, kako bi tkivo imalo dovoljno vremena za popravak i odmor(8). Vježbe snaženja su u početku izometričke vježbe te se izvode sa flektiranim laktom kako bi smanjili bolnost. Kratkoročno analgetsko djelovanje tehnika manipulacije omogućavaju i izvode vježbi istezanja i jačanja što dovodi do bolje i brže faze oporavka zahvaćene tetive. Kada je pacijent napravio napredak, fleksija lakta se može smanjiti. Kako se fleksibilnost i snaga u području lakta bude vraćala, uvode se koncentrične i ekscentrične vježbe u rehabilitacijski program(15).

Vježbe istezanja i snaženja:

Sa gotovo ispruženim rukama, stavite jednu ruku poviše druge i isprepletite prste, dlanovi su zajedno. Dok se održava napetost kroz duljinu ruku, povučite sa jednom rukom fleksiju šake druge ruke dok se ne osjeti rastezanje u ekstenzorima šake i prstiju. Zadržati u ovom položaju oko dvadeset sekundi.



Slika 25.

**Izvor:** <http://nicros.com/training/treating-climbers-elbow-medial-epicondylitis/>

U stojećem položaju, spojite ruke ispred struka. Izravnajte ruku koja se treba istegnuti i stavite vrškovne prstiju u dlan druge ruke. Postavite dlan ruke koja se isteže tako da je okrenuta prema dolje, dok je palac okrenuta iznutra. Prstima povučite i prste ispružene ruke do početka blagog istezanja u mišićima podlaktice. Opustite istezanje i zaokrenuti ruku

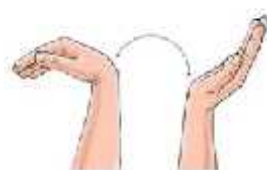
za 180° tako da je dlan ispružene ruke okrenut prema van, a palac u stranu. Koriste i se drugom rukom, povu i prste prema nazad dok se ne po ne javljati istežanju miši ima. Zadržati tako desetak sekundi(8).



Slika 26.

**Izvor:** <http://nicros.com/training/treating-climbers-elbow-medial-epicondylitis/>

Aktivni opseg pokreta fleksije i ekstenzije šake- Saviti šaku ozlije ene ruke prema naprijed i nazad koliko god se može, napraviti dvije serije do petnaest ponavljanja.



Wrist active range of motion:  
Flexion and extension

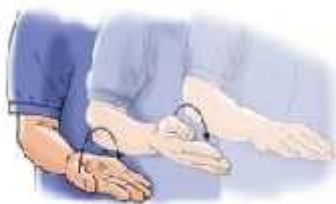Slika 27.

**Izvor:**

[http://www.summitmedicalgroup.com/library/adult\\_health/sma\\_medial\\_epicondylitis\\_exercises/](http://www.summitmedicalgroup.com/library/adult_health/sma_medial_epicondylitis_exercises/)

Supinacija i pronacija podlaktice – Saviti lakat ozlije ene ruke za 90°, drže i lakat sa strane. Okrenuti dlan prema gore i zadržati pet sekundi. Nakon toga, polako okrenuti dlan prema dolje i zadržati pet sekundi. Treba imati na umu da je lakat

uvijek pod fleksijom od 90° i stoji sa strane. Napraviti dvije serije po petnaest ponavljanja(16).



Forearm pronation and supination

Slika 28.

**Izvor:**

[http://www.summitmedicalgroup.com/library/adult\\_health/sma\\_medial\\_epicondylitis\\_exercises/](http://www.summitmedicalgroup.com/library/adult_health/sma_medial_epicondylitis_exercises/)

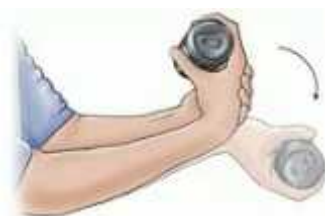Sjesti na stolicu sa podlakticom na bedru sa dlanom okrenutom prema gore. vrsto zgrabiti eki s teškim dijelom pružaju i u stranu i ru kom paralelnom s podom. Okrenuti ruku prema unutra (pronacija) kako bi se podigao eki u vertikalni položaj. Zastati tada te nakon toga, polako spustiti eki u početni položaj, polako broje i do pet dok provodite ekscentrični dio vježbe. Kada se radi u fazi oporavka tada se radi samo ekscentrični dio sa oboljelim rukom, dok samo zdrava podiže eki u vertikalni položaj. Napraviti dvije serije po petnaest do dvadeset ponavljanja(8).



Slika 29.

**Izvor:** <http://micros.com/training/treating-climbers-elbow-medial-epicondylitis/>

Ekscentri na fleksija šake: Držati uteg u ruci ozlije enog lakta sa dlanom okrenutom prema gore. Zdravom rukom saviti šaku koja drži uteg prema gore. Otpustiti šaku s utegom i polako spuštati ruku u po etni položaj, broje i do pet. Napraviti tri serije po petnaest ponavljanja te postupno pove avati optere enje.



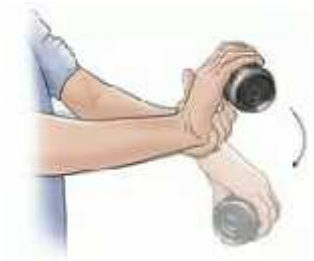Eccentric wrist flexion

Slika 30.

**Izvor:**

[http://www.summitmedicalgroup.com/library/adult\\_health/sma\\_medial\\_epicondylitis\\_exercises/](http://www.summitmedicalgroup.com/library/adult_health/sma_medial_epicondylitis_exercises/)

Ekscentri na ekstenzija šake: Držati uteg u ruci ozlije enog lakta sa dlanom okrenutom prema dolje. Koriste i zdravu ruku saviti ozlije enu ruku s utegom prema gore. Otpustiti šaku s utegom i polako spuštati ruku u po etni položaj, broje i do 5. Napraviti tri serije po petnaest ponavljanja te postupno pove avati optere enje.



Eccentric wrist extension

Slika 31.

**Izvor:**

[http://www.summitmedicalgroup.com/library/adult\\_health/sma\\_medial\\_epicondylitis\\_exercises/](http://www.summitmedicalgroup.com/library/adult_health/sma_medial_epicondylitis_exercises/)

Snaženje stiska: Stisnuti mekanu gumenu lopticu i zadržati stisak pet sekundi. Napraviti dvije serije po petnaest ponavljanja.



Grip strengthening

Slika 32.

**Izvor:**

[http://www.summitmedicalgroup.com/library/adult\\_health/sma\\_medial\\_epicondylitis\\_exercises/](http://www.summitmedicalgroup.com/library/adult_health/sma_medial_epicondylitis_exercises/)

Fleksija i ekstenzija podlaktice s otporom: Držati uteg sa dlanom okrenutim prema gore. Polako saviti lakat tako da se podlaktica približava ramenu. Nakon toga, spustiti polako dok ruka nije u potpunosti ravna. Napraviti dvije serije po petnaest ponavljanja te postupno povećavati opterećenje(16).



Resisted elbow flexion  
and extension

Slika 33.

**Izvor:**

[http://www.summitmedicalgroup.com/library/adult\\_health/sma\\_medial\\_epicondylitis\\_exercises/](http://www.summitmedicalgroup.com/library/adult_health/sma_medial_epicondylitis_exercises/)

Kako bi aktivirali cijeli kineti ki lanac, koriste se i vježbe istezanja i snaženja rotatorne manžete.

Vježbe istezanja:

Stajaju i u okviru vrata, podignuti ruke do 90° sa rukama naslonjenim na svaki okvir nagnuti svoj stav, stavljaju i desnu nogu ispred, a lijevu nazad. Osjetiti zatezanje u prsima i u prednjem dijelu ramena.



Slika 34.

**Izvor:** <https://www.builtlean.com/2016/06/20/rotator-cuff-exercises/>

Leže i na boku s glavom naslonjenom na jastuk, dovesti donju ruku do 90° iz ramena sa laktom koji dodiruje pod i podlakticom koja je usmjerena prema stropu. Gornjom rukom pritisnuti podlakticu donje ruke prema podu i osjetiti rastezanje u zadnjem dijelu ramena.



Slika 35.

**Izvor:** <https://www.builtlean.com/2016/06/20/rotator-cuff-exercises/>

Vježbe snaženja:

Koriste i rastezljivu traku, po eti sa laktovima savinutim pod 90°, onda lagano saviti ruke prema gore i naprijed. Paziti da su ramena ispod i udaljena od ušiju. Napraviti tri serije po deset ponavljanja.



Slika 36.

**Izvor:** <https://www.builtlean.com/2016/06/20/rotator-cuff-exercises/>



Koriste i šipku, nagnuti se sa ispruženim rukama i napetim ramenima. Cijelo tijelo treba biti ravno tako što se aktiviraju trbušni i glutealni miši i. Povučite laktove u stranu kako bi približili tijelo prema šipci. Stisnuti lopatice na kraju pokreta, kad je tijelo kraj šipke i kontrolirano spustiti u početni položaj. Napraviti tri serije po deset ponavljanja.



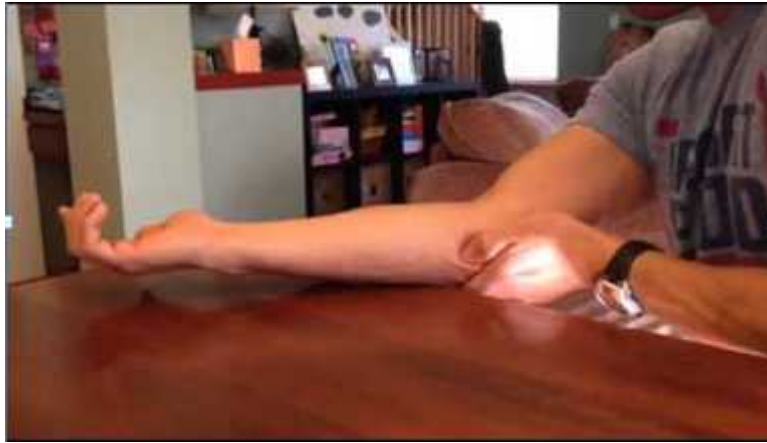Slika 37.

**Izvor:** <https://www.builtlean.com/2016/06/20/rotator-cuff-exercises/>

Uz ove vježbe, preporučljivo je provoditi frikcijsku masažu u području medijalnog epikondila. Prilikom frikcijske masaže glavni učinak koji želimo postići je frikcija. Ona se uvijek radi poprečno na mišićna vlakna, a razlikujemo plitku i duboku frikcijsku masažu.

Plitka frikcijska masaža se radi sa objema rukama, pri čemu je pokret palcima međusobno suprotan. Pritisak je blag, dovodi do hiperemije, a rezultat njene pravilne primjene donosi trenutno smanjenje bolova što se postiže desenzibilizacijom lokalnih bolnih receptora.

Duboka frikcijska masaža je intenzivan postupak, a cilj joj je poticanje procesa cijeljenja kod kroničnih tkivnih ozljeda, tetivnih prijoja za kost i bolnih stanja popraćena mišićnim rupturama te se koristi u liječenju medijalnog epikondilitisa. Specifična je i bolna, a pritisak se vrši na bolno mjesto, dakle u području medijalnog epikondila. Provodi se dvadesetak minuta, a terapijsko djelovanje ostiže se poticanjem upale, a samim tim procesa cijeljenja(18).



Slika 38.

**Izvor:** <https://goo.gl/images/yngTM3>

Od aparaturne fizioterapije, koja treba pospješiti i ubrzati cijeljenje, koristi se elektroterapija (smanjenje bolnosti), ultrazvu na terapija, pulsna magnetoterapija, laser i udarni val kako bi razbio kalcifikate koje se mogu nakupljati u tetivama, ali kako su to toplinske metode koriste se tek u kroni noj fazi(19).

Faza III ili faza održavanja nastupa kada je pacijent neovisan za održavanje programa fizikalne terapije(7). Pacijent je slobodan za vra anje u sportske aktivnosti, ali prije toga se treba pregledati njegova oprema.

### **2.3.2.2. Operativno lije enje**

Kada konzervativno metode ne uspiju, a prisutna je perzistiraju a bol nakon šest do dvanaest mjeseci i sve ostale patologije su uzete u obzir, treba se po eti razmišljati o operativnom lije enju. Otklanja bolnost, vra a snagu i omogu ava povratak prijašnjoj razini svakodnevnog života i sportske aktivnosti.

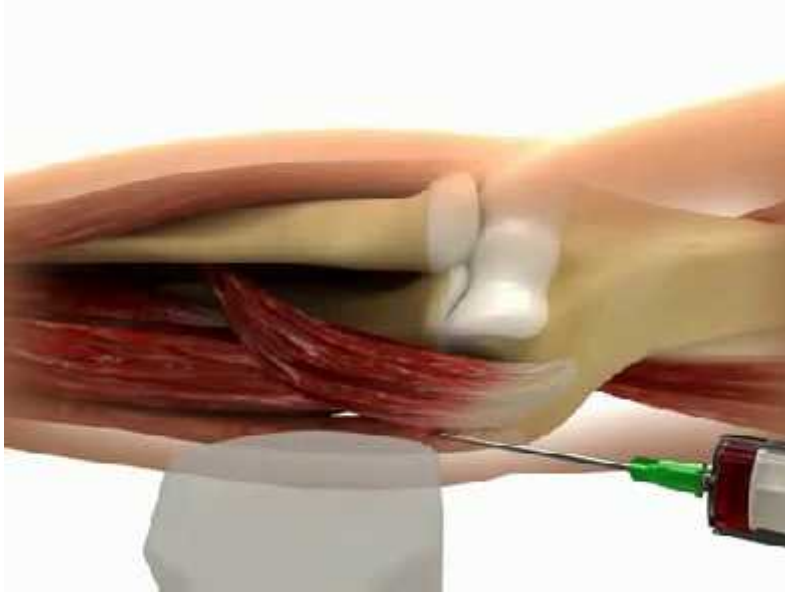
Kombinirano lije enje suhom iglom, koja se koristi u lije enju miofascijalne boli, i autologne injekcije krvlju vo ena ultrazvukom je opisana kao djelotvoran na in lije enje pacijenata sa teško tretiranim medijalnim epikondilitisom. VAS rezultati su bili zna ajno manji nakon upotrebe ove metode. Pretpostavka mehanizma

djelovanje je da transformiraju i faktor rasta i osnovni fibroblastni faktor rasta indiciraju proces cijeljenja.

Tehnika fascijalne elevacije i resekcije polazišta tetive (FETOR) je također jedna od tehnika izbora kod operativnog liječenja medijalnog epikondilitisa. Fascijalna elevacija i resekcija polazišta tetive omogućavaju vizualizaciju i resekciju kroničnog fleksornog palmarnog polazišta sa ograničenom disekcijom mekog tkiva. FETOR smanjuje općenitu bol, bol u odmaranju, bol pri naporu ili teškom dizanju. Dolazi do poboljšanja snage stiska te izostanka boli prilikom stiskanja.

Mišićna resekcija pod lokalnom anestezijom je zahvat kojim se za medijalni epikondilitis degenerativno tkivo na polazištu flexor carpi radialis brevis odstrani. Ovaj zahvat uzrokuje malu postoperativnu bol, kratkotrajan boravak u bolnici, rehabilitacijski period i ran povratak svakodnevnim aktivnostima. Ograničenje uključuju kasniji povratak na posao i sportske aktivnosti zbog produljenja postoperativnog oporavka, rizik postlateralne nestabilnosti te stvaranje neuroma nakon operacije.

Steroidne injekcije se uglavnom koriste kod kronične boli i nemogućnosti neriješenim konzervativnim metodama, ili kod vrlo jake akutne boli s funkcionalnim ograničenjem koja zahtjeva hitnu intervenciju. Injekcije imaju kratko djelovanje (2-6 tjedana) i vrlo su djelotvorne u odstranjenju ranih simptoma(15).



Slika 39.

**Izvor:** <https://goo.gl/images/CfZDFk>

### **3. METODE**

Na početku, kao i na kraju, radimo procjene kako bismo vidjeli trenutno stanje pacijenta prije i poslije rehabilitacije. Procjene moramo raditi i tijekom same rehabilitacije kako bismo uvidjeli u inkovitost određenih tehnika i vježbi koje smo koristili u rehabilitaciji. Ako se pacijentovo stanje poboljšava, odnosno ima bolje rezultate u ovim mjerilima, znači da smo na dobrom putu ka pacijentovom maksimalnom oporavku. Koristimo se metodama goniometrije i manualnog mišićnog testa. Palpacija je također jedan alat koji koristimo, jer znamo da pacijenti sa medijalnim epikondilitisom imaju pretjeranu senzibilnost u području medijalnog epikondila.

#### **3.1. Goniometrija**

Tehnika kineziometrija kojom mjerimo obujam pokreta lokomotornog aparata, zglobova i kralježnice. Ispitiva fiksira goniometar na segment koji se kreće, a proksimalniji segment se fiksira. Ispitiva tada promatra pomicanje kazaljke dok se pokret izvodi. Goniometrom ima skalu stupnjeva od 0 do 360. Treba pripaziti na dosta stvari kad se mjeri goniometrom jer je vrlo lako pogriješiti u mjerenju. Mjesto fiksacije goniometra, greške očitavanja ako ispitiva nije vizualno na razini goniometra, nedovoljna fiksacija proksimalnih segmenata su samo neke stvari na koje se treba pripaziti. Mjerenje se vrši tri puta kako bi dobili što precizniji uvid u pokretljivost zglobova pacijenta.

#### **3.2. Manualni mišićni test**

Jedna od subjektivnih metoda kineziometrije kojom procjenjujemo mišićnu snagu pacijenta. Snagu mišića ocjenjujemo s ocjenama od nula do pet. Ocjenom nula ocjenjujemo mišić kada se pri pokušaju izvršavanja pokreta ne mogu ni vizualno ni palpatorno primijetiti tragovi kontrakcije mišića. Ocjenom jedan ocjenjujemo mišić koji nije u stanju izvršiti pokret, ali se vizualno i palpatorno mogu primijetiti tragovi kontrakcije. Ocjenom dva ocjenjujemo mišić koji ne može svladati gravitacijsku silu i težinu segmenta, već pokret može izvršiti samo u rasteretnom položaju u punom obujmu pokreta. Ocjenom tri ocjenjujemo mišić koji može pokret izvršiti, savladavajući težinu segmenta i gravitacijsku silu u punom obujmu pokreta. Ocjenom 4 ocjenjujemo

miši koji osim gravitacijske sile i težine segmenta, savladava i blaži otpor u punom obujmu pokreta. Ocjenom pet ocjenjujemo miši koji može savladati ja i otpor pri izvršavanju pokreta u punom obujmu. Zbog subjektivnosti ove metode, este su greške u mjerenju, stoga se preporu a da uvijek jedna te ista osoba vrši mjerenja, no prednost joj je da se može izvršavati bez ikakvih pomagala i bilo gdje(10).

## 4. RASPRAVA

Od raznih dijagnostičkih metoda koje sam naveo klasična radiografija je najpouzdanija metoda. Provokacijski testovi, iako vrlo korisni, nisu u potpunosti pouzdani jer sam pozitivan znak u tim testovima može se odnositi na ostale strukture u laktu zahvaćene patološkim promjenama. Najčešće je to riječ o ulnarnom kolateralnom ligamentu koji se nalazi u blizini polazišta fleksora podlaktice. Pacijenti se vrlo lako primijetiti bolnost unutarnje strane lakta i nemogućnost izvršavanja određenih pokreta što može biti uzrokovano različitim dijagnozama, a ne samo medijalnim epikondilitisom. Iako su metode operativnog liječenja vrlo učinkovite, nose sa sobom mnoge rizike. Ipak su to razne invazivne operacije u kojim se čovjekovo tijelo izlaže vanjskom svijetu te mnogo stvari može poći i po zlu. Konzervativne metode ne djeluju toliko brzo i zahtijevaju dosta truda od strane pacijenta i terapeuta. Pacijentu treba biti jasno da se ovdje radi o ozljedi tetive, tkiva koje nije toliko dobro opskrbljeno krvlju te se radi tog njegov oporavak puno dulje trajati nego da je to bila ozljeda mišića.

## **5. ZAKLJUČAK**

Rehabilitacija medijalnog epikondilitisa dugotrajan je proces koji se može još više odužiti nepažnjom terapeuta, ali i nediscipliniranošću pacijenta. U početku je vrlo bitno izbjegavati bilo kakve provocirajuće aktivnosti, a za vrijeme rehabilitacije izbjegavati velika opterećenja koja izazivaju oštru bol koja dugo se osjeća. Od velike važnosti je krioterapija i frikcijska masaža od kojih jedna smiruje upalu i izaziva analgetsko djelovanje, a druga izaziva upalu, a s njom cijeljenje. Nadalje, treba se na vrijeme primijetiti neuspješnost konzervativne terapije kako bi se što prije mogla započeti određena operativna metoda kako bi pacijentu skratili vrijeme rehabilitacije, a to možemo primijetiti raznim procjenama koje se trebaju izvršavati tijekom same rehabilitacije. Zbog velike mogućnosti ponovnog obolijevanja, pacijenta se treba educirati o pravilnom izvješću vježbi snaženje i istezanja koje treba provoditi i nakon vremena rehabilitacije.



## 6. LITERATURA

1. Vlak T., Martinovi -Kaliterna D., Rano prepoznavanje reumatskih bolesti: dijagnostika i liječenje, Medicinski fakultet Sveučilišta u Splitu, Split, 2011.
2. Jajić I., Reumatologija, Medicinska naklada, Zagreb, 1995.
3. Vrhovac, Božidar, Interna medicina, Zagreb : Naprijed, 1991.
4. Jajić I., Ivo, Izvanzglobni reumatizam, Zagreb : Školska knjiga, 1981.
5. Tins, B. and Butler, R. (2017). *Imaging in rheumatology: reconciling radiology and rheumatology*.
6. Gray H., Anatomy, descriptive and surgical, New York : Bounty Books, 1977
7. Emedicine.medscape.com. (2017). *Medial Epicondylitis: Background, Epidemiology, Functional Anatomy*. [online] Available at: <http://emedicine.medscape.com/article/97217-overview#a7>
8. Nicros.com. (2017). *Treating "Climber's Elbow" (Medial Epicondylitis)* « Nicros. [online] Available at: <http://nicros.com/training/treating-climbers-elbow-medial-epicondylitis/>
9. BRADDOM, Randall L., Ralph M. BUSCHBACHER, Leighton CHAN, and Karen J. KOWALSKE. *Physical Medicine & Rehabilitation*. Philadelphia: Saunders Elsevier, 2007.
10. Majkić M. , Kineziometrija za fizioterapeute, Zagreb, 1983.
11. Sobotta, Johannes, Atlas anatomije čovjeka; 3. Hrvatsko izdanje, Jasterbarsko : Naklada Slap, 2013
12. Kane SF, et al. (2017). *Evaluation of elbow pain in adults*. - PubMed - NCBI. [online] Ncbi.nlm.nih.gov. Available at <https://www.ncbi.nlm.nih.gov/pubmed/24784124>
13. Karačić S., Klinička kineziologija (vježbe)
14. Vinod, A. and Ross, G. (2015). An effective approach to diagnosis and surgical repair of refractory medial epicondylitis. *Journal of Shoulder and Elbow Surgery*, 24(8), pp.1172-1177.
15. Physio-pedia.com. (2017). *Medial Epicondylitis - Physiopedia*. [online] Available at: [http://www.physio-pedia.com/Medial\\_Epicondylitis](http://www.physio-pedia.com/Medial_Epicondylitis)

16. Ivanišević J., Baljkas A., Vježbe iz miši no koštanog sustava manualna terapija, Svibanj, 2010
17. Kenneth Leung, D. and Kenneth Leung, D. (2017). 10 Best Exercises To Strengthen Your Rotator Cuff - BuiltLean. [online] BuiltLean. Available at: <https://www.builtlean.com/2016/06/20/rotator-cuff-exercises/>
18. Anon,(2017).[online]Available at: [http://www.summitmedicalgroup.com/library/adult\\_health/sma\\_medial\\_epicondylitis\\_exercises/](http://www.summitmedicalgroup.com/library/adult_health/sma_medial_epicondylitis_exercises/)
19. <http://www.scipion.hr>. (2017). *Sindromi prenaprezanja*. [online] Available at: <http://www.scipion.hr/cd/105/sindromi-prenaprezanja-scipion-centar-za-fizioterapiju-i-fitness-scipion>

## 7. SAŽETAK

**Cilj.** Cilj ovog rada je pokazati razne metode kojima možemo pomoći pacijentima koji pate od medijalnog epikondilitisa, kao i rehabilitaciju i edukaciju takvih pacijenata. Cilj rehabilitacije je naravno, povratak prijašnjim aktivnostima, a cilj edukacije prevencija.

**Metode.** Goniometrija i manualni mišićni test su metode kojima radimo procjenu ovakvih pacijenata te pratimo njihov napredak kroz rehabilitaciju jer one diktiraju u kojem smjeru će i rehabilitacija.

**Rasprava.** Naveo sam mnogo metoda kako dijagnosticirati, tako i metoda liječenja. Svaka od njih ima svoje prednosti i mane, međutim one se trebaju birati s obzirom na pacijentovo stanje i mogućnosti.

**Zaključci.** Sama rehabilitacija je dugotrajan proces te kako bi on bio što uspješniji trebamo pratiti pacijenta kroz svaki korak rehabilitacije uzimajući i u obzir trenutno stanje pacijenta.

## 8. SUMMARY

**Objective.** The goal of this paper is to show different methods we can use to help patients suffering with medial epicondylitis, as well as to show the rehabilitation process and education of the patient. The goal of rehabilitation is, of course, return to previous activities, the goal of education is prevention.

**Methods.** Goniometry and manual muscle testing are methods we use to assess the current state of these patients so we can follow their progress through the rehabilitation process because those assessments dictate the path of the rehabilitation.

**Discussion.** I have mentioned many methods be it diagnostic or treatment methods. Each of them has its pros and cons, but they need to be chosen accordingly to the patient's present state.

**Conclusion.** Rehabilitation alone is a long while process which, if it is to be successful, needs to be carefully followed through, having in mind the patients present state.

## 9. ŽIVOTOPIS

### **Osobni podaci:**

Ime i prezime: Ivan Juki

Datum rođenja: 24. lipnja 1995., Split, Republika Hrvatska

Adresa: Ulica Svetog Nikole Tavelića 4, Kaštel Stari, 21216

Telefon: mobilni: +385 99 307 1060

fiksni: 021/232-812

E – mail: ivanjukic5@hotmail.com

Državljanstvo: hrvatsko

### **Obrazovanje:**

2002. – 2010. Osnovna škola „prof. Filip Lukas“ Kaštel Stari

2010. – 2014. Srednja škola „Braća Radi“ Nehaj, Gimnazija

2014. upisao: Preddiplomski studij fizioterapije pri Odjelu zdravstvenih studija;  
Sveučilište u Splitu

### **Dodatna znanja:**

Strani jezik: Engleski jezik

Rad na računala: da

**Trenutno zanimanje** : student fizioterapije